

Malignes Melanom

S3-Leitlinie „Diagnostik, Therapie und Nachsorge des Melanoms“

Kurzversion 1.1 – Februar 2013

AWMF-Register-Nummer: 032-024OL

Inhaltsverzeichnis

1.1.	Herausgeber	6
1.1.1.	Finanzierung der Leitlinie	6
1.1.2.	Federführende Fachgesellschaft	6
1.2.	Besonderer Hinweis	6
1.2.1.	Weitere Leitliniendokumente	7
1.3.	Autoren der Leitlinie.....	7
2.	Einführung	9
2.1.	Geltungsbereich und Zweck.....	9
2.1.1.	Patientenzielgruppe.....	9
2.1.2.	Zielsetzung und Fragestellung	9
2.1.3.	Adressaten und Gültigkeitsdauer	9
2.2.	Grundlagen der Methodik	10
2.2.1.	Evidenzbasierung	10
2.2.2.	Evidenzlevel nach Oxford.....	10
2.2.3.	Schema der Empfehlungsgraduierung	11
2.3.	Abkürzungen	11
3.	Konsentierete und abgestimmte Empfehlungen und Statements	12
3.1.	Epidemiologie	12
3.2.	Diagnostik und Therapie in der Primärversorgung	13
3.2.1.	Klassifikation.....	13
3.2.2.	Klinische Diagnose	16
3.2.2.1.	Sequenzielle digitale Dermatoskopie	16
3.2.3.	Primärexzision	16
3.2.3.1.	Sicherheitsabstand bei Primärexzision	17
3.2.3.2.	Sicherheitsabstand In-situ-Melanome	17
3.2.3.3.	Exzision mit 3-D-Histologie	18
3.2.3.4.	Vorgehen bei R1- oder R2-Resektion.....	18
3.2.4.	Radiotherapie des Primärtumors	19
3.2.5.	Histopathologische Untersuchung des Primärtumors.....	20
3.2.6.	Initiale Ausbreitungsdiagnostik bis Stadium IIB	20
3.2.6.1.	Initiale Ausbreitungsdiagnostik – Ganzkörper-CT.....	21
3.2.6.2.	Initiale Ausbreitungsdiagnostik – Schädel-MRT	22

3.2.6.3.	Initiale Ausbreitungsdiagnostik – Röntgen–Thorax	22
3.2.6.4.	Initiale Ausbreitungsdiagnostik – Lymphknoten–Sonographie	22
3.2.6.5.	Initiale Ausbreitungsdiagnostik – Abdomen–Sonographie	22
3.2.6.6.	Initiale Ausbreitungsdiagnostik S100B, MIA, LDH.....	23
3.2.6.7.	Initiale Ausbreitungsdiagnostik – PET/CT	23
3.2.6.8.	Initiale Ausbreitungsdiagnostik – Skelettszintigraphie	23
3.2.7.	Wächterlymphknoten–Biopsie	24
3.2.7.1.	Indikationen für eine Wächterlymphknoten–Biopsie	24
3.2.7.2.	Verfahren zur Detektion des Wächterlymphknotens.....	24
3.2.7.3.	Beurteilung und technische Aufarbeitung von Wächterlymphknoten.....	25
3.2.7.4.	Histologischer Befundbericht des Wächterlymphknotens	25
3.2.7.5.	Tumorlast in Wächterlymphknoten	26
3.3.	Aufklärung und Kommunikation	26
3.3.1.	Das ärztliche Aufklärungsgespräch	26
3.3.2.	Inhalte des Aufklärungsgesprächs.....	27
3.3.3.	Kommunikation mit Melanompatienten und Angehörigen.....	27
3.4.	Diagnostik und Therapie bei lokoregionaler Metastasierung.....	27
3.4.1.	Ausbreitungsdiagnostik	28
3.4.1.1.	Abdomen–Sonographie bei lokoregionaler Metastasierung	29
3.4.1.2.	Röntgen–Thorax bei lokoregionaler Metastasierung	29
3.4.1.3.	Lymphknoten–Sonographie bei lokoregionaler Metastasierung	29
3.4.1.4.	Schnittbildgebung bei lokoregionaler Metastasierung	29
3.4.1.5.	Schädel–MRT bei lokoregionaler Metastasierung	30
3.4.1.6.	S100B, LDH, MIA bei lokoregionaler Metastasierung	30
3.4.2.	Lymphadenektomie	30
3.4.2.1.	Elektive Lymphadenektomie	30
3.4.2.2.	Therapeutische Lymphadenektomie	31
3.4.2.3.	Lymphadenektomie bei Mikrometastasen am Wächterlymphknoten	31
3.4.2.4.	Ausdehnung der Lymphknotendisektion	32
3.4.3.	Adjuvante Radiotherapie nach Lymphadenektomie	33
3.4.4.	Adjuvante Medikamentöse Therapie.....	33
3.4.4.1.	Adjuvante Chemotherapie	33
3.4.4.2.	Adjuvante Vakzinationstherapie	34
3.4.4.3.	Adjuvante Extremitätenperfusion	34
3.4.4.4.	Adjuvante Immunstimulation	34
3.4.4.5.	Adjuvante Misteltherapie.....	34
3.4.4.6.	Adjuvante Interferontherapie	35
3.4.5.	Algorithmus bei lokoregionalen Metastasen	37
3.4.6.	Operative Therapie bei lokoregionalen Metastasen	37

3.4.7.	Radiotherapie bei lokoregionalen Metastasen.....	38
3.4.8.	Medikamentöse Verfahren bei lokoregionalen Metastasen.....	38
3.4.9.	Extremitätenperfusion bei lokoregionalen Metastasen.....	38
3.5.	Diagnostik und Therapie im fernmetastasierten Stadium.....	39
3.5.1.	Algorithmus initiales Stadium IV.....	39
3.5.2.	Ausbreitungsdiagnostik im Stadium IV.....	40
3.5.2.1.	Abdomensonographie bei Fernmetastasierung.....	40
3.5.2.2.	Lymphknoten-Sonographie bei Fernmetastasierung.....	41
3.5.2.3.	Schnittbildgebung bei Fernmetastasierung.....	41
3.5.2.4.	MRT-Kopf bei Fernmetastasierung.....	41
3.5.2.5.	Skelettszintigraphie bei Fernmetastasierung.....	42
3.5.2.6.	S100B und LDH bei Fernmetastasierung.....	42
3.5.3.	Diagnostik beim metastasierten okkulten Melanom.....	42
3.5.4.	Molekularpathologische Diagnostik.....	43
3.5.5.	Operative Therapie von Fernmetastasen.....	43
3.5.6.	Medikamentöse Therapie im Stadium IV.....	44
3.5.6.1.	Adjuvante medikamentöse Therapie nach Metastektomie.....	44
3.5.6.2.	Algorithmus medikamentöse Therapie im Stadium IV.....	45
3.5.6.3.	Therapie mit Signaltransduktionsinhibitoren (BRAF Inhibitor).....	46
3.5.6.4.	Therapie mit Signaltransduktionsinhibitoren (c-KIT Inhibitor).....	46
3.5.6.5.	Immuntherapie im Stadium IV.....	47
3.5.6.6.	Monochemotherapie.....	47
3.5.6.7.	Polychemotherapie.....	48
3.5.6.8.	Biochemotherapie.....	49
3.5.6.9.	Lebensqualität im fernmetastasierten Stadium.....	49
3.5.7.	Radiotherapie von Fernmetastasen.....	50
3.5.7.1.	Radiotherapie - Fraktionierung.....	50
3.5.7.2.	Radiotherapie von Rückenmark, Haut, Subkutis und Lymphknoten.....	50
3.5.8.	Therapie von Knochenmetastasen.....	51
3.5.8.1.	Medikamentöse Therapie bei Knochenmetastasen.....	51
3.5.8.2.	Radiotherapie bei Knochenmetastasen.....	52
3.5.9.	Therapie von Lebermetastasen.....	52
3.5.9.1.	Resektion von Lebermetastasen.....	52
3.5.9.2.	Lokaltherapeutische Verfahren.....	52
3.5.10.	Therapie von Hirnmetastasen.....	53
3.5.10.1.	Chirurgie und Strahlentherapie bei Hirnmetastasen.....	53
3.5.10.2.	Medikamentöse Therapie bei Hirnmetastasen.....	53
3.6.	Nachsorge.....	54
3.6.1.	Dauer der Nachsorge.....	54

3.6.2.	Selbstuntersuchung	54
3.6.3.	Nachsorgeschema	54
3.6.4.	Diagnostik im Rahmen der Nachsorge.....	55
3.6.4.1.	Körperliche Untersuchung im Rahmen der Nachsorge.....	55
3.6.4.2.	Lymphknoten–Sonographie im Rahmen der Nachsorge.....	55
3.6.4.3.	Bestimmung von S100B im Rahmen der Nachsorge	55
3.6.4.4.	Röntgen Thorax im Rahmen der Nachsorge.....	56
3.6.4.5.	Abdomen–Sonographie im Rahmen der Nachsorge.....	56
3.6.4.6.	Schnittbildgebung im Rahmen der Nachsorge	56
3.6.4.7.	Skelettszintigraphie im Rahmen der Nachsorge	56
3.6.4.8.	Nachsorgeschema mit empfohlenen Untersuchungen	56
3.6.5.	Rehabilitation	57
3.7.	Begleittherapie	58
3.7.1.	Einsatz von Komplementärmedizin	58
3.7.2.	Aufklärung komplementäre und alternative Therapien	58
3.7.3.	Psychoonkologie.....	59
3.7.4.	Lebensqualität	59
3.7.5.	Schmerztherapie.....	59
3.7.6.	Antiemetische Therapie	60
3.7.7.	Lymphödeme.....	61
3.7.8.	Hämatologische Nebenwirkungen	62
3.7.8.1.	Anämie.....	62
3.7.8.2.	Substitution von Thrombozyten	62
3.7.8.3.	Neutropenie, febrile Neutropenie, Infektionen	62
3.7.9.	Palliativmedizin	64
3.8.	Versorgungsstrukturen und QM.....	64
3.8.1.	Hauttumorzentren	64
3.8.2.	Klinische Studien	64
3.8.3.	Qualitätsindikatoren	65
4.	Literatur	66

Informationen zu dieser Kurzversion

1.1. Herausgeber

Leitlinienprogramm Onkologie

der AWMF, Deutschen Krebsgesellschaft e.V. und Deutschen Krebshilfe e.V.

Office c/o Deutsche Krebsgesellschaft e.V.

Kuno-Fischer-Straße 8

14057 Berlin

leitlinienprogramm@krebsgesellschaft.de

www.leitlinienprogramm-onkologie.de

1.1.1. Finanzierung der Leitlinie

Diese Leitlinie wurde von der Deutschen Krebshilfe im Rahmen des Onkologischen Leitlinienprogramms gefördert.

1.1.2. Federführende Fachgesellschaft

Deutsche Dermatologischen Gesellschaft (DDG)

Arbeitsgemeinschaft Dermatologische Onkologie (ADO)



Arbeitsgemeinschaft
Dermatologische Onkologie
ADO

1.2. Besonderer Hinweis

Die Medizin unterliegt einem fortwährenden Entwicklungsprozess, sodass alle Angaben, insbesondere zu diagnostischen und therapeutischen Verfahren, immer nur dem Wissensstand zurzeit der Drucklegung der Versorgungsleitlinie entsprechen können. Hinsichtlich der angegebenen Empfehlungen zur Therapie und der Auswahl sowie Dosierung von Medikamenten wurde die größtmögliche Sorgfalt beachtet. Gleichwohl werden die Benutzer aufgefordert, die Beipackzettel und Fachinformationen der Hersteller zur Kontrolle heranzuziehen und im Zweifelsfall einen Spezialisten zu konsultieren. Fragliche Unstimmigkeiten sollen bitte im allgemeinen Interesse der OL-Redaktion mitgeteilt werden.

Der Benutzer selbst bleibt verantwortlich für jede diagnostische und therapeutische Applikation, Medikation und Dosierung.

In dieser Leitlinie sind eingetragene Warenzeichen (geschützte Warennamen) nicht besonders kenntlich gemacht. Es kann also aus dem Fehlen eines entsprechenden Hinweises nicht geschlossen werden, dass es sich um einen freien Warennamen handelt. Die Leitlinie ist in allen ihren Teilen urheberrechtlich geschützt. Jede Verwertung außerhalb der Bestimmung des Urhebergesetzes ist ohne schriftliche Zustimmung der OL-Redaktion unzulässig und strafbar. Kein Teil des Werkes darf in irgendeiner Form ohne schriftliche Genehmigung der OL-Redaktion reproduziert werden. Dies gilt insbesondere für Vervielfältigungen, Übersetzungen, Mikroverfilmungen und die Einspeicherung, Nutzung und Verwertung in elektronischen Systemen, Intranets und dem Internet.

1.2.1. Weitere Leitliniendokumente

Die Inhalte dieser Kurzversion beziehen sich auf die Langversion der S3–Leitlinie “Diagnostik, Therapie und Nachsorge des Melanoms“, welche über folgende Seiten zugänglich ist

www.awmf.org/leitlinien/aktuelle-leitlinien.html

www.leitlinienprogramm-onkologie.de/OL/leitlinien.html

www.krebsgesellschaft.de/wub_llevidenzbasiert.120884.html

www.derma.de

www.krebshilfe.de

Neben der Langversion gibt es folgende ergänzende Dokumente:

- Leitlinienreport
- Kurzversion
- Patientenleitlinie (Fertigstellung 2013 geplant)
- Evidenzbericht

1.3. Autoren der Leitlinie

Koordination, Methodik

Dr. med. Annette Pflugfelder, Universitäts–Hautklinik Tübingen

Dr. med. Corinna Kochs, Klinik für Dermatologie, Universitätsklinikum Essen

Dr. med. Christina Czeschik, Klinik für Dermatologie, Universitätsklinikum Essen

Prof. Dr. Dirk Schadendorf, Klinik für Dermatologie, Universitätsklinikum Essen

Prof. Dr. Claus Garbe, Universitäts–Hautklinik Tübingen

Methodische Begleitung

Dr. Markus Follmann, MPH, MSc, Office des Leitlinienprogramms Onkologie – Deutsche Krebsgesellschaft e.V.

Prof. Dr. Hans–Konrad Selbmann, Arbeitsgemeinschaft der Wissenschaftlichen Medizinischen Fachgesellschaften e.V. (AWMF)

Beteiligte Organisationen

Arbeitsgemeinschaft Dermatologische Histologie (ADH)

Arbeitsgemeinschaft Dermatologische Onkologie (ADO)

Arbeitsgemeinschaft Dermatologische Prävention (ADP)

Arbeitsgemeinschaft Gesundheitsökonomie und Evidenz–basierte Medizin der DDG (AGED)

Arbeitsgemeinschaft Hals–Nasen–Ohren–Heilkunde, Mund–Kiefer–Gesichtschirurgische Onkologie (AHMO)

Arbeitsgemeinschaft Internistische Onkologie (AIO)

Arbeitsgemeinschaft Palliativmedizin (PM)

Arbeitsgemeinschaft Prävention und integrative Onkologie (PRIO)

Arbeitsgemeinschaft Psychoonkologie (PSO)

Arbeitsgemeinschaft Radioonkologie der DKG (ARO)

Arbeitsgemeinschaft Rehabilitation in der Dermatologie (AReD)
 Arbeitskreis Supportive Maßnahmen in der Onkologie (ASORS)
 Bundesverband Deutscher Dermatologen (BVDD)
 Bundesarbeits-gemeinschaft Selbsthilfe (BAG)
 Deutsche Dermatologische Gesellschaft (DDG)
 Deutsche Gesellschaft der Plastischen, Rekonstruktiven und Ästhetischen Chirurgen (DGPRÄC)
 Deutsche Gesellschaft für Chirurgie (DGCH)
 Deutsche Gesellschaft für Chirurgie/Arbeitsgemeinschaft chirurgische Onkologie (CAO)
 Deutsche Gesellschaft für Dermatochirurgie (DGDC)
 Deutsche Gesellschaft für Hals- Nasen- und Ohrenheilkunde (AHMO)
 Deutsche Gesellschaft für Hämatologie und Onkologie (DGHO)
 Deutsche Gesellschaft für Mund-Kiefer- und Gesichtschirurgie (DGMKG)
 Neuroonkologische Arbeitsgemeinschaft (NOA)
 Deutsche Gesellschaft für Nuklearmedizin (DGN)
 Deutsche Gesellschaft für Palliativmedizin (DGP)
 Deutsche Gesellschaft für Pathologie (DGP)
 Deutsche Gesellschaft für Radioonkologie (DEGRO)
 Deutsche Gesellschaft für Thoraxchirurgie (DGT)
 Deutsche Gesellschaft für Ultraschall in der Medizin (DEGUM)
 Deutsche Röntgengesellschaft (DRG)
 Konferenz Onkologischer Kranken- und Kinderkrankenpflege (KOK)
 Selbsthilfegruppe Hautkrebs

Mitglieder der Leitliniengruppe

(Funktionen siehe Leitlinie Langversion)

Altmann, Dr. Udo; Anders, Marcus; Augustin, Prof. Dr. Matthias; Blum, Prof. Dr. Andreas; Buchberger, Dr. Barbara; Buhisan, Dr. Dietrich; Czeschik, Dr. Christina; Dill, Dr. Dorothee; Dippel, Prof. Dr. Edgar; Eigentler, Dr. Thomas; Feyer, Prof. Dr. Petra; Follmann, Dr. Markus; Frerich, Prof. Dr. Dr. Bernhard; Garbe, Prof. Dr. Claus; Gärtner, Dr. Jan; Gutzmer, Prof. Dr. Ralf; Hassel, Dr. Jessica; Hauschild, Prof. Dr. Axel; Herzog, Prof. Dr. Dr. Michael; Hohenberger, Prof. Dr. Peter; Hübner, Dr. Jutta; Kaatz, Dr. Martin; Keilholz, Prof. Dr. Ulrich; Kleeberg, Prof. Dr. Ulrich; Klein, Prof. Dr. Dr. Martin; Klinkhammer-Schalke, Dr. Monika; Kochs, Dr. Corinna; Kölbl, Prof. Dr. Oliver; Kortmann, Prof. Dr. R.-D.; Krause-Bergmann, Dr. Albrecht; Kurschat, PD Dr. Peter; Leiter, PD Dr. Ulrike; Link, Prof. Dr. Hartmut; Loquai, Dr. Carmen; Löser, Dr. Christoph; Mackensen, Prof. Dr. Andreas; Mauch, Prof. Dr. Dr. Cornelia; Mohr, Dr. Peter; Möhrle, Prof. Dr. Matthias; Nashan, Prof. Dr. Dorothee; Noah, Prof. Dr. Ernst Magnus; Paradies, Kerstin; Pflugfelder, Dr. Annette; Regensburger, Christiane; Reske, Prof. Dr. Sven; Reusch, Dr. Michael; Rose, Dr. Christian; Sander, Prof. Dr. Christian; Satzger, Dr. Imke; Schadendorf, Prof. Dr. Dirk; Schiller, PD Dr. Meinhard; Schlemmer, Prof. Dr. Heinz-Peter; Stadler, Prof. Dr. Rudolf; Strittmatter, Dr. Dipl.-Psych. Dipl.-Theol. Gerhard; Sunderkötter, Prof. Dr. Cord; Swoboda, Prof. Dr. Lothar; Trefzer, PD Dr. Uwe; Voltz, Prof. Dr. Raymond; Vordermark, Prof. Dr. Dirk; Weichenthal, Prof. Dr. Michael; Werner, Dr. Andreas; Wesselmann, Dr. Simone; Weyergraf, Dr. Ansgar J.; Wick, Prof. Dr. Wolfgang

2. Einführung

2.1. Geltungsbereich und Zweck

2.1.1. Patientenzielgruppe

Die S3–Leitlinie Melanom beinhaltet Empfehlungen zur Diagnostik, Therapie und Nachsorge des kutanen Melanoms im Primärstadium, lokoregional begrenzten sowie metastasierten Stadium. Schleimhaut– sowie Aderhautmelanome wurden nicht berücksichtigt. Fragestellungen zur Früherkennung wurden in der S3 Leitlinie Prävention von Hautkrebs bearbeitet.

2.1.2. Zielsetzung und Fragestellung

Ziel der S3–Leitlinie Melanom ist es, den onkologisch tätigen Ärzten in der Praxis und Klinik eine akzeptierte, evidenzbasierte Entscheidungshilfe für die Auswahl sowie Durchführung von geeigneten Maßnahmen zur Diagnostik und Therapie und Nachsorge des kutanen Melanoms zur Verfügung zu stellen. Die systematische Darstellung von Studienergebnissen hinsichtlich Nutzen und Risiken soll Ärzten wie auch Patienten in der Entscheidungsfindung unterstützen.

Grundlage der Empfehlungen ist die Aufarbeitung der verfügbaren Evidenz nach den Kriterien der evidenzbasierten Medizin, die Adaptierung vorhandener evidenzbasierter internationaler Leitlinien, sowie bei Fehlen einer Evidenzgrundlage auf Basis guter klinischer Praxis. Alle Empfehlungen wurden durch interdisziplinäre Repräsentanten bewertet und abgestimmt.

Die Leitlinie soll Qualitätsstandards setzen und damit langfristig die Versorgung von Melanompatienten verbessern.

2.1.3. Adressaten und Gültigkeitsdauer

Die S3–Leitlinie Melanom richtet sich an Dermatologen, Hausärzte (hausärztlich tätige Fachärzte für Allgemeinmedizin, Internisten, praktische Ärzte und Ärzte ohne Gebietsbezeichnung), Gynäkologen, Chirurgen, internistische Onkologen, Radiologen und Strahlentherapeuten in Klinik und Praxis und andere medizinische Fachrichtungen, die an der Diagnostik und Therapie von Patienten mit kutanem Melanom beteiligt sind. Die Leitlinie richtet sich außerdem an betroffene Patienten sowie deren Angehörigen. Desweiteren soll sie Kostenträgern und politischen Entscheidungsträgern zur Orientierung dienen.

Die durch die AWMF vorgegebene maximale Gültigkeitsdauer der Leitlinie beträgt 5 Jahre. Eine modulare Aktualisierung in jährlichen Abständen ist geplant.

Im Jahr 2015 ist eine Aktualisierung der gesamten Leitlinie mit Neubenennung der Mandatsträger vorgesehen.

Ansprechpartner für die Aktualisierung: Dr. med. Annette Pflugfelder, Universitäts-Hautklinik Tübingen, annette.pflugfelder@med.uni-tuebingen.de

2.2. Grundlagen der Methodik

Hinweis: die ausführliche Beschreibung des methodischen Vorgehens findet sich in einem gesonderten Dokument (S3 LL Melanom_Leitlinienreport.pdf)

2.2.1. Evidenzbasierung

Die Empfehlungen wurden auf Basis von Schlüsselfragen erarbeitet, die zu Beginn im Kick-off-Meeting durch die Mandatsträger konsentiert wurden.

Evidenzbasierte Empfehlungen: Angabe von Evidenzlevel (Qualitätsstufe der Evidenz) sowie Empfehlungsgrad (Einbeziehung der klinischen Bewertung) und Konsensstärke. Grundlage: Adaptation der Quell-Leitlinien oder De-novo-Recherche

Nicht evidenzbasierte Empfehlungen: Ein kleinerer Anteil der Empfehlungen wurde nicht evidenzbasiert durch Konsens beantwortet: Angabe von GCP (good clinical practice) und Konsensstärke, kein Evidenzlevel, kein Empfehlungsgrad.

2.2.2. Evidenzlevel nach Oxford

Level	Therapie/Prävention, Ätiologie/Nebenwirkungen
1a	Systematischer Review (SR) (mit Homogenität von randomisiert-kontrollierten Studien (RCTs))
1b	Einzelner RCT (mit engem Konfidenzintervall)
1c	Alle oder keiner
2a	SR (mit Homogenität) von Kohortenstudien
2b	Einzelne Kohorten Studie (eingeschlossen RCT mit schlechter Qualität; z.B. <80 % Nachbeobachtungsraten)
2c	Ergebnisforschung; Ökologische Studien
3a	SR (mit Homogenität) von Fall-Kontroll-Studien
3b	Einzelne Fall-Kontroll Studie
4	Fall-Serie (und qualitative schlechte Kohorten- und Fall-Kontroll-Studien)
5	Expertenmeinung ohne kritische Analyse oder basiert auf physiologischer oder experimenteller Forschung oder "Grundprinzipien"

2.2.3. Schema der Empfehlungsgraduierung

Empfehlungsgrad	Beschreibung	Syntax
A	Starke Empfehlung	soll
B	Empfehlung	sollte
0	Empfehlung offen	kann

Das AWMF-Regelwerk sieht eine Vergabe von Empfehlungsgraden durch die LL-Autoren im Rahmen eines formalen Konsensusverfahrens vor. Dementsprechend wurde ein durch die AWMF moderierter, mehrteiliger Nominaler Gruppenprozess durchgeführt.

2.3. Abkürzungen

Abkürzung	Bedeutung
EG	Empfehlungsgrad, A = starke Empfehlung, B = Empfehlung, 0 = offene Empfehlung, ST = Statement
GCP	Good Clinical Practice (Label für nicht evidenzbasierte Empfehlungen, beruhend auf Expertenkonsens)
LoE	Level of Evidence

3. Konsentiente und abgestimmte Empfehlungen und Statements

3.1. Epidemiologie

Das maligne Melanom der Haut ist der Hauttumor mit der höchsten Metastasierungsrate und ist für mehr als 90 % aller Sterbefälle an Hauttumoren verantwortlich. Deshalb ist seine frühe Erkennung und bestmögliche Behandlung wichtig. Nach den neuesten Angaben des Robert-Koch-Instituts lag im Jahr 2008 die Zahl der Todesfälle bei 2500, die der neu aufgetretenen Melanome wird für das Jahr 2008 auf 17.800 geschätzt¹. Beim malignen Melanom wurde die ätiologische Bedeutung der UV-Strahlung zunächst in Frage gestellt². Inzwischen gibt es eine solide Evidenz dafür, dass UV-Strahlung ein wichtiger ätiologischer Faktor für die Melanomentstehung ist. Insbesondere wurden folgende Zusammenhänge herausgestellt:

- 1.) Die Inzidenz des malignen Melanoms ist bei hellhäutigen, UV empfindlichen Personen (Hauttyp I und II) deutlich gegenüber Hauttyp III-IV erhöht.
- 2.) Für Kaukasier nimmt die Melanominzidenz mit der Nähe des Wohnortes zum Äquator (höhere UV-Einstrahlung) zu. Dies wurde vor allem bei Personen mit europäischer Abstammung in den USA und Australien beschrieben.
- 3.) Die höchste Zunahme der Melanominzidenz wurde in Körperregionen beobachtet, die in den letzten Jahrzehnten durch eine Änderung der Freizeitgewohnheiten vermehrt der Sonne exponiert wurden.

Darüber hinaus wurde gezeigt, dass vor allem die intermittierende Exposition hoher UV-Dosen, wie sie in Sonnenurlaube typischerweise vorkommt, das Melanomrisiko signifikant erhöht.

Folgende Risikogruppen lassen sich mit einem deutlich erhöhten Melanomrisiko definieren:

Personen mit

1. multiplen melanozytären Nävi (≥ 100 gewöhnliche melanozytäre Nävi);
2. atypischem Nävussyndrom, (≥ 5 atypische melanozytäre Nävi und ≥ 50 gewöhnliche melanozytäre Nävi);
3. ≥ 5 atypischen melanozytären Nävi aus Familien mit gehäuft auftretendem malignen Melanom (mindestens zwei Verwandte ersten Grades);
4. einem malignen Melanom in der Vorgeschichte.

Regelmäßig durchgeführte Vorsorgeuntersuchungen führen bei dieser Risikopopulation dazu, dass Melanome früher erkannt werden³. Solche gezielten Screening-Untersuchungen können signifikant

dazu beitragen, Gesundheitskosten zu reduzieren ⁴. Hingegen muss ein regelmäßiges Screening der gesamten Bevölkerung noch beweisen, dass die Mortalität des malignen Melanoms gesenkt werden kann ^{3;5}.

Abb. 1: Melanom Inzidenzraten
basierend auf nicht altersstandardisierten „rohen“ Inzidenzraten des Robert Koch Instituts für Deutschland

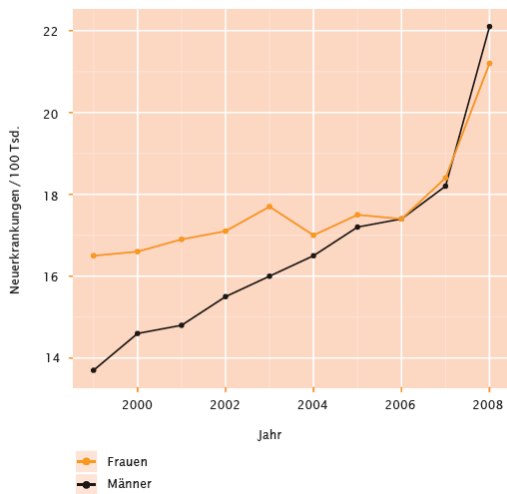
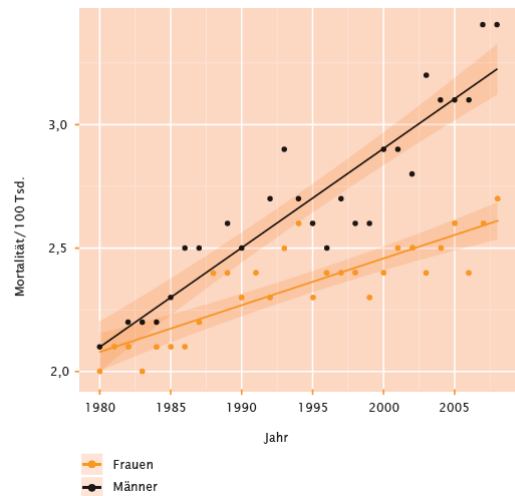


Abb. 2: Melanom Mortalitätsraten basierend auf nicht altersstandardisierten, rohen Raten“ des Robert Koch Instituts für Deutschland



3.2. Diagnostik und Therapie in der Primärversorgung

3.2.1. Klassifikation

Nr.	Empfehlung	
3.2.1.	Die AJCC-Klassifikation 2009 sollte der Standard für die histopathologische Befundung des malignen Melanoms sein.	GCP

Die Tumordicke nach Breslow ist der wichtigste prognostische Faktor in den Primärstadien des Melanoms. Die Tumordickenklassen wurden mit der AJCC Klassifikation von 2001 neu definiert ($\leq 1,0$ mm, 1,01 – 2,0 mm, 2,01 – 4,0 mm, > 4 mm). Im Unterschied zu vorhergehenden Klassifikationen wird bei der aktuellen Klassifikation von 2009 neben der Tumordicke und Ulzeration auch die Mitoserate bei Primärmelanomen von ≤ 1 mm einbezogen ⁶.

Aufgrund der derzeitigen Studiendaten kann eine generelle Empfehlung für die Messung der Mitoserate ausgesprochen werden. Es konnte gezeigt werden, dass die Mitoserate einen besonders starken prognostischen Aussagewert bei dünnen Melanomen einer Tumordicke ≤ 1 mm Tumordicke hat ⁷.

Tabelle 1: T-Klassifikation des Primärtumors beim malignen Melanom

T-Klassifikation	Tumordicke	Weitere prognostische Parameter
Tis		Melanoma In-situ, keine Tumorinvasion
Tx	Keine Angabe	Stadium nicht bestimmbar*
T1	≤ 1,0 mm	a: ohne Ulzeration, Mitosen <1/mm ² b: mit Ulzeration oder Mitoserate/mm ² ≥ 1
T2	1,01–2,0 mm	a: ohne Ulzeration b: mit Ulzeration
T3	2,01–4,0 mm	a: ohne Ulzeration b: mit Ulzeration
T4	> 4,0 mm	a: ohne Ulzeration b: mit Ulzeration

* Fehlen einer Bestimmung der Tumordicke und/oder Ulzeration oder unbekannter Primärtumor; # Die Bestimmung der Mitoserate erfolgt am HE-Schnitt.

Tabelle 2: N-Klassifikation der regionären Lymphknoten beim malignen Melanom

N Klassifikation	Zahl metastatisch befallener Lymphknoten (LK)	Ausmaß der Lymphknotenmetastasierung
N1	1 LK	a: nur mikroskopische Metastase(n) (klinisch okkult) ⁺ b: nur makroskopische Metastase(n) (klinisch nachweisbar)
N2	2–3 LK	a: nur mikroskopisch nodale Metastase(n) ⁺ b: nur makroskopische nodale Metastase(n) c: Satellit(en) oder In-transit-Metastase(n) <i>ohne</i> regionäre Lymphknotenmetastasen
N3	≥ 4 LK, oder verbackene Lymphknoten oder Satelliten oder In-transit-Metastasen <i>mit</i> regionärer Lymphknotenbeteiligung	

+ der Nachweis einer Mikrometastasierung ist in der neuen AJCC-Klassifikation jetzt auch das Auffinden einer einzelnen Zelle, die immunhistochemisch positiv reagiert. Diese Fälle sollten extra gekennzeichnet werden.

Tabelle 3: M-Klassifikation der Fernmetastasen beim malignen Melanom

M Klassifikation	Art der Fernmetastasierung	LDH
M1a	Metastasen in Haut, Subkutis oder Lymphknoten jenseits der regionären Lymphknoten	Normal
M1b	Lungenmetastase(n)	Normal
M1c	Fernmetastase(n) anderer Lokalisation oder Fernmetastase(n) jeder Lokalisation mit erhöhten Serumwerten der Lactatdehydrogenase (LDH)	Normal Erhöht

Zu der Klassifikation M1a werden auch die iliakalen Lymphknoten gezählt.

Tabelle 4: Stadieneinteilung des malignen Melanoms

Stadium	Primärtumor (pT)	Regionäre Lymphknotenmetastasen (N)	Fernmetastasen (M)
0	In-situ-Tumoren	Keine	Keine
IA	≤ 1,0 mm, keine Ulzeration	Keine	Keine
IB	≤ 1,0 mm mit Ulzeration oder Mitoserate/mm ² ≥ 1	Keine	Keine
	1,01–2,0 mm, keine Ulzeration	Keine	Keine
IIA	1,01–2,0 mm mit Ulzeration	Keine	Keine
	2,01–4,0 mm, keine Ulzeration	Keine	Keine
IIB	2,01–4,0 mm mit Ulzeration	Keine	Keine
	> 4,0 mm, keine Ulzeration	Keine	Keine
IIC	> 4,0 mm mit Ulzeration	Keine	Keine
IIIA	Jede Tumordicke, keine Ulzeration	Mikroskopische Metastasen (klinisch okult) in bis zu 3 Lymphknoten	Keine
IIIB	Jede Tumordicke mit Ulzeration	Mikroskopische Metastasen (klinisch okult) in bis zu 3 Lymphknoten	Keine
	Jede Tumordicke, keine Ulzeration	Bis zu drei makroskopische nodale Metastasen	Keine
	Jede Tumordicke, keine Ulzeration	Keine, aber Satelliten- und/ oder In-transit-Metastasen	Keine
IIIC	Jede Tumordicke mit Ulzeration	Bis zu drei makroskopische nodale Metastasen oder Satellit(en) oder In-transit-Metastase(n) ohne regionäre Lymphknotenmetastasen	Keine
	Jede Tumordicke ± Ulzeration	Vier oder mehr makroskopische nodale Metastasen oder verbackene Lymphknoten oder Satelliten und/oder In-transit-Metastasen mit regionären Lymphknotenmetastasen	Keine
IV			Fernmetastasen

3.2.2. Klinische Diagnose

Nr.	Empfehlung	
3.2.2.a	Die Inspektion des Patienten ohne Hilfsmittel ist geeignet, eine klinische Verdachtsdiagnose zu stellen.	GCP

Die Ganzkörperuntersuchung schließt die komplette Inspektion des Integument einschließlich der angrenzenden und einsehbaren Schleimhäute sowie die Palpation der Lymphabstromgebiete und Lymphknotenstationen mit ein (Verweis: S3-Leitlinie: Früherkennung und Prävention von Hautkrebs).

Nr.	Empfehlung	EG	LoE	Quellen
3.2.2.b	Dermatologen sollen zur Diagnostik pigmentierter Hautveränderungen die Dermatoskopie anbieten und im Bereich der Dermatoskopie ausgebildet sein.	A	1b	Leitlinienadaptation: ⁸

3.2.2.1. Sequenzielle digitale Dermatoskopie

Nr.	Empfehlung	EG	LoE	Quellen
3.2.2.1.a	Die sequenzielle digitale Dermatoskopie kann die Früherkennung von malignen Melanomen, die keine spezifischen dermatoskopischen Malignitätskriterien aufweisen, in der Verlaufskontrolle verbessern.	B	2b	Leitlinienadaptation: ⁸
3.2.2.1.b	Die Ganzkörperphotographie stellt eine Möglichkeit zur Früherkennung von malignen Melanomen in Risikokollektiven dar.	–	3b	Leitlinienadaptation: ⁸

3.2.3. Primärexzision

Nr.	Empfehlung	
3.2.3.	Bei klinischem Verdacht auf ein malignes Melanom soll dieses primär mit kleinem Sicherheitsabstand komplett exzidiert werden.	GCP

Voraussetzung zur abschließenden histologischen Diagnosesicherung eines malignen Melanoms ist die Beurteilung des Gesamtumfanges. Bei der Exzision wird ein lateraler Sicherheitsabstand von ungefähr 2 mm empfohlen, zur Tiefe sollte bis ins Fettgewebe exzidiert werden. Eine Flachexzision wird bei Verdacht auf ein malignes Melanom nicht empfohlen. In besonderen Situationen, insbesondere bei

großen, flächigen Tumoren im Gesicht oder in akraler Haut, an denen eine primäre diagnostische Exzision schwierig ist, kann auch eine Probebiopsie bzw. Teilexzision durchgeführt werden.⁹⁻¹¹.

3.2.3.1. Sicherheitsabstand bei Primärexzision

Nr.	Empfehlung	EG	LoE	Quellen									
3.2.3.1.a	<p>Für das maligne Melanom soll unter kurativer Intention eine radikale Exzision mit den Sicherheitsabständen zum Tumorrand erfolgen, um lokale Rezidive des Tumors zu vermeiden.</p> <table border="1"> <thead> <tr> <th>Stadium</th> <th>Tumordicke nach Breslow</th> <th>Sicherheitsabstand</th> </tr> </thead> <tbody> <tr> <td>pT1, pT2</td> <td>≤ 1 – 2 mm</td> <td>1 cm</td> </tr> <tr> <td>pT3, pT4</td> <td>2,01 – > 4,0 mm</td> <td>2 cm</td> </tr> </tbody> </table>	Stadium	Tumordicke nach Breslow	Sicherheitsabstand	pT1, pT2	≤ 1 – 2 mm	1 cm	pT3, pT4	2,01 – > 4,0 mm	2 cm	A	1a	de Novo Recherche: ¹²
Stadium	Tumordicke nach Breslow	Sicherheitsabstand											
pT1, pT2	≤ 1 – 2 mm	1 cm											
pT3, pT4	2,01 – > 4,0 mm	2 cm											
3.2.3.1.b	Die endgültige Entscheidung für abweichende Sicherheitsabstände sollte der Operateur im Einverständnis mit dem informierten Patienten treffen, auch in Abhängigkeit der speziellen anatomischen Lokalisation des Tumors und unter Berücksichtigung der Ergebnisse der Ausbreitungsdiagnostik.	GCP											
3.2.3.1.c	Die Exzision zur Tiefe sollte bis zur Faszie erfolgen.	B	2b	de Novo Recherche: ¹³									

3.2.3.2. Sicherheitsabstand In-situ-Melanome

Nr.	Empfehlung	EG	LoE	Quellen
3.2.3.2.	Für In-situ-Melanome soll eine komplette Exzision mit einem seitlichen Sicherheitsabstand von 5 mm durchgeführt werden.	GCP		

Hilfreich ist eine mikrographisch kontrollierte Chirurgie um eine komplette Exzision zu gewährleisten¹⁴⁻¹⁶.

3.2.3.3. Exzision mit 3-D-Histologie

Nr.	Empfehlung	
3.2.3.3.	Bei malignen Melanomen (z.B. Lentigo-maligna-Melanom, akrale Melanome) an speziellen anatomischen Lokalisationen, wie Grenzflächen im Gesicht, Ohren, Finger und Zehen, können reduzierte Sicherheitsabstände verwendet werden. Retrospektive Arbeiten zeigten unter Einsatz der 3-D-Histologie (mikrographisch kontrollierter Chirurgie) nicht vermehrt Lokalrezidive oder ein geringeres Gesamtüberleben. Da die Datenlage für diese Situation limitiert ist, sollte der Operateur die Entscheidung mit dem informierten Patienten zusammen treffen.	GCP

Amputationen bei subungualen Melanomen sollten fortgeschrittenen Verläufen mit Knochen- oder Gelenkbefall vorbehalten bleiben ^{16-18;18-20}

3.2.3.4. Vorgehen bei R1 – oder R2-Resektion

Nr.	Empfehlung	EG	LoE	Quellen
3.2.4.a	Bei Lentigo-maligna-Melanomen, die aufgrund von Ausdehnung, Lage und/oder Alter des Patienten für eine operative Therapie nicht geeignet sind, sollte die primäre Radiotherapie eingesetzt werden. Hiermit lassen sich gute Tumorkontrollraten erzielen.	B	4	de Novo Recherche: ²¹⁻²³
3.2.4.b	Bei inoperablen R1- oder R2-resezierten Primärtumoren kann eine Radiotherapie mit dem Ziel der lokalen Kontrolle eingesetzt werden.	0	4	de Novo Recherche: ²⁴⁻²⁶
3.2.4.c	Bei desmoplastischen Melanomen, die nicht mit ausreichendem Sicherheitsabstand reseziert wurden (< 1 cm bzw. R1/R2), sollte eine postoperative Radiotherapie durchgeführt werden, um die lokale Tumorkontrolle zu sichern.	B	3b	de Novo Recherche: ²⁷⁻²⁹
3.2.3.4.	Bei R1- und R2-Situation (mikroskopisch bzw. makroskopisch nachgewiesener Residualtumor) der Primärtumorregion soll immer eine Nachresektion erfolgen, wenn hierdurch eine R0-	GCP		

<p>Situation erreichbar ist.</p> <p>Wenn durch operatives Vorgehen keine R0–Resektion erreichbar ist, sollten andere Therapiemodalitäten zur Erreichung einer lokalen Tumorkontrolle (z.B. Hyperthermie Extremitätenperfusion, Strahlentherapie, Kryochirurgie) eingesetzt werden.</p> <p>Bei R1– und R2–Situation der lymphangischen Metastasierungswege sowie der Lymphknoten des lokoregionalen Lymphabflußgebietes ist eine Nachresektion anzustreben. Bei Inoperabilität sollten andere Therapiemaßnahmen erwogen werden.</p> <p>Bei R1– und R2–Resektion von Fernmetastasen (Stad. IV) ist ein individuelles Vorgehen durch eine interdisziplinäre Tumorkonferenz festzulegen.</p>			
------------------------------------------------------------------------------------------------------------------------------------------------------------------------------------------------------------------------------------------------------------------------------------------------------------------------------------------------------------------------------------------------------------------------------------------------------------------------------------------------------------------------------------------------------------------------------------------------------------------------------------------------------------------------------------------	--	--	--

3.2.4. Radiotherapie des Primärtumors

Nr.	Empfehlung	EG	LoE	Quellen
3.2.4.a	Bei Lentigo–maligna–Melanomen, die aufgrund von Ausdehnung, Lage und/oder Alter des Patienten für eine operative Therapie nicht geeignet sind, sollte die primäre Radiotherapie eingesetzt werden. Hiermit lassen sich gute Tumorkontrollraten erzielen.	B	4	de Novo Recherche: 21–23
3.2.4.b	Bei inoperablen R1– oder R2–resezierten Primärtumoren kann eine Radiotherapie mit dem Ziel der lokalen Kontrolle eingesetzt werden.	0	4	de Novo Recherche: 24–26
3.2.4.c	Bei desmoplastischen Melanomen, die nicht mit ausreichendem Sicherheitsabstand reseziert wurden (< 1 cm bzw. R1 /R2), sollte eine postoperative Radiotherapie durchgeführt werden, um die lokale Tumorkontrolle zu sichern.	B	3b	de Novo Recherche: 27–29

3.2.5. Histopathologische Untersuchung des Primärtumors

Nr.	Empfehlung	
3.2.5.	<p>Obligat ist das histologische Staging nach der gültigen TNM-Klassifikation (Tumordicke nach Breslow, Ulzeration, Mitoserate bei einer Tumordicke <1 mm). Die Bestimmung des Tumortyps nach der WHO-Klassifikation ist wünschenswert.</p> <p>Histopathologische Besonderheiten, wie mögliche Assoziation zu einem melanozytären Nävus, eine Regressionszone, morphologische Besonderheiten (z. B. desmoplastische Melanomanteile) und Gefäßeinbrüche sollen, soweit vorhanden, fakultativ mit erfasst werden.</p>	GCP

Klinisch und histologisch wird in der WHO-Klassifikation zwischen vier Melanomtypen unterschieden: Lentigo-maligna-Melanom, superfiziell spreitendes Melanom, knotiges Melanom, akrolentiginöses Melanom. Daneben existieren seltene histologische Varianten, wie das spitzoide Melanom, das nävoide Melanom sowie das desmoplastische bzw. neurotrope Melanom.

Die Lokalisation des Melanoms am Integument ist für die Typenbestimmung und zur Definition der regionären Lymphknoten von Bedeutung. Sowohl perineurale Invasion (Pn-Klassifikation) als auch Gefäß- (V-Klassifikation) und/oder Lymphgefäßeinbrüche (Lymphangiosis melanomatosa, L-Klassifikation) sollten im Befundbericht erwähnt werden. Die lateralen und tiefen Schnittränder sollen auf das Fehlen bzw. Vorhandensein von Melanomverbänden beurteilt werden (Residualtumor-(R-) Klassifikation).

Mikrometastasen und In-transit-Metastasen im Primärexzisat werden in der TNM-Klassifizierung im N-Status berücksichtigt.

Ergebnisse immunhistologischer Untersuchungen zur melanozytären Differenzierung (z. B. S100B-Protein, HMB45, Melan A) sollen mitgeteilt werden.

3.2.6. Initiale Ausbreitungsdiagnostik bis Stadium IIB

Neben der Ganzkörperuntersuchung, welche die komplette Inspektion des Integument einschließlich der angrenzenden und einsehbaren Schleimhäute sowie die Palpation der Lymphabstromgebiete und Lymphknotenstationen mit einschließt, werden die im Folgenden aufgeführten Untersuchungen empfohlen.

Tabelle 5: Übersicht der Empfehlungen zu Untersuchungsmethoden in der initialen Ausbreitungsdiagnostik für Melanom-Patienten bis einschließlich Stadium IIB

Untersuchungsmethode	Empfehlungen zur Ausbreitungsdiagnostik bei asymptomatischen Patienten bei Diagnose des Primärtumors bis Stadium IIB	Empfehlungsgrad	Level of Evidence
MRT Kopf	Nein	A	3b-
Schnittbildgebung (Ganzkörper ohne Kopf)*	Nein	A	1a
Röntgen-Thorax	Nein	A	2b
Abdomen-Sonographie	Nein	B	2b
Lymphknoten-Sonographie	Ja (ab Stadium IB)	A	1a
Skelettszintigraphie	Nein	A	3b
Tumormarker S100B	Ja (ab Stadium IB)	O	1a
Tumormarker LDH	Nein	B	2b
Konsensstärke: 95 %			

* PET/CT, CT, MRT (jeweils Ganzkörper)

Von besonderer Problematik der bildgebenden Verfahren wie MRT, CT, Abdomen-Sonographie und Röntgen-Thorax in den Tumorstadien I bis IIB ist die nicht klar zu quantifizierende Rate falsch negativer und falsch positiver Befunde. Während falsch negative Befunde in falscher Sicherheit wiegen und damit eine rechtzeitige Diagnosestellung sogar verzögern können, ziehen falsch positive Befunde Folgeuntersuchungen nach sich, die zu einer Verunsicherung des Patienten mit unnötigen zusätzlichen Belastungen beitragen.

3.2.6.1. Initiale Ausbreitungsdiagnostik – Ganzkörper-CT

Nr.	Empfehlung	EG	LoE	Quellen
3.2.6.1.	Die Ganzkörper-CT soll bei asymptomatischen Patienten mit Primärdiagnose eines malignen Melanoms nicht als Standard durchgeführt werden.	A	1a	De-novo-Recherche: ³⁰⁻³³

3.2.6.2. Initiale Ausbreitungsdiagnostik – Schädel-MRT

Nr.	Empfehlung	EG	LoE	Quellen
3.2.6.2.	Die MRT des Schädels soll bei asymptomatischen Patienten mit Primärdiagnose eines malignen Melanoms nicht als Standard durchgeführt werden.	A	3b-	De-novo-Recherche: 34:35

3.2.6.3. Initiale Ausbreitungsdiagnostik – Röntgen-Thorax

Nr.	Empfehlung	EG	LoE	Quellen
3.2.6.3.	Die Röntgen-Thorax-Untersuchung soll bei asymptomatischen Patienten mit Primärdiagnose eines malignen Melanoms nicht als Standard durchgeführt werden.	A	2b	De-novo-Recherche: 31:36-40

3.2.6.4. Initiale Ausbreitungsdiagnostik – Lymphknoten-Sonographie

Nr.	Empfehlung	EG	LoE	Quellen
3.2.6.4.	Die lokoregionale Lymphknoten-Sonographie soll bei Patienten mit Primärdiagnose eines malignen Melanoms ab Tumorstadium IB durchgeführt werden.	A	1a	De-novo-Recherche: 41

3.2.6.5. Initiale Ausbreitungsdiagnostik – Abdomen-Sonographie

Nr.	Empfehlung	EG	LoE	Quellen
3.2.6.5.	Die Abdomen-Sonographie sollte bei asymptomatischen Patienten mit Primärdiagnose eines malignen Melanoms nicht als Standard durchgeführt werden.	B	2b	De-novo-Recherche: 37:42-44

3.2.6.6. Initiale Ausbreitungsdiagnostik S100B, MIA, LDH

Nr.	Empfehlung	EG	LoE	Quellen
3.2.6.6.a	S100B kann bei asymptomatischen Patienten bei der Primärdiagnose eines Melanoms bestimmt werden.	0	1a	De-novo-Recherche: ⁴⁵
3.2.6.6.b	Es kann aufgrund der unzureichenden Studienlage zur Zeit keine Aussage dazu gemacht werden, ob MIA bei der Primärdiagnose eines Melanoms die gleiche prognostische Aussagekraft wie S100B hat.		2b-	De-novo-Recherche: ⁴⁶⁻⁴⁹
3.2.6.6.c	LDH im Serum sollte bei asymptomatischen Patienten bei der Primärdiagnose eines Melanoms nicht bestimmt werden.	B	2b	De-novo-Recherche: ³⁶

3.2.6.7. Initiale Ausbreitungsdiagnostik – PET/CT

Nr.	Empfehlung	EG	LoE	Quellen
3.2.6.7.	PET und PET/CT sollen nicht routinemäßig als initiale Staginguntersuchungen bis Stadium IIA/IIB durchgeführt werden.	A	1a	De-novo-Recherche: ^{31;33;50}

3.2.6.8. Initiale Ausbreitungsdiagnostik – Skelettszintigraphie

Nr.	Empfehlung	EG	LoE	Quellen
3.2.6.8.	Die Skelettszintigraphie soll beim Initialstaging bei Patienten bis Stadium IIA/IIB nicht als Standard durchgeführt werden.	A	3b	De-novo-Recherche: ^{38;43;51-53}

3.2.7. Wächterlymphknoten–Biopsie

3.2.7.1. Indikationen für eine Wächterlymphknoten–Biopsie

Nr.	Empfehlung	EG	LoE	Quellen
3.2.7.1.a	Zur Stadienzuordnung soll die Wächterlymphknoten–Biopsie ab einer Tumordicke von 1.0 mm und ohne Hinweis auf lokoregionale oder Fern–Metastasierung durchgeführt werden.	A	1a	De–novo–Recherche: 54–60
3.2.7.1.b	Bei zusätzlichen Risikofaktoren für einen positiven Wächterlymphknoten sollte die Wächterlymphknoten–Biopsie auch bei dünneren Primärtumoren (0,75–1 mm) durchgeführt werden, dazu gehören Ulzeration und/oder erhöhte Mitoserate	B	1a	De–novo–Recherche: 54–60

Die **Regression** des Primärtumors korrelierte in Studien nicht mit einer Wächterlymphknoten–Positivität^{56;61;62} bzw. war mit einer geringeren Rate an positiven Wächterlymphknoten korreliert^{58;63}.

3.2.7.2. Verfahren zur Detektion des Wächterlymphknotens

Nr.	Empfehlung	EG	LoE	Quellen
3.2.7.2.	Lymphdrainagewege sollten durch präoperative Lymphszintigraphie lokalisiert und Wächterlymphknoten mittels intraoperativ manuell gelenkter Gamma–Sonde detektiert werden. Weitere Verfahren können ergänzend eingesetzt werden.	GCP		

Zu den weiteren Verfahren, die die Lokalisierung bzw. das Auffinden von Wächterlymphknoten erleichtern können, zählen:

statische Single–Photon–Emissions–Computertomographie/Computertomographie (SPECT/CT)^{64;65}
Gammakamera (intraoperativ)^{66;67}.

3–D–Navigationsgeräte (befinden sich aktuell noch in der Erprobung)⁶⁸.

Injektion eines lymphgängigen Farbstoffes (z.B. Patentblau V) in Tumorlokalisierung (unmittelbar präoperativ)^{69;70}, die jedoch aufgrund von Risiken (wie anaphylaktische Reaktion, permanente Tätowierung, Schmerzhaftigkeit bei Injektion) von einigen Zentren kritisch gesehen wird⁷¹.

3.2.7.3. Beurteilung und technische Aufarbeitung von Wächterlymphknoten

Nr.	Empfehlung	
3.2.7.3.	Wächterlymphknoten sollen durch einen in der Beurteilung von Primärtumoren von Melanomen erfahrenen Histopathologen beurteilt werden. Die technische Aufarbeitung des Wächterlymphknotens soll nationalen oder internationalen Protokollen entsprechen.	GCP

Es wurden verschiedene Protokolle vorgeschlagen, die eine umfangreiche Aufarbeitung des Wächterlymphknotens vorsehen, um kleine Tumorabsiedlungen zu erfassen⁷²⁻⁷⁶. Als Mindestanforderung wurde in Konsensus-Empfehlungen angesehen, dass nach Halbierung des Wächter-LK mindestens 4 Gewebeschnitte pro Hälfte angefertigt und untersucht werden. Bei sehr kleinen Wächter-LK können es auch weniger sein (Garbe et al. 2011).

Es sollten Färbungen mittels Hämatoxylin-Eosin (H&E) und immunhistochemische Färbungen durchgeführt werden, die gebräuchlichsten Marker sind HMB-45, S-100 und MelanA/MART-1. Es kann auch ein Cocktail dieser Marker zur Anwendung kommen.

3.2.7.4. Histologischer Befundbericht des Wächterlymphknotens

Nr.	Empfehlung	
3.2.7.4.	Es sollen folgende Informationen im histopathologischen Befund des Wächter-LK enthalten sein: <ol style="list-style-type: none"> 1. Nachweis von Nävus- oder Melanomzellen 2. im Fall von Melanomzellen Angabe prognostisch wichtiger Parameter 3. größter Durchmesser der Mikrometastase 	GCP

Im Falle eines Melanomzellnachweises im Wächterlymphknoten ist bislang nicht klar definiert, welche Parameter der Tumorlast bzw. wie die Verteilung der Tumorzellen im Lymphknoten im histologischen Befund angegeben werden müssen. Es zeichnen sich aber Parameter ab, die prognostische Relevanz besitzen oder die Beteiligung weiterer, Nicht-Wächterlymphknoten in der betroffenen Lymphknotenregion vorhersagen können. Dazu gehören insbesondere

- die Länge des größten Melanomzellkonglomerates⁷⁷⁻⁸⁰, Angabe in Zehntel Millimetern

- die maximale Eindringtiefe von Melanomzellen in das Lymphknotenparenchym ausgehend von der Lymphknotenkapsel ^{78;81;82}
- die Infiltration der Lymphknotenkapsel ^{78;83} oder der Kapseldurchbruch
- die Lymphangiosis, d.h. die Ansammlung von Tumorzellen in Lymphgefäßen ausserhalb des Wächterlymphknotens ^{79;80;84}
- die Lokalisation der Melanomzellen im Lymphknoten, z.B. subkapsulär versus

3.2.7.5. Tumorlast in Wächterlymphknoten

Nr.	Empfehlung	EG	LoE	Quellen
3.2.7.5.	Der Nachweis von Mikrometastasen im Wächterlymphknoten ist mit einer signifikant schlechteren Prognose assoziiert. Die Prognose korreliert mit der Tumorlast und der Lage der Melanomzellen im Wächterlymphknoten. Derzeit bleibt offen, welche Parameter als Maß der Tumorlast und der Tumorzell-Lokalisation prognostisch am aussagekräftigsten sind.		2b	De-novo-Recherche: ^{6;78;85;86}

3.3. Aufklärung und Kommunikation

3.3.1. Das ärztliche Aufklärungsgespräch

Nr.	Empfehlung	EG	LoE	Quellen
3.3.1.	<p>Aufklärung dient der partizipativen Entscheidungsfindung und soll sich an den aktuellen Informationswünschen des Patienten orientieren. Patienten sollen ermutigt werden, dem Arzt ihre derzeitigen Informationsbedürfnisse mitzuteilen, welche Informationen aktuell für sie wichtig sind, wie umfassend und wie detailliert diese sein sollen.</p> <p>Die Aufklärung soll umfassend, verständlich und wahrheitsgemäß sein und im Verlauf der Behandlung mehrfach erfolgen. Hierbei ist insbesondere auf die Belastbarkeit des Patienten Rücksicht zu nehmen.</p> <p>Der aufklärende Arzt soll sich vergewissern, dass die Informationen vom Patienten verstanden wurden. Angehörige/Bezugspersonen sollen mit Zustimmung des Patienten in den Aufklärungsprozeß einbezogen werden.</p>	GCP		

3.3.2. Inhalte des Aufklärungsgesprächs

Nr.	Empfehlung	
3.3.2.	<p>Patienten sollen ausführliche und angemessene Informationen zu Diagnostik, Therapie, Nachsorge und sozialmedizinischen Fragen erhalten. Art und Umfang der Informationen richten sich im Besonderen nach dem Stadium der Erkrankung, dem Zeitpunkt im Verlauf der medizinischen Behandlung sowie den Präferenzen des Patienten.</p> <p>Hierbei soll insbesondere auch über den Nutzen und das mit den ärztlichen Maßnahmen verbundene Risiko informiert werden.</p>	GCP

3.3.3. Kommunikation mit Melanompatienten und Angehörigen

Nr.	Empfehlung	
3.3.3.	<p>Alle Mitarbeiter des onkologischen Behandlungsteams sollten ein Kommunikationstraining erhalten, um auf Seiten der Patienten eine verbesserte Compliance, Zufriedenheit und Krankheitsbewältigung zu erreichen, sowie auf Seiten des Behandlungsteams die Arbeitszufriedenheit zu stärken.</p>	GCP

3.4. Diagnostik und Therapie bei lokoregionaler Metastasierung

Das Stadium der lokoregionalen Metastasierung (AJCC 2009 Stadium IIIA, IIIB und IIIC) umfasst eine klinisch und prognostisch sehr heterogene Patientengruppe. Das 5-Jahres-Überleben liegt zwischen 23 % und 87 %⁸⁵. Die Mehrheit der Patienten entwickelt erst im Verlauf nach erfolgreicher Primärexzision Lymphknotenmakrometastasen oder In-transit-Metastasen.

Da im tumorfreien Stadium III ein grosser Anteil der Patienten geheilt ist und weder für operative noch für medikamentöse adjuvanten Verfahren bisher ein sicherer Effekt auf das Überleben gezeigt werden konnte, muss der Einsatz von adjuvanten Therapien hinsichtlich Nutzen und Nebenwirkungen für die Patienten sorgfältig abgewogen werden.

Nr.	Empfehlung	
3.4.	Therapieempfehlungen für Patienten ab Stadium III sollten im Rahmen interdisziplinärer Tumorkonferenzen gegeben werden.	GCP

3.4.1. Ausbreitungsdiagnostik

Nr.	Empfehlung	
3.4.1.	Patienten im Stadium IIC haben ein hohes Rezidivrisiko, das mit dem einer Mikrometastasierung im Stadium III vergleichbar ist. Patienten im Stadium IIC sollen aus diesem Grund bezüglich ihres diagnostischen Vorgehens wie Patienten im Stadium III behandelt werden.	GCP

Neben der Ganzkörperuntersuchung, welche die komplette Inspektion des Integument einschließlich der angrenzenden und einsehbaren Schleimhäute sowie die Palpation der Lymphabstromgebiete und Lymphknotenstationen mit einschließt, werden die im Folgenden aufgeführten Untersuchungen empfohlen.

Tabelle 6: Übersicht der Empfehlungen zu Untersuchungsmethoden im Stadium IIC und III

Untersuchungsmethode	Empfehlungen zur Ausbreitungsdiagnostik bei Patienten mit Verdacht auf oder Nachweis von lokoregionaler Metastasierung**	Empfehlungsgrad	Level of Evidence
MRT Kopf	Ja	GCP	–
Schnittbildgebung (Ganzkörper ohne Kopf)*	Ja	B	1a
Röntgen–Thorax	Nein	B	2b
Abdomen–Sonographie	Nein	B	2b
Lymphknoten–Sonographie	Ja	A	1a
Tumormarker S100B	Ja	A	1a
Tumormarker LDH	Ja	0	1b
Konsensstärke: 95 %			

* PET/CT, CT, MRT (jeweils Ganzkörper), ** Patienten Stadium IIC und III

3.4.1.1. Abdomen–Sonographie bei lokoregionaler Metastasierung

Nr.	Empfehlung	EG	LoE	Quellen
3.4.1.1.	Die Abdomen–Sonographie sollte bei Patienten mit Verdacht auf oder Nachweis von lokoregionaler Metastasierung eines malignen Melanoms nicht als Standard durchgeführt werden.	B	2b	De–novo– Recherche: 37;38

3.4.1.2. Röntgen–Thorax bei lokoregionaler Metastasierung

Nr.	Empfehlung	EG	LoE	Quellen
3.4.1.2.	Die Röntgen–Thorax–Untersuchung sollte bei Patienten mit Verdacht auf oder Nachweis von lokoregionaler Metastasierung eines malignen Melanoms nicht als Standard durchgeführt werden.	B	2b	De–novo– Recherche: 37;38;40

3.4.1.3. Lymphknoten–Sonographie bei lokoregionaler Metastasierung

Nr.	Empfehlung	EG	LoE	Quellen
3.4.1.3.	Die lokoregionale Lymphknoten–Sonographie soll bei Patienten mit Verdacht auf oder Nachweis von lokoregionaler Metastasierung eines malignen Melanoms durchgeführt werden.	A	1a	De–novo– Recherche: 33;37;41

3.4.1.4. Schnittbildgebung bei lokoregionaler Metastasierung

Nr.	Statement	EG	LoE	Quellen
3.4.1.4.	Schnittbildgebende Verfahren sind heute der Standard in der Ausbreitungsdiagnostik ab Stadium III des malignen Melanoms. Dabei hat sich gezeigt, dass die PET/CT in der Diagnostik den anderen Verfahren in der diagnostischen Genauigkeit überlegen ist.		1a	De–novo– Recherche: 33

Für die praktische Durchführung mittels Schnittbildgebung ist die praktische und ökonomische Verfügbarkeit der jeweiligen Bildgebungsmethode zu berücksichtigen, so dass alternativ zur PET/CT auch die Ganzkörper-MRT bzw. Ganzkörper-CT eingesetzt werden kann

3.4.1.5. Schädel-MRT bei lokoregionaler Metastasierung

Nr.	Empfehlung	
3.4.1.5.	Für die Detektion von Hirnmetastasen eines Melanoms liegt für die MRT die größte diagnostische Genauigkeit vor.	GCP

3.4.1.6. S100B, LDH, MIA bei lokoregionaler Metastasierung

Nr.	Empfehlung	EG	LoE	Quellen
3.4.1.6.a	S100B soll bei Patienten mit Verdacht auf bzw. Nachweis von lokoregionaler Metastasierung bestimmt werden.	A	1a	De-novo-Recherche: 45,87
3.4.1.6.b	LDH kann als zusätzlicher prognostischer Marker bei Patienten mit Verdacht auf bzw. Nachweis von lokoregionaler Metastasierung herangezogen werden.	0	1b	De-novo-Recherche: 88
3.4.1.6.c	Die Bedeutung von MIA speziell bei Patienten mit Verdacht auf bzw. Nachweis von lokoregionaler Metastasierung ist unklar.	2b-		De-novo-Recherche: 48,49,89

3.4.2. Lymphadenektomie

Die Begriffe Lymphadenektomie und Lymphknotendisektion werden in dieser Leitlinie synonym verwendet.

3.4.2.1. Elektive Lymphadenektomie

Nr.	Empfehlung	EG	LoE	Quellen
3.4.2.1.	Die elektive (prophylaktische) Lymphadenektomie ist beim malignen Melanom nicht empfohlen, unabhängig von der Breslow-Dicke des Primärtumors.	A	1a	Leitlinienadaption: Australische LL

3.4.2.2. Therapeutische Lymphadenektomie

Nr.	Empfehlung	
3.4.2.2.a	Die therapeutische LAD soll beim Nachweis einer lymphogenen Metastasierung (zytologische oder histologische Sicherung, Lymphknoten–Sonographie, CT, PET/CT) ohne Hinweis auf Fernmetastasen durchgeführt werden (Stadium IIIB und IIIC).	GCP
3.4.2.2.b	Bei Patienten mit einem Lymphknotenrezidiv in einem bereits operierten Lymphabflussgebiet ohne Hinweis auf Fernmetastasen sollte je nach chirurgisch–technischer Möglichkeit die Lymphknotendissektion oder Resektion von Lymphknotenmetastasen durchgeführt werden.	GCP

3.4.2.3. Lymphadenektomie bei Mikrometastasen am Wächterlymphknoten

Nr.	Empfehlung	EG	LoE	Quellen
3.4.2.3.a	Bei Vorliegen von Mikrometastasen im Wächterlymphknoten sollte eine komplettierende Lymphknotendissektion angeboten werden. Die Entscheidung zur komplettierenden Lymphknotendissektion bei Wächterlymphknoten mit minimaler Tumorlast und/oder subkapsulärer Lage muss mit dem Patienten zusammen entschieden werden und sollte weitere Risikofaktoren wie Tumordicke, Ulzeration, Tumormitoserate, Zahl positiver Wächterlymphknoten und anatomischen Sitz des Primärtumors miteinbeziehen.	B	2b	De–novo– Recherche: 6;78;85;86;90
3.4.2.3.b	Gewichtete Scores unter Einbezug mehrerer histologischer und/oder klinischer Risikofaktoren können verwendet werden, um das Risiko von Metastasen in Nicht–Wächterlymphknoten einzugrenzen, bedürfen aber weiterer klinischer Validierung vor einer generellen Anwendungsempfehlung.	0	2b	De–novo– Recherche: 78;81;90

3.4.2.4. Ausdehnung der Lymphknotendisektion

Nr.	Empfehlung	EG	LoE	Quellen
3.4.2.4.	<p>Vor einer Lymphknotendisektion sollte eine bildgebende Ausbreitungsdiagnostik und/oder die histologische Sicherung der Lymphknotenmetastasierung z.B. mittels Feinnadelpunktion oder chirurgischer Lymphknotenextirpation vorliegen.</p> <p>Im Vorfeld einer Operation kann ggf. eine Lymphabflussszintigraphie zur OP-Planung durchgeführt werden. Aufgrund des erheblichen Risikos eines Rezidivs der Lymphknotenregion soll eine systematische (radikale) Lymphknotendisektion (LND) durchgeführt werden. Dies gilt für die triangulären Lymphknoten der Leistenregion. Im Bereich der Axilla sollte die Disektion der typischen Lymphknoten-Stationen Level I – III nur für Primärtumoren vorgenommen werden, die ihren Lymphabfluss in diesem Stromgebiet haben. Im Kopf-Hals-Bereich ist ein differenziertes Vorgehen auf Basis der anatomischen Abflusswege und der präoperativen Diagnostik erforderlich.</p>	GCP		
Gebiet	Ausdehnung	Erweiterung		
Kopf/Hals-Bereich	Modifiziert-radikale Neck dissection (MRND)	Superfizielle (laterale, nerverhaltende) Parotidektomie Posterolaterale Neck dissection (retroaurikuläre, subokzipitale LK-Gruppen, seitliches Halsdreieck, Anteile der Level II – IV dorsal der V. jugularis interna)		
Axillär (obere Extremität, Stamm)	Level I-III, je nach Lage des Primärtumors			
Inguinal (untere Extremität, Stamm)	Femorale trianguläre Lymph-knoten	Lymphknoten iliakal und obturatorisch		

3.4.3. Adjuvante Radiotherapie nach Lymphadenektomie

Nr.	Empfehlung	EG	LoE	Quellen
3.4.3.a	Zur Verbesserung der Tumorkontrolle im Bereich der Lymphknotenstation sollte eine postoperative adjuvante Radiotherapie bei Vorliegen mindestens eines der folgenden Kriterien durchgeführt werden <ul style="list-style-type: none"> • 3 befallenen Lymphknoten • Kapseldurchbruch • Lymphknotenmetastase > 3 cm 	B	1b	de Novo Recherche: 91-100
3.4.3.b	Zur Verbesserung der Tumorkontrolle im Bereich der Lymphknotenstationen sollte nach Resektion eines lymphogenen Rezidivs eine postoperative Bestrahlung durchgeführt werden	GCP		
3.4.3.c	Falls die Indikation zur Bestrahlung des Lymphabflussgebietes gestellt wird, soll die Strahlentherapie mit 50 – 60 Gy in konventioneller Fraktionierung (5 x 1,8 – 2,5 Gy/Woche) erfolgen.	A	2b	de Novo Recherche: 91-99;101
3.4.3.d	Ein positiver Einfluss einer postoperativen adjuvanten Radiotherapie des regionalen Lymphabflussgebietes auf die Überlebenszeit ist bisher nicht belegt worden.		2b	de Novo Recherche: 91;96;97;99;102;103

3.4.4. Adjuvante Medikamentöse Therapie

3.4.4.1. Adjuvante Chemotherapie

Nr.	Empfehlung	EG	LoE	Quellen
3.4.4.1.	Dacarbazin soll in der adjuvanten Therapie des Melanoms nicht verabreicht werden.	A	1a	Leitlinienadaptation: 104;105

3.4.4.2. Adjuvante Vakzinationstherapie

Nr.	Empfehlung	EG	LoE	Quellen
3.4.4.2.	Eine Vakzinationstherapie soll in der adjuvanten Therapie des Melanoms außerhalb von klinischen Studien nicht verabreicht werden.	A	1b	Leitlinienadaptation: 104

3.4.4.3. Adjuvante Extremitätenperfusion

Nr.	Empfehlung	EG	LoE	Quellen
3.4.4.3.	Eine adjuvante Extremitätenperfusion mit Melphalan soll in der adjuvanten Therapie des Melanoms nicht verabreicht werden.	A	1b	Leitlinienadaptation: 104

3.4.4.4. Adjuvante Immunstimulation

Nr.	Empfehlung	EG	LoE	Quellen
3.4.4.4.a	Eine adjuvante Therapie mit dem unspezifischen Immunstimulanz Levamisol soll nicht verabreicht werden.	A	1a	Leitlinienadaptation: 104;105
3.4.4.4.b	Eine adjuvante Therapie mit dem unspezifischen Immunstimulanz BCG soll nicht verabreicht werden.	A	1b	Leitlinienadaptation: 104;105

3.4.4.5. Adjuvante Misteltherapie

Nr.	Empfehlung	EG	LoE	Quellen
3.4.4.5.	Eine adjuvante Therapie mit Mistelpräparaten soll nicht verabreicht werden.	A	1b	De novo Recherche: 106-109

3.4.4.6. Adjuvante Interferontherapie

Nr.	Empfehlung	EG	LoE	Quellen
3.4.4.6.a	Patienten im AJCC 2009 Tumorstadium IIB/C und IIIA–C soll eine adjuvante Interferon Therapie angeboten werden.	A	1a–	De novo Recherche: 110–115
3.4.4.6.b	Patienten im AJCC 2009 Tumorstadium IIA kann eine niedrig-dosierte adjuvante Interferon Therapie angeboten werden.	0	1b	De novo Recherche: 116,117
3.4.4.6.c	Das individuelle Therapieschema sollte unter sorgfältiger Abwägung von zu erwarteten Benefit und möglichen Nebenwirkungen und Einschränkungen der Lebensqualität mit betroffenen Patienten diskutiert werden.	GCP		
3.4.4.6.d	Pegyliertes Interferon verlängert das rezidivfreie Überleben im Vergleich zu unbehandelten Kontrollpatienten im Stadium III.		2b	De Novo Recherche: 118
3.4.4.6.e	Bei Patienten mit Hochrisiko Melanomen sollte die Möglichkeit einer Teilnahme an einer klinischen Studie überprüft werden.	GCP		
3.4.4.6.f	Patienten mit hohem Metastasierungsrisiko können ausschließlich nachbeobachtet werden, sofern zuvor eine adjuvante Therapie mit IFN-alpha diskutiert wurde.		1a–	De novo Recherche: 110–115

Die Studien zur Interferontherapie wurden in unterschiedlichen Dosierungen, Tumorstadien und mit unterschiedlicher Therapiedauer durchgeführt. Durch die Änderung der Melanomklassifikation der AJCC sind die Studien hinsichtlich ihrer untersuchten Patientenkohorten nicht unmittelbar vergleichbar. Die Metaanalysen zeigen keinen signifikanten Unterschied zwischen den unterschiedlichen Interferondosierungen, Schemata und der Dauer der Interferontherapie. Dies bedeutet, dass keine konkreten Interferonschema-Empfehlungen gegeben werden können.

Tabelle 7: Übersicht randomisierte Studien Interferon alpha untersch. Dosierungen

Studie	Pat.	Gesamtüberleben	p	Rezidivfreies Überleben	p
Niedrigdosis-IFN-alpha					
Pehamberger, AMCG, 1998	311	nicht sign., HR n.r.	-	sign., HR n.r.	< 0,2
Garbe, DeCOG, 2008	444	sign., HR = 0,62	0,0045	sign., HR = 0,69	0,018
Kleeberg, EORTC 18871, 2004	484	nicht sign., HR = 0,96	0,72	nicht sign., HR = 1,04	0,71
Hancock, UKCCCR, 2004	674	nicht sign., OR = 0,94	0,6	nicht sign., OR = 0,91	0,3
Cascinelli, WHO, 2001	444	nicht sign., HR n.r.	0,72	nicht sign., HR n.r.	0,5
Cameron, SMG, 2001	95	nicht sign., HR n.r.	> 0,2	nicht sign., HR n.r.	-
Kirkwood, E1690, 2000	642	nicht sign., HR = 1,04 [§]	0,813	nicht sign., HR = 1,19 [§]	0,171
Grob, FCGM, 1998	489	nicht sign., HR n.r.	0,059	sign., HR n.r.	0,035
Mittlere Dosis IFN-alpha					
Hansson, Nordic trial, 2011	855	nicht sign., HR = 0,91	0,642	sign., HR = 0,80	0,030
Eggermont, EORTC 18952, 2005	832	nicht sign. HR = 1,00	0,96	nicht sign. HR = 0,95*	0,59
	835	HR = 0,85	0,11	HR = 0,83*	0,05
Hochdosis-IFN-alpha					
Kirkwood, E1690, 2000	642	nicht sign., HR = 1,0 [§]	0,995	nicht sign., HR = 1,28 [§]	0,054
Kirkwood, E1684, 1996/2004	287	Update: nicht sign., HR = 1,22 [§] Initial: sign., HR n.r.	0,18 0,0237	Update: sign., HR = 1,38[§] Initial: sign., HR n.r.	0,02 0,0023
Creagan, NCCTG, 1995	262	nicht sign., HR = 0,9	0,53	nicht sign., HR = 0,83	0,37
Pegyliertes IFN alpha					
Eggermont, EORTC 18991, 2008	1256	nicht sign., HR = 0,98	0,78	sign., HR = 0,82	0,01

Abkürzungen: sign.: signifikant (= Studie zeigte einen signifikanten Vorteil für Interferon alpha), n.r.= not reported, HR: Hazard Ratio, OR: Odds Ratio

*Eggermont et al. 2005: 3 Behandlungsarme: 13 Monate und 25 Monate Interferon alpha versus Beobachtung; HR bezieht sich in Spalte „rezidivfreies Überleben“ auf das Überleben ohne Fernmetastasen

§ Kirkwood et al.: HR > 1 = IFN alpha überlegen, Risiko Ereignis nicht zu erleiden liegt zugrunde (im Gegensatz zu den anderen Studien HR < 1 = IFN alpha überlegen, Risiko Ereignis zu erleiden liegt zugrunde)

3.4.5. Algorithmus bei lokoregionalen Metastasen

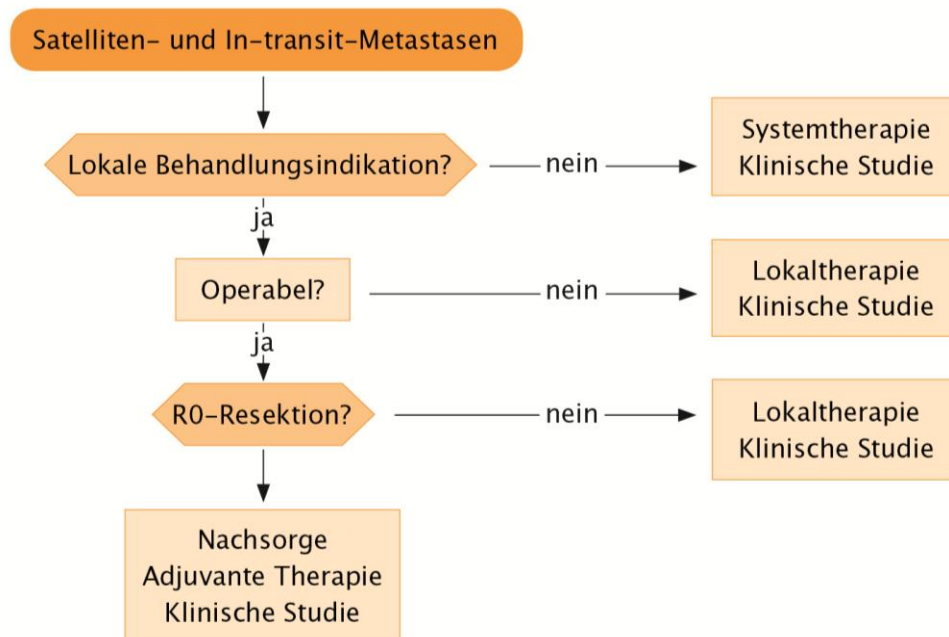


Abb. 3: Algorithmus lokoregionaler Metastasen,

Lokaltherapie Optionen: intraläsionale II-2 Therapie, Radiotherapie, intratumorale Elektrochemotherapie, lokale Immuntherapie mit DNCB oder DCP, isolierte Extremitätenperfusion, CO₂ Laserablation

3.4.6. Operative Therapie bei lokoregionalen Metastasen

Nr.	Empfehlung	
3.4.6.	Die chirurgische Therapie lokoregionaler Metastasen soll durchgeführt werden, wenn – bei fehlendem Hinweis auf eine Fernmetastasierung – dadurch perspektivisch eine makroskopische und mikroskopische vollständige Entfernung (R0-Resektion) der Metastasen möglich ist.	GCP

Die Empfehlung bezieht sich auf kutane und subkutane lokoregionale Metastasen (In-transit- und Satellitenmetastasen).

3.4.7. Radiotherapie bei lokoregionalen Metastasen

Nr.	Empfehlung	EG	LoE	Quellen
3.4.7.	Die lokale Radiotherapie kann bei Satelliten- und In-transit-Metastasen mit dem Ziel der lokalen Tumorkontrolle eingesetzt werden.	0	4	de Novo Recherche: 119-123

3.4.8. Medikamentöse Verfahren bei lokoregionalen Metastasen

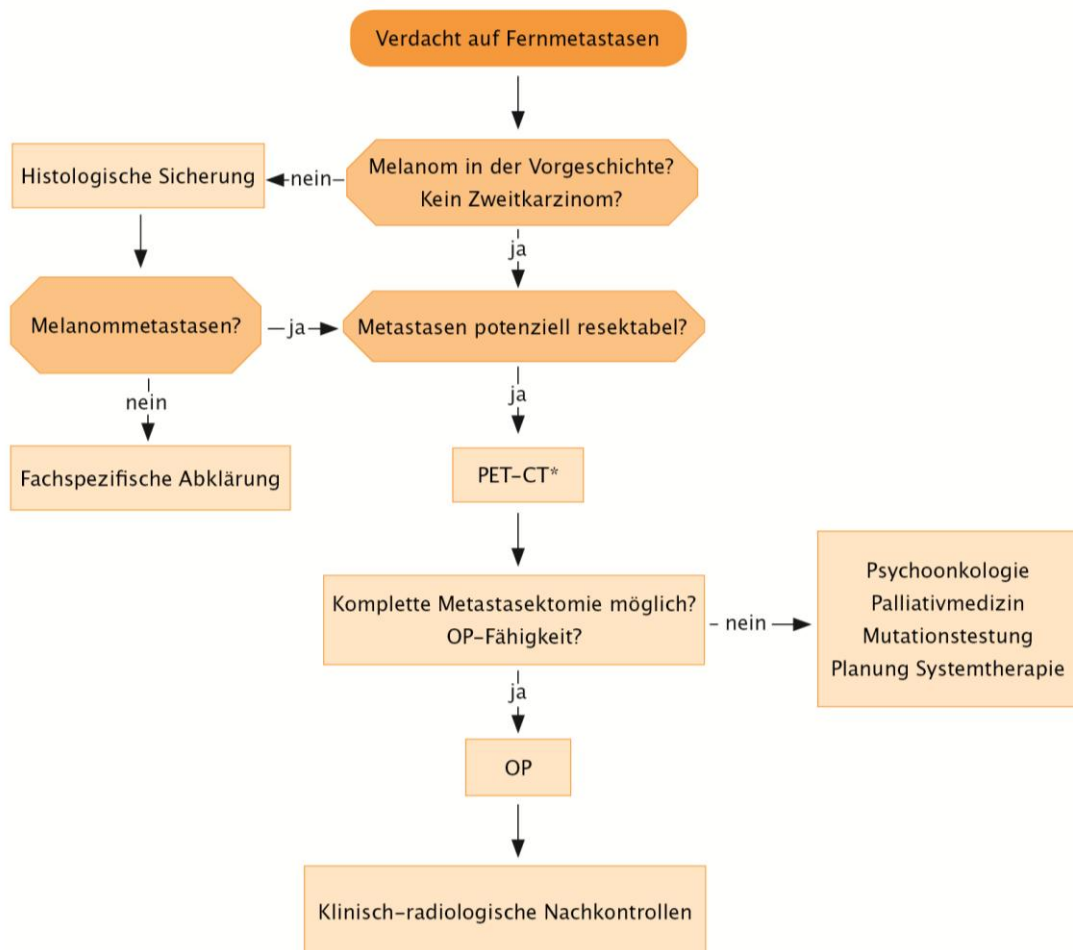
Nr.	Empfehlung	EG	LoE	Quellen
3.4.8.a	Patienten mit Satelliten- und In-transit-Metastasen sollten wenn möglich im Rahmen klinischer Studien behandelt werden.	GCP		
3.4.8.b	Bei Patienten mit Satelliten und In-transit-Metastasen können verschiedene lokale Verfahren angewandt werden, wobei die höchsten Ansprechraten für die intratumorale Injektion von Interleukin-2, die intratumorale Elektrochemotherapie mit Bleomycin oder Cisplatin und die lokale Immuntherapie mit DNCB oder DCP beschrieben sind.	0	4	de Novo Recherche: 124-133

3.4.9. Extremitätenperfusion bei lokoregionalen Metastasen

Nr.	Empfehlung	EG	LoE	Quellen
3.4.9.	Bei Patienten mit multiplen, rasch rezidivierenden Haut- und subkutanen Metastasen (Satellitosis, in-transit Metastasen, lokale Metastasen), die auf Arm oder Bein beschränkt sind, sollte die Indikation zur isolierten Extremitätenperfusion überprüft werden, wenn durch andere Maßnahmen (z.B. wiederholte Exzision, CO ₂ Laserablation) die Metastasen nicht zu kontrollieren sind.	GCP		

3.5. Diagnostik und Therapie im fernmetastasierten Stadium

3.5.1. Algorithmus initiales Stadium IV



*alternativ andere Ganzkörperdiagnostik mittels Schnittbildgebung, falls kein PET/CT verfügbar

Abb. 4: Algorithmus zu Diagnostik und OP Indikation bei V.a. Fernmetastasen

3.5.2. Ausbreitungsdiagnostik im Stadium IV

Neben der Ganzkörperuntersuchung, welche die komplette Inspektion des Integument einschließlich der angrenzenden und einsehbaren Schleimhäute sowie die Palpation der Lymphabstromgebiete und Lymphknotenstationen mit einschließt, werden die im Folgenden aufgeführten Untersuchungen empfohlen.

Tabelle 8: Übersicht der Empfehlungen zu Untersuchungsmethoden im Stadium IV

Untersuchungsmethode	Empfehlungen zur Ausbreitungsdiagnostik bei Patienten mit Verdacht auf oder Nachweis von Fernmetastasen	Empfehlungsgrad	Level of Evidence
MRT Kopf	Ja	GCP	–
Schnittbildgebung (Ganzkörper ohne Kopf)*	Ja	B	1a
Abdomen–Sonographie	Ja	0	3b
Lymphknoten–Sonographie	Ja	0	1a
Skelettszintigraphie	Ja	GCP	–
Tumormarker S100B	Ja	A	1a
Tumormarker LDH	Ja	A	1b
Konsensstärke: 95 %			

*PET/CT, CT, MRT (jeweils Ganzkörper)

3.5.2.1. Abdomensonographie bei Fernmetastasierung

Nr.	Empfehlung	EG	LoE	Quellen
3.5.2.1.	Die Abdomen–Sonographie kann bei Patienten mit Verdacht auf oder Nachweis von Fernmetastasen durchgeführt werden. Die Methode ist allerdings hinsichtlich der Detektion von Fernmetastasen der MRT, CT und PET bzw. PET/CT unterlegen.	0	3b	De–novo–Recherche: 134–136

3.5.2.2. Lymphknoten–Sonographie bei Fernmetastasierung

Nr.	Empfehlung	EG	LoE	Quellen
3.5.2.2.	Die lokoregionale Lymphknoten–Sonographie kann bei Patienten mit Verdacht auf oder Nachweis von Fernmetastasen eines malignen Melanoms durchgeführt werden.	0	1a	De-novo-Recherche: 33:41

3.5.2.3. Schnittbildgebung bei Fernmetastasierung

Nr.	Statement	EG	LoE	Quellen
3.5.2.3.	Schnittbildgebende Verfahren sind heute der Standard in der Ausbreitungsdiagnostik ab Stadium III des malignen Melanoms. Dabei hat sich gezeigt, dass die PET/CT den anderen Verfahren in der diagnostischen Genauigkeit überlegen ist.		1a	De-novo-Recherche: 33

Für die praktische Durchführung mittels Schnittbildgebung ist die praktische und ökonomische Verfügbarkeit der jeweiligen Bildgebungsmethode zu berücksichtigen, so dass alternativ zur PET/CT auch die Ganzkörper–MRT bzw. Ganzkörper–CT eingesetzt werden kann.

Schnittbildgebende Untersuchungen bei Melanompatienten im Stadium IV unter Therapie sollten in regelmäßigen Abständen, d.h. je nach Therapeutikum alle 6–12 Wochen, wiederholt werden.

3.5.2.4. MRT–Kopf bei Fernmetastasierung

Nr.	Empfehlung	EG	LoE	Quellen
3.5.2.4.	Für die Detektion von Hirnmetastasen eines Melanoms liegt für die MRT die größte diagnostische Genauigkeit vor.	GCP		

3.5.2.5. Skelettszintigraphie bei Fernmetastasierung

Nr.	Empfehlung	EG	LoE	Quellen
3.5.2.5.	Bei Patienten mit fortgeschrittener Erkrankung mit Knochenschmerzen kann eine Skelettszintigraphie zusätzlich zur Abklärung einer Skelettmetastasierung eingesetzt werden.	GCP		

3.5.2.6. S100B und LDH bei Fernmetastasierung

Nr.	Empfehlung	EG	LoE	Quellen
3.5.2.6.	S100B soll bei Patienten mit Verdacht auf bzw. Nachweis von Fernmetastasen bestimmt werden.	A	1a	De-novo-Recherche: 45;137
3.5.2.7.	LDH soll als Teil der aktuellen AJCC-Klassifikation bei Patienten mit Verdacht auf bzw. Nachweis von Fernmetastasen bestimmt werden.	A	1b	De-novo-Recherche: 6;138;139

Nach der aktuellen AJCC Klassifikation ⁶ ist LDH regelhaft bei Eintritt in das Stadium IV zu bestimmen.

3.5.3. Diagnostik beim metastasierten okkulten Melanom

Nr.	Empfehlung	EG	LoE	Quellen
3.5.3.	Bei Nachweis von Haut-, Lymphknoten- oder Fernmetastasen bei unbekanntem Primärmelanom wird eine Suche nach einem extrakutanen Primärmelanom nicht empfohlen.	GCP		

Eine klinische, ophtalmologische, otorhinologisch und koloskopische Untersuchung auf der Suche nach einem Primärtumor des Auges, des Innenohrs oder möglicherweise des Darmtraktes ergeben in der Regel keinen Tumornachweis ¹⁴⁰. Die nachweisbaren Lymphknoten- oder Fern-Metastasen sollten unabhängig von der fehlenden Nachweisbarkeit eines Primärtumors sachgerecht den Leitlinien entsprechend behandelt werden. Auch eine vorangehende **Ausbreitungsdiagnostik folgt den Standards beim Melanom im Stadium III bzw. IV** ^{141;141-143}.

3.5.4. Molekularpathologische Diagnostik

Nr.	Empfehlung	EG	LoE	Quellen
3.5.4.	Beim Nachweis von BRAF- und c-kit-Mutationen stehen therapeutisch spezifische Inhibitoren zur Verfügung. Ab Stadium IIIB sollte auf Mutationen (c-kit nur bei ALM und Schleimhautmelanom) getestet werden.	GCP		

Falls in der Zukunft auch zielgerichtete Medikamente bei N-RAS-Mutation zur Verfügung stehen, sollten auch hier entsprechende Testungen durchgeführt werden. Eine aktivierende N-RAS-Mutation lässt sich in ca. 15 % der malignen Melanome nachweisen ¹⁴⁴.

3.5.5. Operative Therapie von Fernmetastasen

Nr.	Empfehlung	EG	LoE	Quellen
3.5.5.	<p>Jeder Patient mit Metastasen eines malignen Melanoms bedarf einer interdisziplinären Entscheidung zur Indikation für eine operative Therapie.</p> <p>Die Resektion von Fernmetastasen sollte in Betracht gezogen werden, wenn sie technisch als R0 Resektion machbar ist und</p> <ul style="list-style-type: none"> kein inakzeptables funktionelles Defizit erwarten lässt positive prädiktive Faktoren für das lokale Vorgehen vorliegen (geringe Metastasenzahl, lange Dauer des metastasenfremen Intervalls) andere Therapieverfahren ausgeschöpft oder weniger erfolgversprechend sind 	B	2b	de Novo: ¹⁴⁵⁻¹⁴⁷

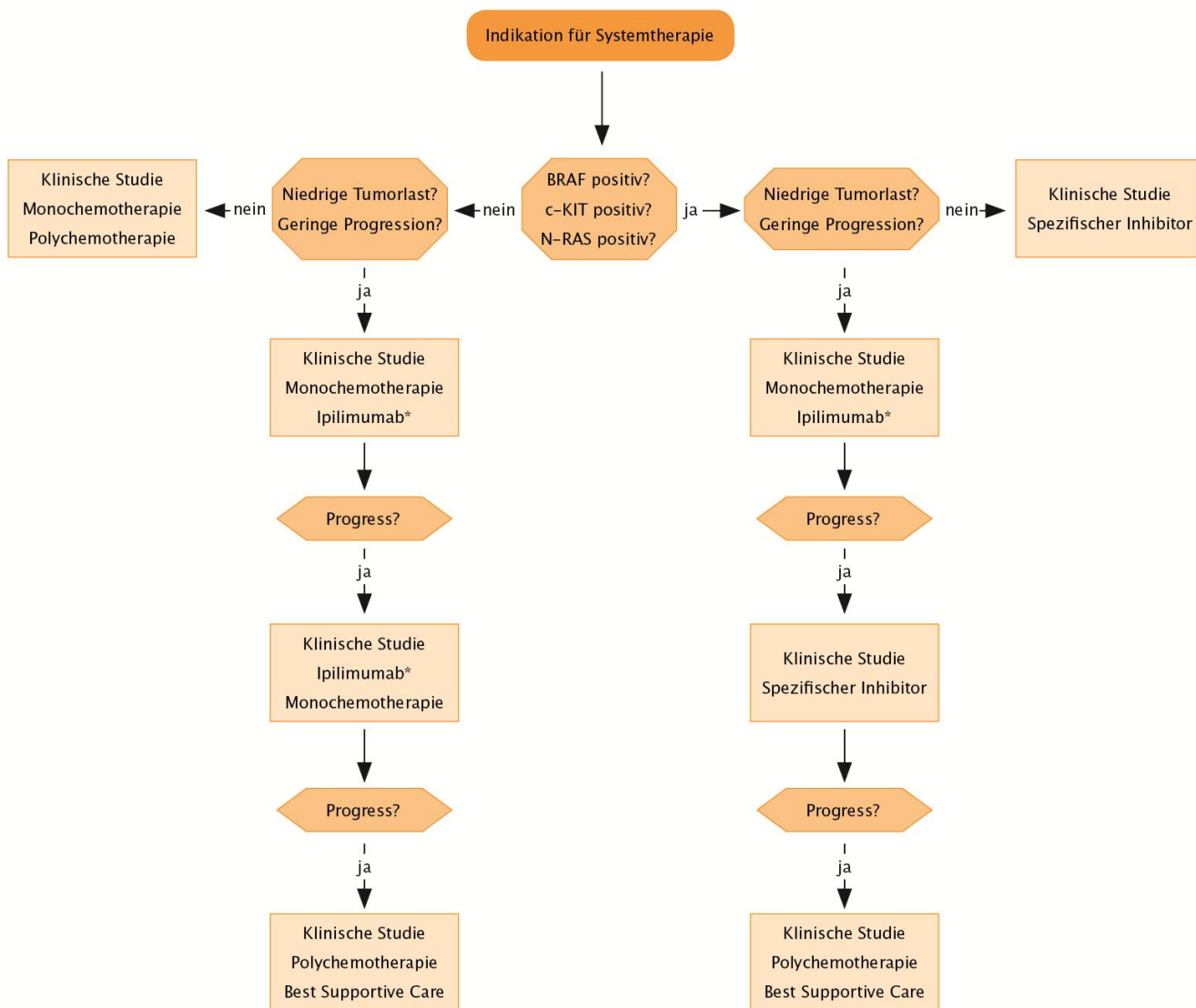
3.5.6. Medikamentöse Therapie im Stadium IV

3.5.6.1. Adjuvante medikamentöse Therapie nach Metastektomie

Nr.	Empfehlung	EG	LoE	Quellen
3.5.6.1.	Eine allgemeine Empfehlung zur adjuvanten Therapie nach Metastasektomie kann aufgrund der fehlenden Datenlage nicht gegeben werden.	GCP		

Die mediane Überlebenszeit für Patienten mit metastasiertem Melanom im Stadium IV wird auf 8 Monate (\pm 2 Monate) geschätzt ⁶, wobei eine grosse interindividuelle Variation besteht. Es besteht allgemeiner Konsens, dass für Melanommetastasen die operative Therapie die Behandlung der Wahl ist, wenn eine komplette operative Entfernung (R0-Resektion) der Melanommetastasen möglich ist.

3.5.6.2. Algorithmus medikamentöse Therapie im Stadium IV



*Ipilimumab ist in Deutschland für die Erstlinientherapie nicht zugelassen

Abb. 5: Algorithmus bei Indikation einer Systemtherapie im Stadium IV sowie im nicht resektablen Stadium III.

3.5.6.3. Therapie mit Signaltransduktionsinhibitoren (BRAF Inhibitor)

Bei 40–60 % der Melanome werden Mutationen in BRAF detektiert ¹⁴⁸. 90 % dieser Mutationen führen zu einem Aminosäureaustausch von Valin (V) durch Glutamat (E) (BRAFFV600E). Seltener sind andere BRAF Inhibitor sensitive Mutationen wie BRAFFV600K. Dies führt zu einer konstitutiven Aktivierung des RAF–MEK–ERK Signaltransduktionsweges, der relevant ist für die Tumorentwicklung und –progression des Melanoms.

Nr.	Empfehlung	EG	LoE	Quellen
3.5.6.3.	Bei BRAF Inhibitor-sensitiver BRAF Mutation soll eine Therapie mit einem BRAF Inhibitor durchgeführt werden.	A	1b	de Novo: 149;150

Bemerkenswert ist, dass insbesondere Melanompatienten mit hoher Tumorlast (M1c) von der Behandlung mit einem BRAF Inhibitor profitierten. Die Dauer des Ansprechens ist jedoch aufgrund der Ausbildung von Resistenzmechanismen begrenzt und beträgt ca. 5–7 Monate.

Bei wenigen Lungenfiliae wird häufiger ein sehr gutes Ansprechen auf Chemotherapie gesehen, alternativ steht Ipilimumab zur Verfügung. Bei niedriger Tumorlast, geringer Dynamik und geringen klinischen Beschwerden können daher diese Therapieoptionen primär in Betracht gezogen werden. BRAF Inhibitoren sind für Melanompatienten mit BRAF–Wildtyp kontraindiziert. Die empfohlene Dosis beträgt für das bereits zugelassene Vemurafenib 960 mg zweimal täglich. Eine Dosisreduktion um mehr als 50 % wird nicht empfohlen.

Die häufigsten Nebenwirkungen unter B–Raf Inhibition (≥ 30 %) sind Arthralgie, Exanthem, Alopezie, Fatigue, Photosensitivität, Nausea, Pruritus, Papillome und Plattenepithelkarzinome, häufig vom Keratoakanthom–Typ.

3.5.6.4. Therapie mit Signaltransduktionsinhibitoren (c–KIT Inhibitor)

Nr.	Empfehlung	EG	LoE	Quellen
GCP	Bei c–KIT Inhibitor sensitiver c–KIT Mutation soll die Option einer Therapie mit einem c–KIT Kinase–Inhibitor geprüft werden.	GCP		

Bisherige Beobachtungen aus Phase II Studien sprechen dafür, dass Patienten mit c–KIT Aberration auf eine Behandlung mit einem c–KIT Kinase–Inhibitor ansprechen können ^{151;152}. Patienten mit einer c–KIT Mutation in Exon 11 bzw. in Exon 13 sprachen am besten auf Imatinib (400mg/d) an. Eine c–KIT Mutation findet sich insgesamt selten, am ehesten in akral–lentiginösen und Schleimhautmelanomen. Die häufigsten Nebenwirkungen sind Ödeme, Fatigue, Diarrhoe, Appetitlosigkeit, Nausea, Neutropenie und Leberenzymerrhöhung. Insgesamt sind die Nebenwirkungen in der Regel mild bis moderat.

3.5.6.5. Immuntherapie im Stadium IV

Nr.	Empfehlung	EG	LoE	Quellen
3.5.6.5.	Bei Melanompatienten mit nicht resezierbaren Metastasen soll die Option einer Immuntherapie mit Ipilimumab geprüft werden.	A	1b	de Novo: 153;154

Ipilimumab ist ein humaner IgG1 monoklonaler Antikörper, der das zytotoxische T-Lymphozyten assoziierte Antigen (CTLA-4) auf der T-Zelle blockiert, welches zuvor aktivierte T-Zellen negativ reguliert. Durch die Blockade von CTLA4 wird die Aktivierung und Proliferation von T-Zellen, Autoimmunität und die Antitumor-Immunität augmentiert.

Es werden vier Zyklen mit Ipilimumab 3 mg/kgKG p.i. über 90 min alle 3 Wochen empfohlen. Da Ipilimumab schwere immunvermittelte Nebenwirkungen induzieren kann, ist die Compliance des Patienten unabdingbar. Es treten insbesondere kutane (Exantheme), gastrointestinale (Colitis), hepatische (Hepatitis), endokrine (Hypophysitis) und neurologische Nebenwirkungen auf. Für das Nebenwirkungsmanagement wurden dezidierte Leitlinien ausgearbeitet, die u.a. in der Fachinformation eingesehen werden können. Da das Ansprechen auf Ipilimumab verzögert bis zu 12 Wochen und sogar Monate nach Therapiebeginn eintreten kann, wird die Beurteilung des Tumoransprechens auf Ipilimumab erst nach Abschluss der vier Applikationen empfohlen.

3.5.6.6. Monochemotherapie

Nr.	Empfehlung	EG	LoE	Quellen
3.5.6.6.a	Die Monochemotherapie mit Dacarbazin ist eine etablierte Systemtherapie und kann Melanompatienten mit nicht resezierbaren Metastasen angeboten werden.	0	1b	De novo Recherche : 149;153;155-170
3.5.6.6.b	Die Wirksamkeit von Temozolamid und Fotemustin ist der von Dacarbazin äquivalent.		1b	De novo Recherche : 156;163;165

In randomisierten klinischen Studien wurden die Chemotherapeutika Dacarbazin, Temozolomid, Carboplatin, Cisplatin, Paclitaxel, Vindesin, Detorubicin und Fotemustin als Einzelsubstanzen untersucht, jedoch ohne Placebokontrollarm. Für keine der Substanzen konnte eine signifikante Verlängerung der Überlebenszeit gezeigt werden. Das alkylierende Zytostatikum Dacarbazin (DTIC) wurde bisher am meisten verwendet und gilt als Standard- bzw. Referenztherapeutikum für Patienten mit metastasiertem Melanom. Ein objektives Ansprechen wurde bei 5–12 % der Patienten in aktuellen Phase III Studien beschrieben, wobei nur einzelne Patienten dauerhaft ansprechen. Temozolomid ist ein orales alkylierendes Zytostatikum mit dem gleichen aktiven Metaboliten und ähnlichem günstigen Nebenwirkungsprofil wie Dacarbazin. In Phase III Studien haben Temozolomid und Dacarbazin

äquivalente Wirksamkeit gezeigt ^{156;165}. Häufige Nebenwirkungen von Dacarbazin und Temozolomid sind Appetitlosigkeit, Übelkeit und Erbrechen sowie Leukozytopenie, Thrombozytopenie und Anämie. In einer Phase III Studie war Fotemustin hinsichtlich Überleben und Ansprechen gleichwertig zu Dacarbazin ¹⁶³.

Tabelle 9: Übersicht Monochemotherapien für das metastasierte Melanom

Medikament	Dosierung
Dacarbazin	800 – 1200 mg/m ² i.v. Tag 1 alle 3–4 Wochen oder 250 mg/m ² i.v. Tag 1–5 alle 3–4 Wochen
Temozolomid	150 – 200 mg/m ² oral Tag 1–5 alle 4 Wochen
Fotemustin	100 mg/m ² i.v. Tag 1, 8, und 15 dann 5 Wochen Pause, Fortsetzung alle 3 Wochen

Quelle: S2 Leitlinie Melanom, 2007

3.5.6.7. Polychemotherapie

Nr.	Empfehlung	EG	LoE	Quellen
3.5.6.7.a	Unter Polychemotherapie sind höhere Ansprechraten zu erwarten, das mediane Gesamtüberleben wird jedoch nicht signifikant verlängert.		1a	De novo Recherche: 168;170–176
3.5.6.7.b	Patienten mit Tumorprogress unter systemischer Vortherapie oder initial rascher Tumorprogression kann eine Polychemotherapie angeboten werden.	GCP		

Tabelle 10: Übersicht verschiedener Polychemotherapie Schemata für das metastasierte Melanom

Schema	Dosierung
CarboTax Schema	Carboplatin AUC6 i.v. Paclitaxel 225mg/m ² i.v. d1q21, ab 5. Zyklus Dosisreduktion (C AUC5/P 175mg/m ²)
GemTreo Schema	Gemcitabin 1000mg/m ² i.v. Treo sulfan 3500mg/m ² i.v. d1,d8q28
DVP Schema	DTIC 450 mg/m ² i.v. Vindesin 3 mgm ² i.v. Cisplatin 50 mgm ² i.v. d1,d8q21/28
BHD Schema	BCNU (Carmustin) 150 mg/m ² i.v. d1q56 Hydroxyurea 1500 mg/m ² oral d1q56 DTIC 150 mg/m ² i.v. d1-5q28
BOLD Schema	Bleomycin 15 mg i.v. d1,d4q28 Vincristin 1 mg/m ² i.v. d1,d5q28 CCNU (Lomustin) 80 mg/m ² p.o d1q28 DTIC 200 mg/m ² i.v. d1-5q28

Quelle: S2 Leitlinie Melanom, 2007

AU = Area under the Curve, d1q21 = d Tage der Medikamentengabe, q Zyklusdauer

3.5.6.8. Biochemotherapie

Nr.	Empfehlung	EG	LoE	Quellen
3.5.6.8.	Die aus Polychemotherapie in Kombination mit Interferon alpha und Interleukin-2 bestehende Biochemotherapie soll heute nicht mehr eingesetzt werden, da einer hohen Toxizität unsichere Vorteile hinsichtlich des Überlebens gegenüberstehen.	A	1a	Leitlinienadaptation: 177

3.5.6.9. Lebensqualität im fernmetastasierten Stadium

Nr.	Empfehlung	EG	LoE	Quellen
3.5.6.9.	Es gibt nur unzureichende Hinweise, daß eine medikamentöse Tumorthherapie im metastasierten Stadium einen positiven Einfluß auf die Lebensqualität hat.		1b	de Novo Recherche: 164;169;178-191

3.5.7. Radiotherapie von Fernmetastasen

3.5.7.1. Radiotherapie – Fraktionierung

Nr.	Empfehlung	EG	LoE	Quellen
3.5.7.1.	Konventionelle Fraktionierungsschemata zeigen im Vergleich zu höheren Einzeldosen (> 3 Gy) die gleiche Effektivität bezüglich der lokalen Tumorkontrolle.		1b	de Novo Recherche: ¹⁹²

3.5.7.2. Radiotherapie von Rückenmark, Haut, Subkutis und Lymphknoten

Nr.	Empfehlung	EG	LoE	Quellen
3.5.7.2.a	Bei Patienten mit akuter Beschwerdesymptomatik durch eine epidurale Kompression im Rückenmarksbereich kann zur lokalen Symptomkontrolle eine Bestrahlungstherapie durchgeführt werden.	0	4	de Novo Recherche: ¹⁹³
3.5.7.2.b	Mit dem Ziel der Verbesserung der Lebensqualität, der Vermeidung von Schmerzen und der Verbesserung einer lokalen Tumorkontrolle, können im Stadium der Fernmetastasierung Metastasen in Haut, Subkutis oder Lymphknoten, die aufgrund ihrer Anzahl, Größe oder Lokalisation nicht operabel sind, einer Radiotherapie unterzogen werden.	0	4	de Novo Recherche: 120;123;194–201
3.5.7.2.c	Die kumulativen Dosen zur Bestrahlung von Metastasen in Haut, Subkutis oder Lymphknoten sollten mindestens 30 Gy erreichen. Eine geringe Tumorgöße ist mit signifikant besseren Ansprechraten verbunden, so dass die Indikation zur Radiotherapie frühzeitig gestellt werden sollte.	B	4	de Novo Recherche: 123;193;195;196;198;202;203

Die allgemeine Datenlage zur Indikation einer Radiatio im Stadium IV (Fernmetastasierung) des malignen Melanoms ist insgesamt unzureichend. Es existieren keine systematischen, randomisierten multizentrischen Studien zu diesem Thema. Die oben genannten Empfehlungen wurden von zumeist retrospektive Fallserien mit einem maximalen Evidenzlevel von 4 nach Oxford abgeleitet. Generell bleibt festzuhalten, dass die Bestrahlung von Fernmetastasen des malignen Melanoms insbesondere bei Haut-, Weichteil-, Lymphknoten- und Knochenmetastasen gute lokale Kontrollraten und palliative Effekte erzielt. Ein Einfluss auf das Gesamtüberleben ist jedoch bislang nicht gezeigt worden.

3.5.8. Therapie von Knochenmetastasen

3.5.8.1. Medikamentöse Therapie bei Knochenmetastasen

Nr.	Empfehlung	EG	LoE	Quellen
3.5.8.1.a	Patienten mit ossären Metastasen sollten Amino-Bisphosphonate* oder den Rank Ligand Inhibitor ** erhalten.	GCP		
3.5.8.1.b	Wegen des Risikos von Kieferosteonekrosen sollen unter der Berücksichtigung von Allgemeinzustand und Prognose vor der Therapie zahnärztliche/kieferchirurgische Untersuchungen und ggf. Behandlungen erfolgen.	GCP		

*Ibandronat, Pamidronat, Zoledronsäure, **Denosumab

Knochenmetastasen können eine Reihe von Problemen verursachen wie

- anhaltende oder intermittierende Schmerzen
- Frakturen
- Spinale Kompression
- Hyperkalzämie.

Dementsprechend können Knochenmetastasen die Lebensqualität und Lebenserwartung vermindern und die Morbidität stark erhöhen.

Zum Melanom liegen keine spezifischen Daten vor. Die Empfehlungen basieren auf der Leitlinie der American Society of Clinical Oncology clinical practice guideline update (ASCO) zu "Knochen modifizierenden Substanzen" beim metastasierten Mammakarzinom.

Tabelle 11: Empfohlene Substanzen für Patienten mit Nachweis von Knochenmetastasen

Substanz	Dosierung	Schema
Denosumab	120 mg subkutan	alle 4 Wochen
Pamidronat	90 mg i.v.	über mindestens 2h, alle 3-4 Wochen
Zoledronat	4 mg i.v.	über 15 Minuten, alle 3-4 Wochen
Ibandronat	6 mg i.v.	über 15 Minuten , alle 3-4 Wochen
Ibandronat	50mg oral	täglich

3.5.8.2. Radiotherapie bei Knochenmetastasen

Nr.	Empfehlung	EG	LoE	Quellen
3.5.8.2.	Zur Verbesserung der klinischen Beschwerdesymptomatik und zur Prävention von lokalen Komplikationen sollte bei Patienten mit ossärer Metastasierung eine Bestrahlungstherapie durchgeführt werden.	B	4	de Novo Recherche: 194;197;200;202-205

Zusammenfassend lässt sich festhalten, dass mit einer Radiatio in mindestens zwei Dritteln der Fälle von ossärer Metastasierung ein deutlicher palliativer Effekt bezüglich der Schmerzhaftigkeit erreicht werden kann. Folglich sollte diese Therapie bei klinischer Beschwerdesymptomatik oder bei bestehender Frakturgefährdung durchgeführt werden. Asymptomatische und nicht stabilitätsgefährdende Metastasen müssen nicht bestrahlt werden.

3.5.9. Therapie von Lebermetastasen

Metastasen der Leber kommen bei Patienten mit viszeraler Metastasierung in rund 40 % der Fälle vor (eigene Daten, Zentralregister Malignes Melanom). Das Uveamelanom zeigt bei den meisten Patienten im Falle einer Metastasierung einen Leberbefall. Nahezu alle Therapiestudien zur Behandlung einer dominanten Lebermetastasierung beziehen Patienten mit Uveamelanomen mit ein. Deshalb wurden in der Recherche und Bewertung diese Studien mit berücksichtigt. Die Aussagen trennen nicht für Lebermetastasierung kutaner und uvealer Melanome.

3.5.9.1. Resektion von Lebermetastasen

Nr.	Empfehlung	EG	LoE	Quellen
3.5.9.1.	Bei Patienten mit limitierter Lebermetastasierung sollte die Option einer Metastasektomie geprüft werden, wenn sie als R0-Resektion durchführbar ist.	B	4	de Novo Recherche: 206-213

3.5.9.2. Lokaltherapeutische Verfahren

Nr.	Empfehlung	EG	LoE	Quellen
3.5.9.2.	Ablations-, Infusions-/ Perfusions- und/oder Embolisationsstrategien zeigten in Studien mit niedrigem Evidenzlevel klinisches Ansprechen, jedoch keine grundlegende Prognoseverbesserung und können in Abhängigkeit von der Anzahl der Metastasen und deren Lokalisation angewandt werden.	0	4	de Novo Recherche: 214-232

3.5.10. Therapie von Hirnmetastasen

3.5.10.1. Chirurgie und Strahlentherapie bei Hirnmetastasen

Nr.	Empfehlung	EG	LoE	Quellen
3.5.10.1. a	Die palliative Bestrahlung des Ganzhirns sollte bei multiplen symptomatischen Hirnmetastasen angeboten werden, wenn die erwartete Lebenszeit länger als drei Monate beträgt.	B	1b	de Novo Recherche: 233
3.5.10.1. b	Die Operation oder stereotaktische Einzeitbestrahlung sollte bei begrenzter Hirnmetastasierung eingesetzt werden. Sie verbessern die lokale Tumorkontrolle und	B	3b	de Novo Recherche: 234-237
3.5.10.1. c	Bei akuter Symptomatik durch Hirnmetastasen sollte die Möglichkeit einer Operation geprüft werden.	GCP		
3.5.10.1. d	Der Stellenwert der adjuvanten Ganzhirnbestrahlung nach Lokaltherapie ist noch nicht geklärt.	GCP		

Hirnmetastasen sind die häufigste Todesursache bei metastasierten Melanompatienten und stellen ein grosses therapeutisches Problem dar. Sie können sich durch Übelkeit, Kopfschmerz, Hemisymptomatik, akute Blutungen, organisches Psychosyndrom, Krampfanfälle oder Hirnnervenpareesen manifestieren.

3.5.10.2. Medikamentöse Therapie bei Hirnmetastasen

Grundsätzlich werden die gleichen Protokolle eingesetzt wie bei der Behandlung anderer Organmetastasen. Die Blut-Hirn-Schranke ist bei Hirnmetastasen wahrscheinlich nicht intakt (Anreicherung von Gadolinium), daher ergibt sich kein sicherer Vorteil für liquorgängige Medikamente.

Nr.	Empfehlung	EG	LoE	Quellen
3.5.10.2.	Patienten mit Hirnmetastasen kann eine systemische Therapie analog den Empfehlungen bei Metastasierung in andere viszerale Organe angeboten werden.	0	4	de Novo Recherche: 154;157;163;238-246

3.6. Nachsorge

3.6.1. Dauer der Nachsorge

Nr.	Empfehlung	EG	LoE	Quellen
3.6.1.	Die risikoadaptierte Nachsorge von Melanompatienten sollte über einen Zeitraum von 10 Jahren erfolgen. Nach diesem Zeitraum sollten sich die Maßnahmen auf eine regelmäßige Selbstuntersuchung sowie die jährliche Ganzkörperuntersuchung auf Zweitmelanome beschränken.	B	1b-	De-novo-Recherche: 42:247-251

3.6.2. Selbstuntersuchung

Nr.	Empfehlung	EG	LoE	Quellen
3.6.2.	Selbstuntersuchungen durch den Patienten werden als essentieller Bestandteil der Nachsorge angesehen und können zur Früherkennung von Rezidiven oder Zweitmelanomen führen. Die Patienten sollten eine Anleitung zur Selbstuntersuchung auf ein neues Melanom oder zur selbstständigen Erkennung eines Rezidives erhalten.	B	3b	Leitlinienadaptation: ⁸

3.6.3. Nachsorgeschema

Nr.	Empfehlung																	
3.6.3.	Die Nachsorge von Melanompatienten sollte in risikoadaptierten Intervallen nach nachfolgendem Schema erfolgen.	GCP																
	<table border="0"> <tr> <td></td> <td style="text-align: center;">Jahr 1-3</td> <td style="text-align: center;">Jahr 4-5</td> <td style="text-align: center;">Jahr 6-10</td> </tr> <tr> <td>IA</td> <td style="text-align: center;">6- mtl.</td> <td style="text-align: center;">jährlich</td> <td style="text-align: center;">jährlich</td> </tr> <tr> <td>IB-IIB</td> <td style="text-align: center;">3- mtl.</td> <td style="text-align: center;">6- mtl.</td> <td style="text-align: center;">6- bis 12- mtl.</td> </tr> <tr> <td>IIC-IV*</td> <td style="text-align: center;">3- mtl.</td> <td style="text-align: center;">3- mtl.</td> <td style="text-align: center;">6- mtl.</td> </tr> </table>		Jahr 1-3	Jahr 4-5	Jahr 6-10	IA	6- mtl.	jährlich	jährlich	IB-IIB	3- mtl.	6- mtl.	6- bis 12- mtl.	IIC-IV*	3- mtl.	3- mtl.	6- mtl.	
	Jahr 1-3	Jahr 4-5	Jahr 6-10															
IA	6- mtl.	jährlich	jährlich															
IB-IIB	3- mtl.	6- mtl.	6- bis 12- mtl.															
IIC-IV*	3- mtl.	3- mtl.	6- mtl.															
	*für R0-resezierte Stadien																	

3.6.4. Diagnostik im Rahmen der Nachsorge

3.6.4.1. Körperliche Untersuchung im Rahmen der Nachsorge

Nr.	Empfehlung	EG	LoE	Quellen
3.6.4.1.	Die körperliche Untersuchung soll bei allen Melanompatienten im Rahmen der Nachsorge erfolgen.	A	2b	De-novo-Recherche: 42;252;252-254

Die körperliche Untersuchung umfaßt eine gezielte Anamnese, die Inspektion des gesamten Integuments sowie Palpation der Primärnarbe, In-transit- und Lymphabstromgebiete und Lymphknotenstationen.

3.6.4.2. Lymphknoten-Sonographie im Rahmen der Nachsorge

Nr.	Empfehlung	EG	LoE	Quellen
3.6.4.2.	Lokoregionale Lymphknoten-Sonographie soll bei Melanompatienten ab Stadium IB in der Nachsorge erfolgen.	A	1a	De-novo-Recherche: 33;41;253;255

Die Sonographie umfasst die Sonographie der Exzisions-Narbe des Primarius, der In-transit-Straße sowie des lokoregionalen Lymphknoten-Gebietes und ggf. weitere Stationen.

3.6.4.3. Bestimmung von S100B im Rahmen der Nachsorge

Nr.	Empfehlung	EG	LoE	Quellen
3.6.4.3.	Der Tumormarker S100B sollte bei asymptomatischen Patienten ab Stadium IB im Rahmen der regulären Nachsorge bestimmt werden.	B	1a	De-novo-Recherche: 45;47;252;253;256

Da falsch positive Werte durch eine verzögerte Verarbeitung und warme Lagerung der Blutproben entstehen können, wird empfohlen, die Bestimmung zunächst zu wiederholen. Bei weiterhin erhöhtem Wert ist eine Abklärung mittels eines bildgebenden Verfahrens zu empfehlen.

3.6.4.4. Röntgen Thorax im Rahmen der Nachsorge

Nr.	Empfehlung	EG	LoE	Quellen
3.6.4.4.	Röntgen-Thorax-Untersuchungen sollten nicht routinemäßig in der Nachsorge erfolgen.	B	2b	De-novo-Recherche: 253;257;258

3.6.4.5. Abdomen-Sonographie im Rahmen der Nachsorge

Nr.	Empfehlung	EG	LoE	Quellen
3.6.4.5.	Abdomen-Sonographie sollte in der Nachsorge des Melanoms bei asymptomatischen Patienten nicht routinemäßig durchgeführt werden.	B	2b	De-novo-Recherche: 42;254;259;260

3.6.4.6. Schnittbildgebung im Rahmen der Nachsorge

Nr.	Empfehlung	EG	LoE	Quellen
3.6.4.6.	Eine Schnittbildgebung sollte routinemäßig in der Nachsorge von Melanompatienten ab Stadium IIC erfolgen.	B	1a	De-novo-Recherche: 33;259;261-264

Schnittbildgebung heißt: MRT-Kopf und PET/CT, GK-MRT oder GK-CT

3.6.4.7. Skelettszintigraphie im Rahmen der Nachsorge

Nr.	Empfehlung	EG	LoE	Quellen
3.6.4.7.	Die Skelettszintigraphie sollte in der Melanomnachsorge nicht routinemäßig durchgeführt werden.	B	3b	De-novo-Recherche: 38;53

3.6.4.8. Nachsorgeschema mit empfohlenen Untersuchungen

Nr.	Empfehlung	EG	LoE	Quellen
3.6.4.8.	Die Nachsorge sollte nach folgendem Schema und mit den nachfolgenden Untersuchungsmethoden durchgeführt werden.	GCP		

Stadium	Körperliche Untersuchung			Lymphknoten-Sonographie			Labor S100BB			Bildgebende Untersuchungen			
	Jahr	1-3	4+5	6-10	1-3	4+5	6-10	1-3	4+5	6-10	1-3	4+5	6-10
IA	6 mtl.	12 mtl.	12 mtl.	-	-	-	-	-	-	-	-	-	-
IB-IIIB	3 mtl.	6 mtl.	6-12 mtl.	6** mtl.	-	-	3 mtl.	-	-	-	-	-	-
IIC-IV*	3 mtl.	3 mtl.	6 mtl.	3 mtl.	6 mtl.	-	3 mtl.	6 mtl.	-	6 mtl.	-	-	-

3.6.5. Rehabilitation

Nr.	Empfehlung	
3.6.5.	<p>Patienten mit malignem Melanom sollen über den Rechtsanspruch auf eine Rehabilitationsmaßnahme informiert werden. Das Antragsverfahren sollte bei Patienten mit beeinträchtigter Krankheitsverarbeitung, Funktions- oder Teilhabestörungen bereits im Rahmen der Primärversorgung initiiert werden. Weitere Voraussetzungen sind das Vorliegen von Rehabilitationsfähigkeit und eine positive Rehabilitationsprognose.</p>	GCP

Zuständiger Kostenträger ist, anders als bei anderen Rehabilitationsmaßnahmen ohne Unterscheidung nach Erwerbstätigen oder Rentnern, in der Regel die Deutsche Rentenversicherung. Soll die Maßnahme bei Vorliegen eines invasiven Melanoms nahtlos (innerhalb von zwei Wochen) nach der Krankenhausentlassung angetreten werden, erfolgt die Einleitung als Anschlussrehabilitationsmaßnahme (AR; früher Anschlussheilbehandlung (AHB)) z.B. durch den Krankenhaussozialdienst mittels der DRV-Formulare G 250 (Antrag) und G 260 (Befundbericht). Wird die onkologische Rehabilitation später aus dem ambulanten Bereich initiiert, sind die Formulare G 100 und G 1204 - G 1206 vorgesehen. Nur zwei Ausnahmen von dieser Regel betreffen Versicherte der Rentenversicherung Knappschaft-Bahn-See (Formular 87102) und Patienten mit Wohnsitz in Nordrhein-Westfalen (Formular CA 1 der Arbeitsgemeinschaft für Krebsbekämpfung). Der sozialrechtliche Anspruch auf eine medizinische Rehabilitationsbehandlung bei bösartigen

Erkrankungen beruht auf § 15 SGB VI für sozialversicherungspflichtig Erwerbstätige bzw. § 31 SGB VI für alle anderen Patientengruppen.

3.7. Begleittherapie

3.7.1. Einsatz von Komplementärmedizin

Nr.	Empfehlung	
3.7.1.	Komplementäre Verfahren können auf Wunsch des Patienten nach gründlicher Abwägung möglicher Risiken (Neben- und Wechselwirkungen) im Einzelfall eingesetzt werden.	GCP

3.7.2. Aufklärung komplementäre und alternative Therapien

Nr.	Empfehlung	
3.7.2.	<p>Patienten sollten nach ihrer Nutzung von komplementären und „alternativen“ Therapien befragt werden. Patienten, die komplementäre Verfahren einsetzen, sollten auf mögliche Risiken und Interaktionen hingewiesen werden.</p> <p>Patienten sollte aktiv von der Verwendung „alternativer“ Therapien abgeraten werden.*</p>	GCP

*Hierzu gehören u.a.: Ukrain, Vitamin B 17 (Aprikosenkerne, Bittermandel), insulinpotenzierte Therapie, ketogene Diät, Vitamine nach Dr. Rath, Neue Germanische Medizin®, Eigenblutzytokine, Zapper, Redifferenzierungstherapie.

Die Beratung zu „komplementärmedizinischen“ Behandlungen sollte durch onkologisch erfahrene Fachleute durchgeführt werden und hat als wichtige Ziele:

- das therapeutische Bündnis zwischen Betroffenen und Ärzten zu stärken
- Betroffene vor Schäden zu schützen, die aus nicht qualifizierter Anwendung „komplementärmedizinischer“ Behandlungen resultieren können
- Unterstützung bei der Krankheitsverarbeitung zu leisten
- Initiativen der Betroffenen bezüglich einer gesundheitsbezogenen, aktiven und individuellen Rolle im Behandlungskonzept zu fördern ²⁶⁵.

3.7.3. Psychoonkologie

Nr.	Empfehlung	
3.7.3.	Psychosoziales Screening von Melanompatienten sollte routinemäßig in die klinische Praxis implementiert werden. Die Überweisung von Risikopatienten zu spezialisierten psychosozialen Diensten verringert deren Wahrscheinlichkeit, signifikanten Distress zu entwickeln.	GCP

Psychoonkologie umfasst alle klinischen und wissenschaftlichen Bestrebungen zur Klärung der Bedeutsamkeit psychologischer und sozialer Faktoren in Entwicklung und Verlauf von Krebserkrankungen und der individuellen, familiären und sozialen Prozesse der Krankheitsverarbeitung sowie die systematische Nutzung dieses Wissens in der Prävention, Früherkennung, Diagnostik, Behandlung, Nachsorge und Rehabilitation ²⁶⁶. Oberstes Ziel ist es, die Belastungen von Patienten und Angehörigen rechtzeitig zu erkennen und einer adäquaten Behandlung zuzuführen.

3.7.4. Lebensqualität

Der Einfluss der Lebensqualität auf die Compliance, konsequente Therapiedurchführung und möglicherweise assoziiert mit einem besseren Krankheitsverlauf (rezidivfreies Überleben) unterstreichen die Bedeutung der Erfassung der LQ. Grundlegend ist eine gezielte, spezifische Erfassung zu fordern, da erst diese eine adaptierte Therapie erlaubt und damit verbundene Symptombesserungen erfassbar macht.

3.7.5. Schmerztherapie

Tabelle 12: Schmerzursachen bei Melanompatienten

Tumorbedingte und tumorassoziierte Schmerzen (60 – 90 %)	Therapiebedingte Schmerzen (10 – 25 %)	Tumorenabhängige Schmerzen (3 – 10 %)
Knochen- / Weichteilinfiltration Kompression und Infiltration von Nerven, Blut- und Lymphgefäßen Tumornekrose an Haut und Schleimhäuten mit Ulzeration und Perforation Hirnödem, Leberkapselschmerz, Venenthrombose Paraneoplastisches Syndrom Zosterneuralgie, Pilzinfektion	Operationen Bestrahlung Lymphödem Chemotherapie	Migräne Spannungskopfschmerzen Arthralgien Rückenschmerzen Lagerungsschmerzen, Decubitus

Kleeberg U.R.: Schmerztherapie. In Schmoll H.J., Höffken K., Possinger K. Hgb: Kompendium Internistische Onkologie. 5.

Zur medikamentösen Therapie des chronischen, komplexen Schmerzsyndroms Krebskranker stehen folgende Substanzgruppen zur Verfügung, die nach Erschöpfen kausaler Interventionen in der Regel kombiniert einzusetzen sind:

- Nichtopioid Analgetika (Nichtsteroidale antiinflammatorische Substanzen, NSAIS)
- Zentral wirkende Analgetika (schwache Opioide)
- Opioide und Opiate
- Adjuvantien (Psychopharmaka, Antikonvulsiva, Corticosteroide)

3.7.6. Antiemetische Therapie

Erbrechen und insbesondere Übelkeit zählen nach wie vor zu den häufigsten und von den Patienten sehr gefürchteten Nebenwirkungen von Chemo- und Strahlentherapie ²⁶⁷.

Eine suffiziente antiemetische Prophylaxe und Therapie sind daher Grundvoraussetzung einer erfolgreichen Behandlung. Um eine maximale Wirksamkeit für den Patienten zu erzielen, sollten die verfügbaren Antiemetika wie 5-HT₃-Rezeptorantagonisten (5-HT₃-RA), Neurokinin 1-Rezeptorantagonisten (NK 1-RA) und Steroide leitliniengerecht eingesetzt werden.

Tabelle 13: Antiemetische Dosierung nach Chemotherapie Risikokategorien (ASCO 2011)

Risikokategorie	Dosierung am Tag der Chemotherapie	Dosierung an den Folgetagen
Hochemetogenes Risiko (HEC) ¹		
NK1 Antagonist		
Aprepitant	125 mg oral	80 mg oral; Tag 2 und 3
Fosaprepitant	150 mg i.v.	
5-HT ₃ Antagonist		
Granisetron	2 mg oral; 1 mg o. 0.01 mg/kg i.v.	
Ondansetron	8 mg oral 2 x täglich; 8 mg o. 0.15 mg/kg i.v.	
Palonosetron	0.50 mg oral o. 0.25 mg IV	
Dolasetron	100 mg oral (i.v. nicht empfohlen)	
Tropisetron	5 mg oral o. 5 mg i.v.	
Ramosetron	0.3 mg i.v. (nur in Japan erhältlich)	
Corticosteroid ²		
Dexamethason	12 mg oral o. i.v.	8 mg oral o. IV; Tag 2-3 o. Tag

Risikokategorie	Dosierung am Tag der Chemotherapie	Dosierung an den Folgetagen
		2–4
Moderat emetogenes Risiko (MEC)³		
5-HT ₃ Antagonist		
Palonosetron	0.50 mg oral o. 0.25 mg i.v.	
Corticosteroid		
Dexamethason	8 mg oral o. i.v.	8 mg; Tag 2 und 3
Gering emetogenes Risiko		
Corticosteroid		
Dexamethason	8 mg oral o. i.v.	

Notiz: Für Patienten, die eine Mehrtageschemotherapie erhalten muss zunächst das emetogene Risiko der Substanzen, die im Regime enthalten sind, bestimmt werden. Die Patienten sollten die Substanz mit dem höchsten therapeutischen Index täglich während der Chemotherapie und 2 Tage nach Beendigung der Chemotherapie erhalten. Den Patienten kann auch der Granisetron Transdermal Patch angeboten werden, der die Substanz über mehrere Tage freisetzt, anstatt einen Serotonin-Antagonisten täglich zu applizieren.

Abkürzungen: 5-HT₃, 5-hydroxytryptamine-3; IV, intravenös; NK1, Neurokinin 1

¹ Beinhaltet die Kombination eines Anthracyclin und Cyclophosphamid.

² Die Dexamethason-Dosierung ist für Patienten angegeben, die die empfohlene Dreier-Kombination für hochemetogene Chemotherapie erhalten. Wenn Patienten kein Aprepitant erhalten, sollte die Dexamethason-Dosierung angepasst werden auf 20 mg am Tag 1 und 16 mg an den Tagen 2 und 3

³ Wenn ein NK1 Antagonist angewendet wird, sollte die Dosierung der hochemetogenen Chemotherapie folgen. Wichtig ist, dass das Kortikoidsteroid nur am Tag 1 gegeben wird, die Dexamethason-Dosierung beträgt 12 mg.

3.7.7. Lymphödeme

Relevante Formen der Lymphödeme beim Melanom beruhen auf einer Verlegung des Lymphabflusses durch den Tumor oder werden sekundär durch Therapien induziert wie z.B. durch

- Operationen, insbesondere Lymphadenektomien
- Radiatio²⁶⁸
- Extremitätenperfusion

Grundsätzliche therapeutische Verfahren sind die komplexe physikalische Entstauungstherapie, die manuelle Lymphdrainage, Kompressionstherapien und entstauende Bewegungsübungen. Die Hautpflege und psychoonkologische Betreuung sollten in das Behandlungskonzept integriert sein.

Eine Symptombesserung durch die komplexe physikalische Entstauungstherapie beim Melanom nach inguinaler Lymphknotenoperation ließ sich nachweisen ²⁶⁹.

Eine gut angeleitete körperliche Aktivität postoperativ führt weder zu einer vermehrter Entwicklung von neuen Lymphödemem noch verstärkt sie bestehende Lymphödeme.

3.7.8. Hämatologische Nebenwirkungen

3.7.8.1. Anämie

Die Anämie ist bedeutsam für Leistungsfähigkeit und Lebensqualität und sollte bei Symptomatik bis zu einem Hb von 12 g/dl ausgeglichen werden.

Bei chronischer Anämie werden zum Teil deutlich niedrigere Hb-Werte zwischen 6 und 8 g/dl ohne Symptome toleriert, deswegen besteht in diesen Fällen keine unbedingt zwingende Indikation zur Erythrozyten-Transfusion.

Bei Tumorpatienten, die mit einer Chemo- oder Radiochemotherapie behandelt werden, kann eine Behandlung mit Erythropoetin ab einem Hb-Level von < 10 g/dL initiiert werden. Bei Patienten mit einem Hb-Level unter 9 g/dL sollte untersucht werden, ob eine Transfusionstherapie, zusätzlich zu der Behandlung mit Erythropoetin, benötigt wird. Die Risiken von Erythrozytentransfusionen müssen beachtet werden.

Die evidenzbasierten Guidelines der EORTC zur Therapie der Anämie mit EPO sind unter www.onkosupport.de und die Leitlinien der Deutschen Gesellschaft für Hämatologie und Onkologie (DGHO) unter www.dgho.de/onkopedia/Supportiv detailliert aufgeführt. ²⁷⁰⁻²⁷³

3.7.8.2. Substitution von Thrombozyten

Bei Erwachsenen mit krankheits- oder therapiebedingter passagerer Thrombozytopenie nach Chemotherapie maligner hämatologischer Neoplasien wird ein Trigger von 10.000 Thrombozyten/ μ l für prophylaktische Plättchentransfusionen empfohlen, wenn keine blutungsrelevanten Begleitumstände vorliegen.

Siehe Querschnitts-Leitlinie der Bundesärztekammer 2008 (1) und DGHO (<http://www.dgho-onkopedia.de>),

3.7.8.3. Neutropenie, febrile Neutropenie, Infektionen

Die aktuellen Empfehlungen von DGHO, DKG, NCCN, ASCO bzw. EORTC, G-CSF bereits bei einem Risiko der febrilen Neutropenie $\geq 20\%$ einzusetzen, basieren auf randomisiert kontrollierten Studien. Diese zeigen, dass Patienten mit einem febrilen Neutropenie(FN)-Risiko von 20 % und mehr von G-CSF signifikant profitieren. Wird eine Chemotherapie geplant, die ein moderates FN-Risiko (10 - 20 %) induziert, empfehlen die Leitlinien vor jedem Chemotherapiezyklus das individuelle FN-Gesamtrisiko zu beurteilen und dabei patientenbezogene- bzw. tumorbezogene Risikofaktoren zu berücksichtigen (<http://www.dgho.de/onkopedia/Supportiv>). ²⁷⁴⁻²⁷⁶

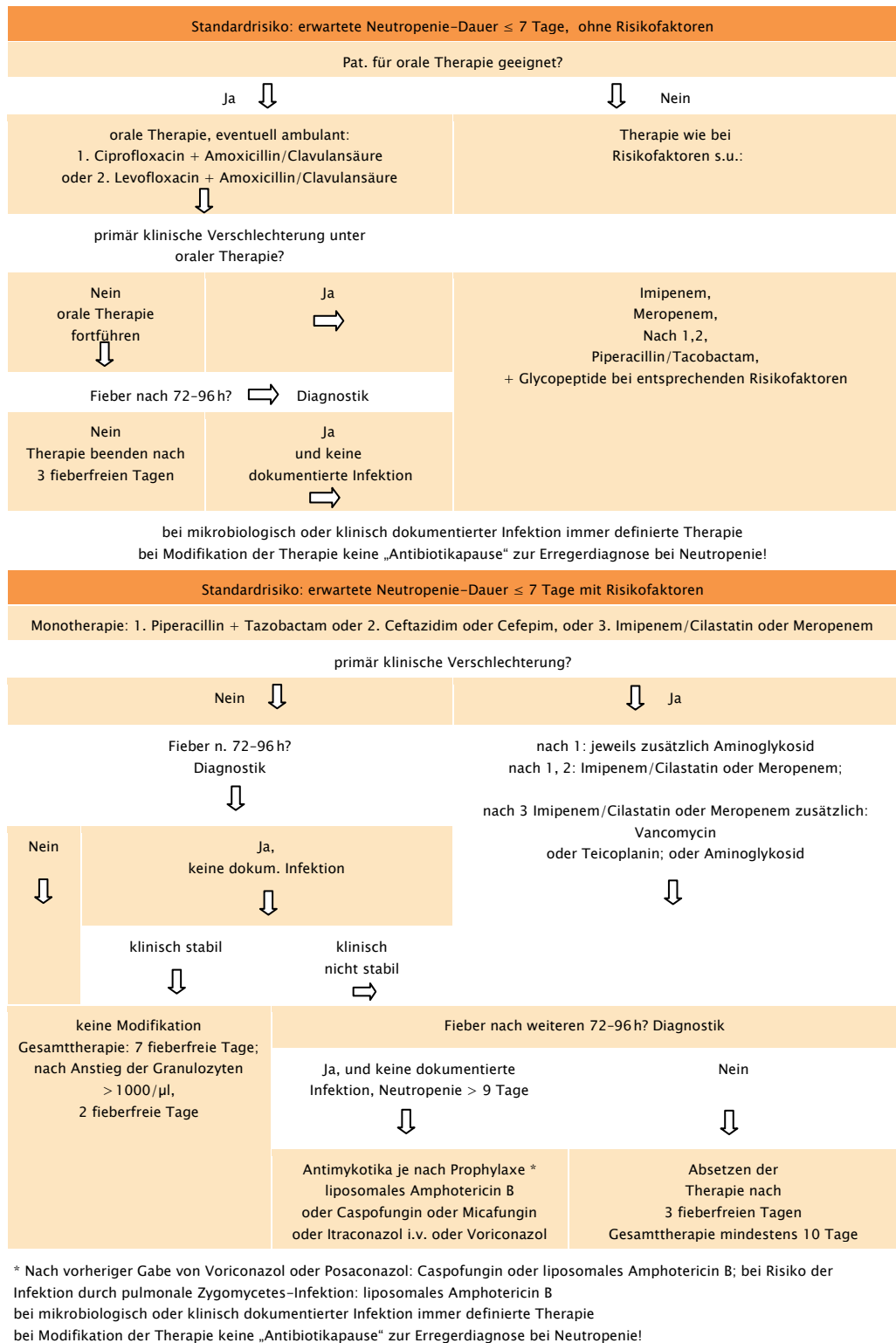


Abb. 6: Algorithmus zur Infektionsprophylaxe bei Neutropenie während Chemotherapie

3.7.9. Palliativmedizin

Nr.	Empfehlung	
3.7.9.	Bei Melanompatienten im Stadium IV sollte eine frühzeitige Einbindung spezialisierter palliativmedizinischer ambulanter oder stationärer Kompetenz erfolgen. Falls nicht verfügbar, sollte eine entsprechende Beratung stattfinden oder Kontaktadressen vermittelt werden.	GCP

Für eine optimale Betreuung ist wichtig, Patienten und Angehörige frühzeitig über die Möglichkeiten einer umfassenden, multi-professionellen palliativmedizinischen Versorgung zu informieren ²⁷⁷. Idealerweise findet der initiale Patientenkontakt zur Palliativmedizin in vertrauter Umgebung statt. Ziel sollte eine gute Vernetzung von supportivtherapeutischen, palliativtherapeutischen und palliativmedizinischen Maßnahmen sein.

3.8. Versorgungsstrukturen und QM

3.8.1. Hauttumorzentren

Das Herzstück des Hauttumorzentrums ist die Interdisziplinäre Hauttumorkonferenz mit den Hauptbeteiligten aus Dermatologie, internistischer Onkologie, Chirurgie, Radiologie, und Strahlentherapie. Hier sollten möglichst viele therapeutische Entscheidungen getroffen werden. Ein weiterer wichtiger Punkt ist die Tumordokumentation. Alle Hautumore müssen elektronisch erfasst und dokumentiert werden. Patientenpfade und SOPs (Standard Operational Procedures) für Behandlungen (Wächerlymphknoten, Chemotherapie etc) werden vorgelegt. Eine gute Kooperation mit den Einweisern, mit der Psychoonkologie und mit dem Sozialdienst muss gewährleistet sein. Ziel ist die Koordination der Betreuung und interdisziplinäre Versorgung von Hauttumorpatienten entsprechend dem aktuellen Stand des medizinischen Wissens. Die Implementierung der vorliegenden S3 Leitlinie spielt hier eine wesentliche Rolle.

3.8.2. Klinische Studien

Nr.	Empfehlung			
3.8.2.	Patienten mit metastasiertem Melanom (ab Stadium III) sollen zur Abstimmung der weiteren Diagnostik und Therapie in einem interdisziplinären Hauttumorboard vorgestellt werden. Die Möglichkeit des Einschlusses in klinische Studien sollte in jedem Fall geprüft werden.	GCP		

3.8.3. Qualitätsindikatoren

Tabelle 14: Angenommene Qualitätsindikatoren nach endgültiger Bewertung

(Grundsätzliche Voraussetzung bei der Definition der QI: Der Zähler ist immer eine Teilmenge des Nenners).

QI Nr.	Zähler / Nenner	Referenz Empfehlung	Quellen
1	Sicherheitsabstand (1 cm) bei radikaler Exzision Z: Pat. mit radikaler Exzision mit Sicherheitsabstand 1 cm N: Pat. mit einem primären, kutanen Melanom und kurativer radikaler Exzision bei einer Tumordicke ≤ 2 mm	Nr. 3.2.3.1.a	De-novo-Recherche: 12
2	Sicherheitsabstand (2 cm) bei radikaler Exzision Z: Pat. mit radikaler Exzision mit Sicherheitsabstand 2 cm N: Pat. mit einem primären, kutanen Melanom und kurativer radikaler Exzision bei einer Tumordicke > 2 mm	Nr. 3.2.3.1.a	De-novo-Recherche: 12
3	Lokoregionale Lymphknoten-Sonographie Z: Pat. mit lokoregionaler Lymphknoten-Sonographie N: Pat. mit malignem Melanom \geq IB-III C	Nr. 3.2.6.4. Nr. 3.4.1.3.	De-novo-Recherche: 37;41
4	Wächterlymphknoten-Biopsie Z: Pat., bei denen die WLKB durchgeführt wird N: Pat. mit einem primären, kutanen Melanom mit einer Tumordicke ≥ 1 mm und ohne Hinweis auf lokoregionale oder Fernmetastasierung	Nr. 3.2.7.1.a	De-novo-Recherche: 54-60
5	Therapeutische Lymphadenektomie Z: Pat. mit therapeutischer LAD im Stadium IIIB u. IIIC N: Pat. mit malignem Melanom Stad. IIIB u. IIIC	Nr. 3.4.2.2.a	GCP
6	Postoperative Radiatio Z: Pat. mit Radiatio mit 50-60 Gy in konventioneller Fraktionierung (5 x 1,8-2,5 Gy/Woche) N: Pat. mit malignem Melanom und postoperativer Radiatio des Lymphabflussgebietes	Nr. 3.4.3.c	De-novo-Recherche: 91-99;102
7	Adjuvante systemische Therapie Z: Pat. mit adjuvanter systemischer Chemotherapie/Dacarbazin N: Pat. mit malignem Melanom Stadium I-III	Nr. 3.4.4.1.	Leitlinienadaptation: 104;105
8	Adjuvante Extremitätenperfusion Z: Pat. mit adjuvanter Extremitätenperfusion N: Pat. mit malignem Melanom Stadium I-IIIB	Nr. 3.4.4.3.	Leitlinienadaptation: 104
9	LDH-Bestimmung Z: Pat. mit LDH-Bestimmung N: Pat. mit malignem Melanom Stadium IV	Nr. 3.5.2.7.	De-novo-Recherche: 6;138;139

QI Nr.	Zähler / Nenner	Referenz Empfehlung	Quellen
10	BRAF-Inhibitor Therapie Z: Pat. bei denen eine BRAF-Inhibitor-Therapie begonnen wurde N: Pat. mit malignen Melanom Stad. IV mit BRAF-Inhibitor-sensitiver BRAF-Mutation	Nr. 3.5.6.3.	De-novo-Recherche: 149
11	Lokoregionale Lymphknoten-Sonographie in der Nachsorge Z: Pat. mit lokoregionaler Lymphknoten-Sonographie N: Tumorfreie Pat. in der Nachsorge bei malignem Melanom Stad. >= IB -IIIC	Nr. 3.6.4.2.	De-novo-Recherche: 33:41:253:255
12	Vorstellung Hauttumorboard Z: Pat. mit Stadium IV, die in dem interdisziplinären Hauttumorboard vorgestellt werden N: Pat. mit malignem Melanom Stad. IV	Nr. 3.8.2.	GCP

4. Literatur

1. Robert Koch-Institut. <http://www.rki.de> 2012.
2. Epstein JH. Photocarcinogenesis: a review. *Natl.Cancer Inst.Monogr.* 1978; 13-25.
3. Breitbart EW, Waldmann A, Nolte S, Capellaro M, Greinert R, Volkmer B, Katalinic A. Systematic skin cancer screening in Northern Germany. *J.Am.Acad.Dermatol.* 2012; **66**: 201-11.
4. Freedberg KA, Geller AC, Miller DR, Lew RA, Koh HK. Screening for malignant melanoma: A cost-effectiveness analysis. *J.Am.Acad.Dermatol.* 1999; **41**: 738-45.
5. Elwood JM. Screening for melanoma and options for its evaluation [see comment]. *J.Med.Screen.* 1994; **1**: 22-38.
6. Balch CM, Gershenwald JE, Soong SJ, Thompson JF, Atkins MB, Byrd DR, Buzaid AC, Cochran AJ, Coit DG, Ding S, Eggermont AM, Flaherty KT, Gimotty PA, Kirkwood JM, McMasters KM, Mihm MC, Jr., Morton DL, Ross MI, Sober AJ, Sondak VK. Final version of 2009 AJCC melanoma staging and classification. *J.Clin.Oncol.* 2009; **27**: 6199-206.
7. Azzola MF, Shaw HM, Thompson JF, Soong SJ, Scolyer RA, Watson GF, Colman MH, Zhang Y. Tumor mitotic rate is a more powerful prognostic indicator than ulceration in patients with primary cutaneous melanoma: an analysis of 3661 patients from a single center. *Cancer.* 2003; **97**: 1488-98.

8. The Cancer Council Australia and Australian Cancer Network SaNZGGW. *Australian Cancer Network Melanoma Guidelines Revision Working Party. Clinical Practice Guidelines for the Management of Melanoma in Australia and New Zealand*. 2008.
9. Martin RC, Scoggins CR, Ross MI, Reintgen DS, Noyes RD, Edwards MJ, McMasters KM. Is incisional biopsy of melanoma harmful? *Am.J.Surg.* 2005; **190**: 913–7.
10. Pflugfelder A, Weide B, Eigentler TK, Forschner A, Leiter U, Held L, Meier F, Garbe C. Incisional biopsy and melanoma prognosis: Facts and controversies. *Clin.Dermatol.* 2010; **28**: 316–8.
11. Ng JC, Swain S, Dowling JP, Wolfe R, Simpson P, Kelly JW. The impact of partial biopsy on histopathologic diagnosis of cutaneous melanoma: experience of an Australian tertiary referral service. *Arch.Dermatol.* 2010; **146**: 234–9.
12. Sladden MJ, Balch C, Barzilai DA, Berg D, Freiman A, Handiside T, Hollis S, Lens MB, Thompson JF. Surgical excision margins for primary cutaneous melanoma. *Cochrane Database Syst.Rev.* 2009; **(4)**: CD004835.
13. Kenady DE, Brown BW, McBride CM. Excision of underlying fascia with a primary malignant melanoma: effect on recurrence and survival rates. *Surgery* 1982; **92**: 615–8.
14. McLeod M, Choudhary S, Giannakakis G, Nouri K. Surgical Treatments for Lentigo Maligna: A Review. *Dermatol.Surg.* 2011; 10–4725.
15. Stevenson O, Ahmed I. Lentigo maligna : prognosis and treatment options. *Am.J.Clin.Dermatol.* 2005; **6**: 151–64.
16. Mohrle M. [Micrographic controlled surgery (3D–histology) in cutaneous melanoma]. *J.Dtsch.Dermatol.Ges.* 2003; **1**: 869–75.
17. Loser C, Rompel R, Breuninger H, Mohrle M, Hafner HM, Kunte C, Hassel J, Hohenleutner U, Podda M, Sebastian G, Hafner J, Konz B, Kaufmann R. Microscopically controlled surgery (MCS). *J.Dtsch.Dermatol.Ges.* 2010; **8**: 920–5.
18. Lichte V, Breuninger H, Metzler G, Haefner HM, Moehrle M. Acral lentiginous melanoma: conventional histology vs. three–dimensional histology. *Br.J.Dermatol.* 2009; **160**: 591–9.
19. Moehrle M, Metzger S, Schippert W, Garbe C, Rassner G, Breuninger H. "Functional" surgery in subungual melanoma. *Dermatol.Surg.* 2003; **29**: 366–74.
20. Moehrle M, Dietz K, Garbe C, Breuninger H. Conventional histology vs. three–dimensional histology in lentigo maligna melanoma. *The British journal of dermatology* 2006; **154**: 453–9.
21. Farshad A, Burg G, Panizzon R, Dummer R. A retrospective study of 150 patients with lentigo maligna and lentigo maligna melanoma and the efficacy of radiotherapy using Grenz or soft X–rays. *Br.J.Dermatol.* 2002; **146**: 1042–6.
22. Schmid–Wendtner MH, Brunner B, Konz B, Kaudewitz P, Wendtner CM, Peter RU, Plewig G, Volkenandt M. Fractionated radiotherapy of lentigo maligna and lentigo maligna melanoma in 64 patients. *Journal of the American Academy of Dermatology* 2000; **43**: 477–82.

23. Harwood AR. Conventional fractionated radiotherapy for 51 patients with lentigo maligna and lentigo maligna melanoma. *International journal of radiation oncology, biology, physics* 1983; **9**: 1019–21.
24. Stevens G, Thompson JF, Firth I, O'Brien CJ, McCarthy WH, Quinn MJ. Locally advanced melanoma: results of postoperative hypofractionated radiation therapy. *Cancer* 2000; **88**: 88–94.
25. Storper IS, Lee SP, Abemayor E, Juillard G. The role of radiation therapy in the treatment of head and neck cutaneous melanoma. *Am.J.Otolaryngol.* 1993; **14**: 426–31.
26. Ang KK, Peters LJ, Weber RS, Morrison WH, Frankenthaler RA, Garden AS, Goepfert H, Ha CS, Byers RM. Postoperative radiotherapy for cutaneous melanoma of the head and neck region. *International journal of radiation oncology, biology, physics* 1994; **30**: 795–8.
27. Foote MC, Burmeister B, Burmeister E, Bayley G, Smithers BM. Desmoplastic melanoma: the role of radiotherapy in improving local control. *ANZ J.Surg.* 2008; **78**: 273–6.
28. Vongtama R, Safa A, Gallardo D, Calcaterra T, Juillard G. Efficacy of radiation therapy in the local control of desmoplastic malignant melanoma. *Head Neck* 2003; **25**: 423–8.
29. Wasif N, Gray RJ, Pockaj BA. Desmoplastic melanoma – the step-child in the melanoma family? *J.Surg.Oncol.* 2011; **103**: 158–62.
30. Sawyer A, McGoldrick RB, Mackey SP, Allan R, Powell B. Does staging computerized tomography change management in thick malignant melanoma? *J.Plast.Reconstr.Aesthet.Surg.* 2009; **62**: 453–6.
31. Yancovitz M, Finelt N, Warycha MA, Christos PJ, Mazumdar M, Shapiro RL, Pavlick AC, Osman I, Polsky D, Berman RS. Role of radiologic imaging at the time of initial diagnosis of stage T1b–T3b melanoma. *Cancer* 2007; **110**: 1107–14.
32. Vereecken P, Laporte M, Petein M, Steels E, Heenen M. Evaluation of extensive initial staging procedure in intermediate/high-risk melanoma patients. *J.Eur.Acad.Dermatol.Venereol.* 2005; **19**: 66–73.
33. Xing Y, Bronstein Y, Ross MI, Askew RL, Lee JE, Gershenwald JE, Royal R, Cormier JN. Contemporary diagnostic imaging modalities for the staging and surveillance of melanoma patients: a meta-analysis. *J.Natl.Cancer Inst.* 2011; **103**: 129–42.
34. Schlamann M, Loquai C, Goericke S, Forsting M, Wanke I. Cerebral MRI in neurological asymptomatic patients with malignant melanoma. *Rofo* 2008; **180**: 143–7.
35. Fogarty GB, Tartaglia C. The utility of magnetic resonance imaging in the detection of brain metastases in the staging of cutaneous melanoma. *Clin.Oncol.(R.Coll.Radiol)* 2006; **18**: 360–2.
36. Wang TS, Johnson TM, Cascade PN, Redman BG, Sondak VK, Schwartz JL. Evaluation of staging chest radiographs and serum lactate dehydrogenase for localized melanoma. *J.Am.Acad.Dermatol.* 2004; **51**: 399–405.

37. Hafner J, Schmid MH, Kempf W, Burg G, Kunzi W, Meuli-Simmen C, Neff P, Meyer V, Mihic D, Garzoli E, Jungius KP, Seifert B, Dummer R, Steinert H. Baseline staging in cutaneous malignant melanoma. *Br.J.Dermatol.* 2004; **150**: 677–86.
38. Hofmann U, Szedlak M, Rittgen W, Jung EG, Schadendorf D. Primary staging and follow-up in melanoma patients—monocenter evaluation of methods, costs and patient survival. *Br.J.Cancer* 2002; **87**: 151–7.
39. Terhune MH, Swanson N, Johnson TM. Use of chest radiography in the initial evaluation of patients with localized melanoma. *Arch.Dermatol.* 1998; **134**: 569–72.
40. Tsao H, Feldman M, Fullerton JE, Sober AJ, Rosenthal D, Goggins W. Early detection of asymptomatic pulmonary melanoma metastases by routine chest radiographs is not associated with improved survival. *Arch.Dermatol.* 2004; **140**: 67–70.
41. Bafounta ML, Beauchet A, Chagnon S, Saiag P. Ultrasonography or palpation for detection of melanoma nodal invasion: a meta-analysis. *Lancet Oncol.* 2004; **5**: 673–80.
42. Garbe C, Paul A, Kohler-Spath H, Ellwanger U, Stroebel W, Schwarz M, Schlagenhauff B, Meier F, Schittek B, Blaheta HJ, Blum A, Rassner G. Prospective evaluation of a follow-up schedule in cutaneous melanoma patients: recommendations for an effective follow-up strategy. *J.Clin.Oncol.* 2003; **21**: 520–9.
43. Ardizzoni A, Grimaldi A, Repetto L, Bruzzone M, Sertoli MR, Rosso R. Stage I–II melanoma: the value of metastatic work-up. *Oncology* 1987; **44**: 87–9.
44. Goerz G, Schulte-Beerbuhl R, Roder K, Schoppe WD, Munchhoff C, Jungblut RM. Malignant melanoma: which examinations are useful in staging and follow-up? *Dtsch.Med.Wochenschr.* 1986; **111**: 1230–3.
45. Mocellin S, Zavagno G, Nitti D. The prognostic value of serum S100B in patients with cutaneous melanoma: a meta-analysis. *Int.J.Cancer* 2008; **123**: 2370–6.
46. Hofmann MA, Gussmann F, Fritsche A, Biesold S, Schicke B, Kuchler I, Voit C, Trefzer U. Diagnostic value of melanoma inhibitory activity serum marker in the follow-up of patients with stage I or II cutaneous melanoma. *Melanoma Res.* 2009; **19**: 17–23.
47. Garbe C, Leiter U, Ellwanger U, Blaheta HJ, Meier F, Rassner G, Schittek B. Diagnostic value and prognostic significance of protein S-100beta, melanoma-inhibitory activity, and tyrosinase/MART-1 reverse transcription-polymerase chain reaction in the follow-up of high-risk melanoma patients. *Cancer* 2003; **97**: 1737–45.
48. Krahn G, Kaskel P, Sander S, Waizenhofer PJ, Wortmann S, Leiter U, Peter RU. S100 beta is a more reliable tumor marker in peripheral blood for patients with newly occurred melanoma metastases compared with MIA, albumin and lactate-dehydrogenase. *Anticancer Res.* 2001; **21**: 1311–6.
49. Bosserhoff AK, Kaufmann M, Kaluza B, Bartke I, Zirngibl H, Hein R, Stolz W, Buettner R. Melanoma-inhibiting activity, a novel serum marker for progression of malignant melanoma. *Cancer Res.* 1997; **57**: 3149–53.

50. Veit-Haibach P, Vogt FM, Jablonka R, Kuehl H, Bockisch A, Beyer T, Dahmen G, Rosenbaum S, Antoch G. Diagnostic accuracy of contrast-enhanced FDG-PET/CT in primary staging of cutaneous malignant melanoma. *Eur.J.Nucl.Med.Mol.Imaging* 2009; **36**: 910–8.
51. Khansur T, Sanders J, Das SK. Evaluation of staging workup in malignant melanoma. *Arch.Surg.* 1989; **124**: 847–9.
52. Zartman GM, Thomas MR, Robinson WA. Metastatic disease in patients with newly diagnosed malignant melanoma. *J.Surg.Oncol.* 1987; **35**: 163–4.
53. Kersey PA, Iscoe NA, Gapski JA, Osoba D, From L, DeBoer G, Quirt IC. The value of staging and serial follow-up investigations in patients with completely resected, primary, cutaneous malignant melanoma. *Br.J.Surg.* 1985; **72**: 614–7.
54. Valsecchi ME, Silbermins D, de Rosa N, Wong SL, Lyman GH. Lymphatic Mapping and Sentinel Lymph Node Biopsy in Patients With Melanoma: A Meta-Analysis. *J.Clin.Oncol.* 2011.
55. Warycha MA, Zakrzewski J, Ni Q, Shapiro RL, Berman RS, Pavlick AC, Polsky D, Mazumdar M, Osman I. Meta-analysis of sentinel lymph node positivity in thin melanoma (≤ 1 mm). *Cancer* 2009; **115**: 869–79.
56. Kunte C, Geimer T, Baumert J, Konz B, Volkenandt M, Flaig M, Ruzicka T, Berking C, Schmid-Wendtner MH. Prognostic factors associated with sentinel lymph node positivity and effect of sentinel status on survival: an analysis of 1049 patients with cutaneous melanoma. *Melanoma Res.* 2010; **20**: 330–7.
57. Mays MP, Martin RC, Burton A, Ginter B, Edwards MJ, Reintgen DS, Ross MI, Urist MM, Stromberg AJ, McMasters KM, Scoggins CR. Should all patients with melanoma between 1 and 2 mm Breslow thickness undergo sentinel lymph node biopsy? *Cancer* 2010; **116**: 1535–44.
58. Testori A, De Salvo GL, Montesco MC, Trifiro G, Mocellin S, Landi G, Macripo G, Carcoforo P, Ricotti G, Giudice G, Picciotto F, Donner D, Di Filippo F, Soteldo J, Casara D, Schiavon M, Vecchiato A, Pasquali S, Baldini F, Mazzarol G, Rossi CR, Italian M, I. Clinical considerations on sentinel node biopsy in melanoma from an Italian multicentric study on 1,313 patients (SOLISM-IMI). *Ann.Surg.Oncol.* 2009; **16**: 2018–27.
59. Morton DL, Thompson JF, Cochran AJ, Mozzillo N, Elashoff R, Essner R, Nieweg OE, Roses DF, Hoekstra HJ, Karakousis CP, Reintgen DS, Coventry BJ, Glass EC, Wang HJ, MSLT Group. Sentinel-node biopsy or nodal observation in melanoma. *N.Engl.J.Med.* 2006; **355**: 1307–17.
60. McMasters KM, Wong SL, Edwards MJ, Ross MI, Chao C, Noyes RD, Viar V, Cerrito PB, Reintgen DS. Factors that predict the presence of sentinel lymph node metastasis in patients with melanoma. *Surgery* 2001; **130**: 151–6.
61. Puleo CA, Messina JL, Riker AI, Glass LF, Nelson C, Cruse CW, Johnson TM, Sondak VK. Sentinel node biopsy for thin melanomas: which patients should be considered? *Cancer Control* 2005; **12**: 230–5.
62. Socrier Y, Lauwers-Cances V, Lamant L, Garrido I, Lauwers F, Lopez R, Rochaix P, Chevreau C, Payoux P, Viraben R, Paul C, Meyer N. Histological regression in primary melanoma: not a

- predictor of sentinel lymph node metastasis in a cohort of 397 patients. *Br.J.Dermatol.* 2010; **162**: 830–4.
63. Kaur MR, Colloby PS, Martin-Clavijo A, Marsden JR. Melanoma histopathology reporting: are we complying with the National Minimum Dataset? *J.Clin.Pathol.* 2007; **60**: 1121–3.
64. Even-Sapir E, Lerman H, Lievshitz G, Khafif A, Fliss DM, Schwartz A, Gur E, Skornick Y, Schneebaum S. Lymphoscintigraphy for sentinel node mapping using a hybrid SPECT/CT system. *J.Nucl.Med.* 2003; **44**: 1413–20.
65. Mar MV, Miller SA, Kim EE, Macapinlac HA. Evaluation and localization of lymphatic drainage and sentinel lymph nodes in patients with head and neck melanomas by hybrid SPECT/CT lymphoscintigraphic imaging. *J.Nucl.Med.Technol.* 2007; **35**: 10–6.
66. Dengel LT, More MJ, Judy PG, Petroni GR, Smolkin ME, Rehm PK, Majewski S, Williams MB, Slingluff CL, Jr. Intraoperative Imaging Guidance for Sentinel Node Biopsy in Melanoma Using a Mobile Gamma Camera. *Ann.Surg.* 2010.
67. Vidal-Sicart S, Paredes P, Zanon G, Pahisa J, Martinez-Roman S, Caparros X, Vilalta A, Rull R, Pons F. Added value of intraoperative real-time imaging in searches for difficult-to-locate sentinel nodes. *J.Nucl.Med.* 2010; **51**: 1219–25.
68. Wendler T, Herrmann K, Schnelzer A, Lasser T, Traub J, Kutter O, Ehlerding A, Scheidhauer K, Schuster T, Kiechle M, Schwaiger M, Navab N, Ziegler SI, Buck AK. First demonstration of 3-D lymphatic mapping in breast cancer using freehand SPECT. *Eur.J.Nucl.Med.Mol.Imaging* 2010; **37**: 1452–61.
69. Kretschmer L, Peeters S, Beckmann I, Thoms KM, Mitteldorf C, Emmert S, Sahlmann CO, Bertsch HP, Neumann C, Meller J. Intraoperative detection of sentinel lymph nodes in cutaneous malignant melanoma -- blue dye alone versus blue dye plus gamma detection]. *J.Dtsch.Dermatol.Ges.* 2005; **3**: 615–22.
70. Bostick P, Essner R, Glass E, Kelley M, Sarantou T, Foshag LJ, Qi K, Morton D. Comparison of blue dye and probe-assisted intraoperative lymphatic mapping in melanoma to identify sentinel nodes in 100 lymphatic basins. *Arch.Surg.* 1999; **134**: 43–9.
71. King TA, Fey JV, Van Zee KJ, Heerdt AS, Gemignani ML, Port ER, Sclafani L, Sacchini V, Petrek JA, Cody HS, III, Borgen PI, Montgomery LL. A prospective analysis of the effect of blue-dye volume on sentinel lymph node mapping success and incidence of allergic reaction in patients with breast cancer. *Ann.Surg.Oncol.* 2004; **11**: 535–41.
72. Cook MG, Green MA, Anderson B, Eggermont AM, Ruiter DJ, Spatz A, Kissin MW, Powell BW, EORTC Melanoma Group. The development of optimal pathological assessment of sentinel lymph nodes for melanoma. *J.Pathol.* 2003; **200**: 314–9.
73. Gietema HA, Vuylsteke RJ, de Jonge IA, van Leeuwen PA, Molenkamp BG, van der Sijp JR, Meijer S, van Diest PJ. Sentinel lymph node investigation in melanoma: detailed analysis of the yield from step sectioning and immunohistochemistry. *J.Clin.Pathol.* 2004; **57**: 618–20.

74. Abrahamsen HN, Hamilton–Dutoit SJ, Larsen J, Steiniche T. Sentinel lymph nodes in malignant melanoma: extended histopathologic evaluation improves diagnostic precision. *Cancer* 2004; **100**: 1683–91.
75. Spanknebel K, Coit DG, Bieligg SC, Gonen M, Rosai J, Klimstra DS. Characterization of micrometastatic disease in melanoma sentinel lymph nodes by enhanced pathology: recommendations for standardizing pathologic analysis. *Am.J.Surg.Pathol.* 2005; **29**: 305–17.
76. Cochran AJ, Balda BR, Starz H, Bachter D, Krag DN, Cruse CW, Pijpers R, Morton DL. The Augsburg Consensus. Techniques of lymphatic mapping, sentinel lymphadenectomy, and completion lymphadenectomy in cutaneous malignancies. *Cancer* 2000; **89**: 236–41.
77. Van Akkooi AC, de Wilt JH, Verhoef C, Schmitz PI, van Geel AN, Eggermont AM, Kliffen M. Clinical relevance of melanoma micrometastases (<0.1 mm) in sentinel nodes: are these nodes to be considered negative? *Ann.Oncol.* 2006; **17**: 1578–85.
78. Meier A, Satzger I, Volker B, Kapp A, Gutzmer R. Comparison of classification systems in melanoma sentinel lymph nodes—an analysis of 697 patients from a single center. *Cancer* 2010; **116**: 3178–88.
79. Murali R, Desilva C, Thompson JF, Scolyer RA. Non–Sentinel Node Risk Score (N–SNORE): A Scoring System for Accurately Stratifying Risk of Non–Sentinel Node Positivity in Patients With Cutaneous Melanoma With Positive Sentinel Lymph Nodes. *J.Clin.Oncol.* 2010.
80. Satzger I, Volker B, Meier A, Kapp A, Gutzmer R. Criteria in sentinel lymph nodes of melanoma patients that predict involvement of nonsentinel lymph nodes. *Ann.Surg.Oncol.* 2008; **15**: 1723–32.
81. Starz H, Balda BR, Kramer KU, Buchels H, Wang H. A micromorphometry–based concept for routine classification of sentinel lymph node metastases and its clinical relevance for patients with melanoma. *Cancer* 2001; **91**: 2110–21.
82. Starz H, Siedlecki K, Balda BR. Sentinel lymphonodectomy and s–classification: a successful strategy for better prediction and improvement of outcome of melanoma. *Ann.Surg.Oncol.* 2004; **11**: 162S–8S.
83. Satzger I, Volker B, Al Ghazal M, Meier A, Kapp A, Gutzmer R. Prognostic significance of histopathological parameters in sentinel nodes of melanoma patients. *Histopathology* 2007; **50**: 764–72.
84. Scolyer RA, Li LX, McCarthy SW, Shaw HM, Stretch JR, Sharma R, Thompson JF. Micromorphometric features of positive sentinel lymph nodes predict involvement of nonsentinel nodes in patients with melanoma. *Am.J.Clin.Pathol.* 2004; **122**: 532–9.
85. Balch CM, Gershenwald JE, Soong SJ, Thompson JF, Ding S, Byrd DR, Cascinelli N, Cochran AJ, Coit DG, Eggermont AM, Johnson T, Kirkwood JM, Leong SP, McMasters KM, Mihm MC, Jr., Morton DL, Ross MI, Sondak VK. Multivariate analysis of prognostic factors among 2,313 patients with stage III melanoma: comparison of nodal micrometastases versus macrometastases. *J.Clin.Oncol.* 2010; **28**: 2452–9.

86. van der Ploeg IM, Kroon BB, Antonini N, Valdes Olmos RA, Nieweg OE. Is completion lymph node dissection needed in case of minimal melanoma metastasis in the sentinel node? *Ann.Surg.* 2009; **249**: 1003–7.
87. Kruijff S, Bastiaannet E, Kobold AC, van Ginkel RJ, Suurmeijer AJ, Hoekstra HJ. S-100B concentrations predict disease-free survival in stage III melanoma patients. *Ann.Surg.Oncol.* 2009; **16**: 3455–62.
88. Nowecki ZI, Rutkowski P, Kulik J, Siedlecki JA, Ruka W. Molecular and biochemical testing in stage III melanoma: multimarker reverse transcriptase-polymerase chain reaction assay of lymph fluid after lymph node dissection and preoperative serum lactate dehydrogenase level. *Br.J.Dermatol.* 2008; **159**: 597–605.
89. Tas F, Yasasever V, Duranyildiz D, Camlica H, Ustuner Z, Aydiner A, Topuz E. Clinical value of protein S100 and melanoma-inhibitory activity (MIA) in malignant melanoma. *Am.J.Clin.Oncol.* 2004; **27**: 225–8.
90. van der Ploeg AP, Van Akkooi AC, Rutkowski P, Nowecki ZI, Michej W, Mitra A, Newton-Bishop JA, Cook M, van der Ploeg IM, Nieweg OE, van den Hout MF, van Leeuwen PA, Voit CA, Cataldo F, Testori A, Robert C, Hoekstra HJ, Verhoef C, Spatz A, Eggermont AM. Prognosis in Patients With Sentinel Node-Positive Melanoma Is Accurately Defined by the Combined Rotterdam Tumor Load and Dewar Topography Criteria. *J.Clin.Oncol.* 2011.
91. Creagan ET, Cupps RE, Ivins JC, Pritchard DJ, Sim FH, Soule EH, O'Fallon JR. Adjuvant radiation therapy for regional nodal metastases from malignant melanoma: a randomized, prospective study. *Cancer* 1978; **42**: 2206–10.
92. Bibault JE, Dewas S, Mirabel X, Mortier L, Penel N, Vanseymortier L, Lartigau E. Adjuvant radiation therapy in metastatic lymph nodes from melanoma. *Radiat.Oncol.* 2011; **6**: 12.
93. Gojkovic-Horvat A, Jancar B, Blas M, Zumer B, Karner K, Hocevar M, Strojanc P. Adjuvant Radiotherapy for Palpable Melanoma Metastases to the Groin: When to Irradiate? *International journal of radiation oncology, biology, physics* 2011.
94. Strojanc P, Jancar B, Cemazar M, Perme MP, Hocevar M. Melanoma metastases to the neck nodes: role of adjuvant irradiation. *International journal of radiation oncology, biology, physics* 2010; **77**: 1039–45.
95. Agrawal S, Kane JM, III, Guadagnolo BA, Kraybill WG, Ballo MT. The benefits of adjuvant radiation therapy after therapeutic lymphadenectomy for clinically advanced, high-risk, lymph node-metastatic melanoma. *Cancer* 2009; **115**: 5836–44.
96. Hamming-Vrieze O, Balm AJ, Heemsbergen WD, Hooft van Huysduynen T, Rasch CR. Regional control of melanoma neck node metastasis after selective neck dissection with or without adjuvant radiotherapy. *Arch.Otolaryngol.Head.Neck.Surg.* 2009; **135**: 795–800.
97. Moncrieff MD, Martin R, O'Brien CJ, Shannon KF, Clark JR, Gao K, McCarthy WM, Thompson JF. Adjuvant postoperative radiotherapy to the cervical lymph nodes in cutaneous melanoma: is there any benefit for high-risk patients? *Ann.Surg.Oncol.* 2008; **15**: 3022–7.

98. Shen P, Wanek LA, Morton DL. Is adjuvant radiotherapy necessary after positive lymph node dissection in head and neck melanomas? *Ann.Surg.Oncol.* 2000; **7**: 554–9.
99. O'Brien CJ, Petersen-Schaefer K, Stevens GN, Bass PC, Tew P, Gebiski VJ, Thompson JF, McCarthy WH. Adjuvant radiotherapy following neck dissection and parotidectomy for metastatic malignant melanoma. *Head Neck* 1997; **19**: 589–94.
100. Burmeister BH, Henderson MA, Ainslie J, Fisher R, Di Iulio J, Smithers BM, Hong A, Shannon K, Scolyer RA, Carruthers S, Coventry BJ, Babington S, Duprat J, Hoekstra HJ, Thompson JF. Adjuvant radiotherapy versus observation alone for patients at risk of lymph-node field relapse after therapeutic lymphadenectomy for melanoma: a randomised trial. *Lancet Oncol.* 2012.
101. Burmeister BH, Henderson MA, Ainslie J, Fisher R, Di Iulio J, Smithers BM, Hong A, Shannon K, Scolyer RA, Carruthers S, Coventry BJ, Babington S, Duprat J, Hoekstra HJ, Thompson JF. Adjuvant radiotherapy versus observation alone for patients at risk of lymph-node field relapse after therapeutic lymphadenectomy for melanoma: a randomised trial. *Lancet Oncol.* 2012.
102. Burmeister BH, Henderson MA, Ainslie J, Fisher R, Di Iulio J, Smithers BM, Hong A, Shannon K, Scolyer RA, Carruthers S, Coventry BJ, Babington S, Duprat J, Hoekstra HJ, Thompson JF. Adjuvant radiotherapy versus observation alone for patients at risk of lymph-node field relapse after therapeutic lymphadenectomy for melanoma: a randomised trial. *Lancet Oncol.* 2012; **13**: 589–97.
103. Fuhrmann D, Lippold A, Borrosch F, Ellwanger U, Garbe C, Suter L. Should adjuvant radiotherapy be recommended following resection of regional lymph node metastases of malignant melanomas? *Br.J.Dermatol.* 2001; **144**: 66–70.
104. Negrier S, Saiag P, Guillot B, Verola O, Avril MF, Bailly C, Cupissol D, Dalac S, Danino A, Dreno B, Grob JJ, Leccia MT, Renaud-Vilmer C, Bosquet L. [Guidelines for clinical practice: Standards, Options and Recommendations 2005 for the management of adult patients exhibiting an M0 cutaneous melanoma, full report. National Federation of Cancer Campaign Centers. French Dermatology Society. Update of the 1995 Consensus Conference and the 1998 Standards, Options, and Recommendations]. *Ann.Dermatol.Venerol.* 2005; **132**: 10S3–10S85.
105. Petrella T, Verma S, Spithoff K, Quirt I, McCreedy D, Melanoma Disease Site Group. Systemic Adjuvant Therapy for Patients at High Risk for Recurrent Melanoma: Updated Guideline Recommendations 2009. *Cancer Care Ontario* 2009; **Evidence-Based Series No.:** 8–1, Version 3.2009.
106. Kleeberg UR, Suci S, Brocker EB, Ruitter DJ, Chartier C, Lienard D, Marsden J, Schadendorf D, Eggermont AM, EORTC Melanoma Group in cooperation with the German Cancer Society (DKG). Final results of the EORTC 18871 /DKG 80–1 randomised phase III trial. rIFN- α 2b versus rIFN- γ versus ISCADOR M versus observation after surgery in melanoma patients with either high-risk primary (thickness >3 mm) or regional lymph node metastasis. *Eur.J.Cancer* 2004; **40**: 390–402.
107. Augustin M, Bock PR, Hanisch J, Karasman M, Schneider B. Safety and efficacy of the long-term adjuvant treatment of primary intermediate- to high-risk malignant melanoma (UICC/AJCC stage II and III) with a standardized fermented European mistletoe (*Viscum album*

- L.) extract. Results from a multicenter, comparative, epidemiological cohort study in Germany and Switzerland. *Arzneimittelforschung* 2005; **55**: 38–49.
108. Grossarth–Maticek R, Ziegler R. Efficacy and safety of the long–term treatment of melanoma with a mistletoe preparation (Iscador). *Schweizerische Zeitschrift für GanzheitsMedizin* 2007.
109. Albarranweick M. Retrospektive Fall–Kontroll–Studie zum Stellenwert der adjuvanten Therapie des malignen Melanoms mit Iscador P.c.Hg. *Dissertation, University Freiburg* 1998.
110. Garbe C, Eigentler TK, Keilholz U, Hauschild A, Kirkwood JM. Systematic review of medical treatment in melanoma: current status and future prospects. *Oncologist* 2011; **16**: 5–24.
111. Mocellin S, Pasquali S, Rossi CR, Nitti D. Interferon alpha adjuvant therapy in patients with high–risk melanoma: a systematic review and meta–analysis. *J.Natl.Cancer Inst.* 2010; **102**: 493–501.
112. Verma S, Quirt I, McCreedy D, Bak K, Charette M, Iscoe N. Systematic review of systemic adjuvant therapy for patients at high risk for recurrent melanoma. *Cancer* 2006; **106**: 1431–42.
113. Wheatley K, Ives N, Hancock B, Gore M, Eggermont A, Suci S. Does adjuvant interferon–alpha for high–risk melanoma provide a worthwhile benefit? A meta–analysis of the randomised trials. *Cancer Treat.Rev.* 2003; **29**: 241–52.
114. Pirard D, Heenen M, Melot C, Vereecken P. Interferon alpha as adjuvant postsurgical treatment of melanoma: a meta–analysis. *Dermatology* 2004; **208**: 43–8.
115. Lens MB, Dawes M. Interferon alfa therapy for malignant melanoma: a systematic review of randomized controlled trials. *J.Clin.Oncol.* 2002; **20**: 1818–25.
116. Pehamberger H, Soyer HP, Steiner A, Kofler R, Binder M, Mischer P, Pachinger W, Aubock J, Fritsch P, Kerl H, Wolff K. Adjuvant interferon alfa–2a treatment in resected primary stage II cutaneous melanoma. Austrian Malignant Melanoma Cooperative Group. *J.Clin.Oncol.* 1998; **16**: 1425–9.
117. Grob JJ, Dreno B, de la Salmoniere P, Delaunay M, Cupissol D, Guillot B, Souteyrand P, Sassolas B, Cesarini JP, Lionnet S, Lok C, Chastang C, Bonerandi JJ. Randomised trial of interferon alpha–2a as adjuvant therapy in resected primary melanoma thicker than 1.5 mm without clinically detectable node metastases. French Cooperative Group on Melanoma. *Lancet* 1998; **351**: 1905–10.
118. Eggermont AM, Suci S, Santinami M, Testori A, Kruit WH, Marsden J, Punt CJ, Sales F, Gore M, MacKie R, Kusic Z, Dummer R, Hauschild A, Musat E, Spatz A, Keilholz U, EORTC Melanoma Group. Adjuvant therapy with pegylated interferon alfa–2b versus observation alone in resected stage III melanoma: final results of EORTC 18991, a randomised phase III trial. *Lancet* 2008; **372**: 117–26.
119. Overgaard J, Overgaard M, Hansen PV, der Maase H. Some factors of importance in the radiation treatment of malignant melanoma. *Radiother.Oncol.* 1986; **5**: 183–92.

120. Overgaard J, Overgaard M. Hyperthermia as an adjuvant to radiotherapy in the treatment of malignant melanoma. *Int.J.Hyperthermia* 1987; **3**: 483–501.
121. Overgaard J, Gonzalez Gonzalez D, Hulshof MC, Arcangeli G, Dahl O, Mella O, Bentzen SM. Hyperthermia as an adjuvant to radiation therapy of recurrent or metastatic malignant melanoma. A multicentre randomized trial by the European Society for Hyperthermic Oncology. 1996. *Int.J.Hyperthermia* 2009; **25**: 323–34.
122. Chadha M, Hilaris B, Nori D, Shiu MH, Anderson LL. Role of brachytherapy in malignant melanoma: a preliminary report. *J.Surg.Oncol.* 1990; **43**: 223–7.
123. Seegenschmiedt MH, Keilholz L, Altendorf–Hofmann A, Urban A, Schell H, Hohenberger W, Sauer R. Palliative radiotherapy for recurrent and metastatic malignant melanoma: prognostic factors for tumor response and long–term outcome: a 20–year experience. *International journal of radiation oncology, biology, physics* 1999; **44**: 607–18.
124. Weide B, Derhovanessian E, Pflugfelder A, Eigentler TK, Radny P, Zelba H, Pfohler C, Pawelec G, Garbe C. High response rate after intratumoral treatment with interleukin–2: results from a phase 2 study in 51 patients with metastasized melanoma. *Cancer* 2010; **116**: 4139–46.
125. Damian DL, Shannon KF, Saw RP, Thompson JF. Topical diphencyprone immunotherapy for cutaneous metastatic melanoma. *Australas.J.Dermatol.* 2009; **50**: 266–71.
126. Dehesa LA, Vilar–Alejo J, Valeron–Almazan P, Carretero G. Experience in the treatment of cutaneous in–transit melanoma metastases and satellitosis with intralesional interleukin–2]. *Actas Dermosifiliogr.* 2009; **100**: 571–85.
127. Green DS, Bodman–Smith MD, Dalglish AG, Fischer MD. Phase I/II study of topical imiquimod and intralesional interleukin–2 in the treatment of accessible metastases in malignant melanoma. *Br.J.Dermatol.* 2007; **156**: 337–45.
128. Gaudy C, Richard MA, Folchetti G, Bonerandi JJ, Grob JJ. Randomized controlled study of electrochemotherapy in the local treatment of skin metastases of melanoma. *J.Cutan.Med.Surg.* 2006; **10**: 115–21.
129. Byrne CM, Thompson JF, Johnston H, Hersey P, Quinn MJ, Michael Hughes T, McCarthy WH. Treatment of metastatic melanoma using electroporation therapy with bleomycin (electrochemotherapy). *Melanoma Res.* 2005; **15**: 45–51.
130. Radny P, Caroli UM, Bauer J, Paul T, Schlegel C, Eigentler TK, Weide B, Schwarz M, Garbe C. Phase II trial of intralesional therapy with interleukin–2 in soft–tissue melanoma metastases. *Br.J.Cancer* 2003; **89**: 1620–6.
131. Rols MP, Bachaud JM, Giraud P, Chevreau C, Roche H, Teissie J. Electrochemotherapy of cutaneous metastases in malignant melanoma. *Melanoma Res.* 2000; **10**: 468–74.
132. Sersa G, Stabuc B, Cemazar M, Miklavcic D, Rudolf Z. Electrochemotherapy with cisplatin: clinical experience in malignant melanoma patients. *Clin.Cancer Res.* 2000; **6**: 863–7.

133. Strobbe LJ, Hart AA, Rumke P, Israels SP, Nieweg OE, Kroon BB. Topical dinitrochlorobenzene combined with systemic dacarbazine in the treatment of recurrent melanoma. *Melanoma Res.* 1997; **7**: 507–12.
134. Stas M, Stroobants S, Dupont P, Gysen M, Hoe LV, Garmyn M, Mortelmans L, Wever ID. 18-FDG PET scan in the staging of recurrent melanoma: additional value and therapeutic impact. *Melanoma Res.* 2002; **12**: 479–90.
135. Dietlein M, Krug B, Groth W, Smolarz K, Scheidhauer K, Psaras T, Stutzer H, Lackner K, Schicha H. Positron emission tomography using 18F-fluorodeoxyglucose in advanced stages of malignant melanoma: a comparison of ultrasonographic and radiological methods of diagnosis. *Nucl.Med.Commun.* 1999; **20**: 255–61.
136. Kuan AK, Jackson FI, Hanson J. Multimodality detection of metastatic melanoma. *J.R.Soc.Med.* 1988; **81**: 579–82.
137. Paschen A, Sucker A, Hill B, Moll I, Zapatka M, Nguyen XD, Sim GC, Gutmann I, Hassel J, Becker JC, Steinle A, Schadendorf D, Ugurel S. Differential clinical significance of individual NKG2D ligands in melanoma: soluble ULBP2 as an indicator of poor prognosis superior to S100B. *Clin.Cancer Res.* 2009; **15**: 5208–15.
138. Agarwala SS, Keilholz U, Gilles E, Bedikian AY, Wu J, Kay R, Stein CA, Itri LM, Suci S, Eggermont AM. LDH correlation with survival in advanced melanoma from two large, randomised trials (Oblimersen GM301 and EORTC 18951). *Eur.J.Cancer* 2009; **45**: 1807–14.
139. Deichmann M, Benner A, Bock M, Jackel A, Uhl K, Waldmann V, Naher H. S100-Beta, melanoma-inhibiting activity, and lactate dehydrogenase discriminate progressive from nonprogressive American Joint Committee on Cancer stage IV melanoma. *J.Clin.Oncol.* 1999; **17**: 1891–6.
140. Schlagenhauff B, Stroebel W, Ellwanger U, Meier F, Zimmermann C, Breuninger H, Rassner G, Garbe C. Metastatic melanoma of unknown primary origin shows prognostic similarities to regional metastatic melanoma: recommendations for initial staging examinations. *Cancer.* 1997; **80**: 60–5.
141. Tefany FJ, Barnetson RS, Halliday GM, McCarthy SW, McCarthy WH. Immunocytochemical analysis of the cellular infiltrate in primary regressing and non-regressing malignant melanoma. *J.Invest.Dermatol.* 1991; **97**: 197–202.
142. Lowes MA, Bishop GA, Crotty K, Barnetson RS, Halliday GM. T helper 1 cytokine mRNA is increased in spontaneously regressing primary melanomas. *J.Invest.Dermatol.* 1997; **108**: 914–9.
143. Prens SP, Van Der Ploeg APT, Van Akkooi ACJ, Van Montfort CAGM, van Geel AN, De Wilt JHW, Eggermont AMM, Verhoef C. Outcome after therapeutic lymph node dissection in patients with unknown primary melanoma site. *Ann.Surg.Oncol.* 2011; **18**: 3586–92.
144. Eggermont AM, Robert C. New drugs in melanoma: it's a whole new world. *Eur.J.Cancer* 2011; **47**: 2150–7.

145. Sanki A, Scolyer RA, Thompson JF. Surgery for melanoma metastases of the gastrointestinal tract: indications and results. *Eur.J.Surg.Oncol.* 2009; **35**: 313–9.
146. Leo F, Cagini L, Rocmans P, Cappello M, Geel AN, Maggi G, Goldstraw P, Pastorino U. Lung metastases from melanoma: when is surgical treatment warranted? *Br.J.Cancer* 2000; **83**: 569–72.
147. Brand CU, Ellwanger U, Stroebel W, Meier F, Schlagenhauß B, Rassner G, Garbe C. Prolonged survival of 2 years or longer for patients with disseminated melanoma. An analysis of related prognostic factors. *Cancer* 1997; **79**: 2345–53.
148. Davies H, Bignell GR, Cox C, Stephens P, Edkins S, Clegg S, Teague J, Woffendin H, Garnett MJ, Bottomley W, Davis N, Dicks E, Ewing R, Floyd Y, Gray K, Hall S, Hawes R, Hughes J, Kosmidou V, Menzies A, Mould C, Parker A, Stevens C, Watt S, Hooper S, Wilson R, Jayatilake H, Gusterson BA, Cooper C, Shipley J, Hargrave D, Pritchard-Jones K, Maitland N, Chenevix-Trench G, Riggins GJ, Bigner DD, Palmieri G, Cossu A, Flanagan A, Nicholson A, Ho JW, Leung SY, Yuen ST, Weber BL, Seigler HF, Darrow TL, Paterson H, Marais R, Marshall CJ, Wooster R, Stratton MR, Futreal PA. Mutations of the BRAF gene in human cancer. *Nature* 2002; **417**: 949–54.
149. Chapman PB, Hauschild A, Robert C, Haanen JB, Ascierto P, Larkin J, Dummer R, Garbe C, Testori A, Maio M, Hogg D, Lorigan P, Lebbe C, Jouary T, Schadendorf D, Ribas A, O'Day SJ, Sosman JA, Kirkwood JM, Eggermont AM, Dreno B, Nolop K, Li J, Nelson B, Hou J, Lee RJ, Flaherty KT, McArthur AG, Study Group. Improved survival with vemurafenib in melanoma with BRAF V600E mutation. *N.Engl.J.Med.* 2011; **364**: 2507–16.
150. Hauschild A, Grob JJ, Demidov LV, Jouary T, Gutzmer R, Millward M, Rutkowski P, Blank CU, Miller WH, Jr., Kaempgen E, Martin-Algarra S, Karaszewska B, Mauch C, Chiarion-Sileni V, Martin AM, Swann S, Haney P, Mirakhur B, Guckert ME, Goodman V, Chapman PB. Dabrafenib in BRAF-mutated metastatic melanoma: a multicentre, open-label, phase 3 randomised controlled trial. *Lancet.* 2012; **380**: 358–65.
151. Carvajal RD, Antonescu CR, Wolchok JD, Chapman PB, Roman RA, Teitcher J, Panageas KS, Busam KJ, Chmielowski B, Lutzky J, Pavlick AC, Fusco A, Cane L, Takebe N, Vemula S, Bouvier N, Bastian BC, Schwartz GK. KIT as a therapeutic target in metastatic melanoma. *JAMA* 2011; **305**: 2327–34.
152. Guo J, Si L, Kong Y, Flaherty KT, Xu X, Zhu Y, Corless CL, Li L, Li H, Sheng X, Cui C, Chi Z, Li S, Han M, Mao L, Lin X, Du N, Zhang X, Li J, Wang B, Qin S. Phase II, open-label, single-arm trial of imatinib mesylate in patients with metastatic melanoma harboring c-Kit mutation or amplification. *J.Clin.Oncol.* 2011; **29**: 2904–9.
153. Robert C, Thomas L, Bondarenko I, O'Day S, M DJW, Garbe C, Lebbe C, Baurain JF, Testori A, Grob JJ, Davidson N, Richards J, Maio M, Hauschild A, Miller WH, Jr., Gascon P, Lotem M, Harmankaya K, Ibrahim R, Francis S, Chen TT, Humphrey R, Hoos A, Wolchok JD. Ipilimumab plus dacarbazine for previously untreated metastatic melanoma. *N.Engl.J.Med.* 2011; **364**: 2517–26.
154. Hodi FS, O'Day SJ, McDermott DF, Weber RW, Sosman JA, Haanen JB, Gonzalez R, Robert C, Schadendorf D, Hassel JC, Akerley W, van den Eertwegh AJ, Lutzky J, Lorigan P, Vaubel JM,

- Linette GP, Hogg D, Ottensmeier CH, Lebbe C, Peschel C, Quirt I, Clark JI, Wolchok JD, Weber JS, Tian J, Yellin MJ, Nichol GM, Hoos A, Urba WJ. Improved survival with ipilimumab in patients with metastatic melanoma. *N.Engl.J.Med.* 2010; **363**: 711–23.
155. Bedikian AY, DeConti RC, Conry R, Agarwala S, Papadopoulos N, Kim KB, Ernstoff M. Phase 3 study of docosahexaenoic acid–paclitaxel versus dacarbazine in patients with metastatic malignant melanoma. *Ann.Oncol.* 2011; **22**: 787–93.
156. Patel PM, Suci S, Mortier L, Kruit WH, Robert C, Schadendorf D, Trefzer U, Punt CJ, Dummer R, Davidson N, Becker J, Conry R, Thompson JA, Hwu WJ, Engelen K, Agarwala SS, Keilholz U, Eggermont AM, Spatz A, on behalf of the EORTC Melanoma Group. Extended schedule, escalated dose temozolomide versus dacarbazine in stage IV melanoma: Final results of a randomised phase III study (EORTC 18032). *Eur.J.Cancer* 2011; **47**: 1476–83.
157. Weber JS, Amin A, Minor D, Siegel J, Berman D, O'Day SJ. Safety and clinical activity of ipilimumab in melanoma patients with brain metastases: retrospective analysis of data from a phase 2 trial. *Melanoma Res.* 2011; **21**: 530–4.
158. O'Day S, Pavlick A, Loquai C, Lawson D, Gutzmer R, Richards J, Schadendorf D, Thompson JA, Gonzalez R, Trefzer U, Mohr P, Ottensmeier C, Chao D, Zhong B, de Boer CJ, Uhlar C, Marshall D, Gore ME, Lang Z, Hait W, Ho P. A randomised, phase II study of intetumumab, an anti–alpha(v)–integrin mAb, alone and with dacarbazine in stage IV melanoma. *Br.J.Cancer* 2011.
159. Kefford RF, Clingan PR, Brady B, Ballmer A, Morganti A, Hersey P. A randomized, double–blind, placebo–controlled study of high–dose bosentan in patients with stage IV metastatic melanoma receiving first–line dacarbazine chemotherapy. *Mol.Cancer.* 2010; **9**: 69.
160. McDermott DF, Sosman JA, Gonzalez R, Hodi FS, Linette GP, Richards J, Jakub JW, Beeram M, Tarantolo S, Agarwala S, Frenette G, Puzanov I, Cranmer L, Lewis K, Kirkwood J, White JM, Xia C, Patel K, Hersh E. Double–blind randomized phase II study of the combination of sorafenib and dacarbazine in patients with advanced melanoma: a report from the 11715 Study Group. *J.Clin.Oncol.* 2008; **26**: 2178–85.
161. Schadendorf D, Ugurel S, Schuler–Thurner B, Nestle FO, Enk A, Brocker EB, Grabbe S, Rittgen W, Edler L, Sucker A, Zimpfer–Rechner C, Berger T, Kamarashev J, Burg G, Jonuleit H, Tuttonberg A, Becker JC, Keikavoussi P, Kampgen E, Schuler G, DC study group of the DeCOG. Dacarbazine (DTIC) versus vaccination with autologous peptide–pulsed dendritic cells (DC) in first–line treatment of patients with metastatic melanoma: a randomized phase III trial of the DC study group of the DeCOG. *Ann.Oncol.* 2006; **17**: 563–70.
162. Bedikian AY, Millward M, Pehamberger H, Conry R, Gore M, Trefzer U, Pavlick AC, DeConti R, Hersh EM, Hersey P, Kirkwood JM, Haluska FG, Oblimersen Melanoma Study Group. Bcl–2 antisense (oblimersen sodium) plus dacarbazine in patients with advanced melanoma: the Oblimersen Melanoma Study Group. *J.Clin.Oncol.* 2006; **24**: 4738–45.
163. Avril MF, Aamdal S, Grob JJ, Hauschild A, Mohr P, Bonerandi JJ, Weichenthal M, Neuber K, Bieber T, Gilde K, Guillem Porta V, Fra J, Bonnetterre J, Saiag P, Kamanabrou D, Pehamberger H, Sufliarsky J, Gonzalez Larriba JL, Scherrer A, Menu Y. Fotemustine compared with dacarbazine

- in patients with disseminated malignant melanoma: a phase III study. *J.Clin.Oncol.* 2004; **22**: 1118–25.
164. Young AM, Marsden J, Goodman A, Burton A, Dunn JA. Prospective randomized comparison of dacarbazine (DTIC) versus DTIC plus interferon- α (IFN- α) in metastatic melanoma. *Clin.Oncol.(R.Coll.Radiol)* 2001; **13**: 458–65.
165. Middleton MR, Grob JJ, Aaronson N, Fierlbeck G, Tilgen W, Seiter S, Gore M, Aamdal S, Cebon J, Coates A, Dreno B, Henz M, Schadendorf D, Kapp A, Weiss J, Fraass U, Statkevich P, Muller M, Thatcher N. Randomized phase III study of temozolomide versus dacarbazine in the treatment of patients with advanced metastatic malignant melanoma. *J.Clin.Oncol.* 2000; **18**: 158–66.
166. Falkson CI, Falkson G, Falkson HC. Improved results with the addition of interferon alfa-2b to dacarbazine in the treatment of patients with metastatic malignant melanoma. *J.Clin.Oncol.* 1991; **9**: 1403–8.
167. Falkson CI, Ibrahim J, Kirkwood JM, Coates AS, Atkins MB, Blum RH. Phase III trial of dacarbazine versus dacarbazine with interferon alpha-2b versus dacarbazine with tamoxifen versus dacarbazine with interferon alpha-2b and tamoxifen in patients with metastatic malignant melanoma: an Eastern Cooperative Oncology Group study. *J.Clin.Oncol.* 1998; **16**: 1743–51.
168. Ringborg U, Rudenstam CM, Hansson J, Hafstrom L, Stenstam B, Strander H. Dacarbazine versus dacarbazine-vindesine in disseminated malignant melanoma: a randomized phase II study. *Med.Oncol.Tumor Pharmacother.* 1989; **6**: 285–9.
169. Thomson DB, Adena M, McLeod GR, Hersey P, Gill PG, Coates AS, Olver IN, Kefford RF, Lowenthal RM, Beadle GF. Interferon- α 2a does not improve response or survival when combined with dacarbazine in metastatic malignant melanoma: results of a multi-institutional Australian randomized trial. *Melanoma Res.* 1993; **3**: 133–8.
170. Chauvergne J, Bui NB, Cappelaere P, Gary-Bobo J, Guerrin J, Armand JP, Durand M. Chemotherapy in advanced malignant melanoma. Results of a controlled trial comparing a combination of dacarbazine (DTIC) and detorubicin with dacarbazine alone. *Sem.Hop.* 1982; **58**: 2697–701.
171. Eigentler TK, Caroli UM, Radny P, Garbe C. Palliative therapy of disseminated malignant melanoma: a systematic review of 41 randomised clinical trials. *Lancet Oncol.* 2003; **4**: 748–59.
172. Chiarion Sileni V, Nortilli R, Aversa SM, Paccagnella A, Medici M, Corti L, Favaretto AG, Cetto GL, Monfardini S. Phase II randomized study of dacarbazine, carmustine, cisplatin and tamoxifen versus dacarbazine alone in advanced melanoma patients. *Melanoma Res.* 2001; **11**: 189–96.
173. Chapman PB, Einhorn LH, Meyers ML, Saxman S, Destro AN, Panageas KS, Begg CB, Agarwala SS, Schuchter LM, Ernstoff MS, Houghton AN, Kirkwood JM. Phase III multicenter randomized trial of the Dartmouth regimen versus dacarbazine in patients with metastatic melanoma. *J.Clin.Oncol.* 1999; **17**: 2745–51.

174. Luikart SD, Kennealey GT, Kirkwood JM. Randomized phase III trial of vinblastine, bleomycin, and cis-dichlorodiammine-platinum versus dacarbazine in malignant melanoma. *J.Clin.Oncol.* 1984; **2**: 164–8.
175. Carter RD, Kremenz ET, Hill GJ, Metter GE, Fletcher WS, Golomb FM, Grage TB, Minton JP, Sparks FC. DTIC (nsc-45388) and combination therapy for melanoma. I. Studies with DTIC, BCNU (NSC-409962), CCNU (NSC-79037), vincristine (NSC-67574), and hydroxyurea (NSC-32065). *Cancer Treat.Rep.* 1976; **60**: 601–9.
176. Moon JH, Gailani S, Cooper MR, Hayes DM, Rege VB, Blom J, Falkson G, Maurice P, Brunner K, Glidewell O, Holland JF. Comparison of the combination of 1,3-bis(2-chloroethyl)-1-nitrosourea (BCNU) and vincristine with two dose schedules of 5-(3,3-dimethyl-1-triazino)imidazole 4-carboxamide (DTIC) in the treatment of disseminated malignant melanoma. *Cancer* 1975; **35**: 368–71.
177. Verma S, Petrella T, Hamm C, Bak K, Charette M, and the Melanoma Disease Site Group. Biochemotherapy for the Treatment of Metastatic Malignant Melanoma: A Clinical Practice Guideline . *Cancer Care Ontario* 2007; **Evidence-Based Series No.:** 8–3, Section 1, April 2007.
178. Bender CM, Yasko JM, Kirkwood JM, Ryan C, Dunbar-Jacob J, Zullo T. Cognitive function and quality of life in interferon therapy for melanoma. *Clin.Nurs.Res.* 2000; **9**: 352–63.
179. Trask PC, Paterson AG, Esper P, Pau J, Redman B. Longitudinal course of depression, fatigue, and quality of life in patients with high risk melanoma receiving adjuvant interferon. *Psychooncology* 2004; **13**: 526–36.
180. Rataj D, Jankowiak B, Krajewska-Kulak E, Damme-Ostapowicz K, Nowecki ZI, Rutkowski P, Niczyporuk W. Quality-of-life evaluation in an interferon therapy after radical surgery in cutaneous melanoma patients. *Cancer Nurs.* 2005; **28**: 172–8.
181. Dixon S, Walters SJ, Turner L, Hancock BW. Quality of life and cost-effectiveness of interferon-alpha in malignant melanoma: results from randomised trial. *Br.J.Cancer* 2006; **94**: 492–8.
182. Bottomley A, Coens C, Suci S, Santinami M, Kruit W, Testori A, Marsden J, Punt C, Sales F, Gore M, MacKie R, Kusic Z, Dummer R, Patel P, Schadendorf D, Spatz A, Keilholz U, Eggermont A. Adjuvant therapy with pegylated interferon alfa-2b versus observation in resected stage III melanoma: a phase III randomized controlled trial of health-related quality of life and symptoms by the European Organisation for Research and Treatment of Cancer Melanoma Group. *J.Clin.Oncol.* 2009; **27**: 2916–23.
183. Cohen L, Parker PA, Sterner J, De Moor C. Quality of life in patients with malignant melanoma participating in a phase I trial of an autologous tumour-derived vaccine. *Melanoma Res.* 2002; **12**: 505–11.
184. Cashin RP, Lui P, Machado M, Hemels ME, Corey-Lisle PK, Einarson TR. Advanced cutaneous malignant melanoma: a systematic review of economic and quality-of-life studies. *Value Health.* 2008; **11**: 259–71.

185. Kiebert GM, Jonas DL, Middleton MR. Health-related quality of life in patients with advanced metastatic melanoma: results of a randomized phase III study comparing temozolomide with dacarbazine. *Cancer Invest.* 2003; **21**: 821–9.
186. Sigurdardottir V, Bolund C, Sullivan M. Quality of life evaluation by the EORTC questionnaire technique in patients with generalized malignant melanoma on chemotherapy. *Acta Oncol.* 1996; **35**: 149–58.
187. Hofmann MA, Hauschild A, Mohr P, Garbe C, Weichenthal M, Trefzer U, Drecoll U, Tilgen W, Schadendorf D, Kaatz M, Ulrich J. Prospective evaluation of supportive care with or without CVD chemotherapy as a second-line treatment in advanced melanoma by patient's choice: a multicentre Dermatologic Cooperative Oncology Group trial. *Melanoma Res.* 2011; **21**: 516–23.
188. Robinson DW, Jr., Cormier JN, Zhao N, Uhlar CM, Revicki DA, Cella D. Health-related quality of life among patients with metastatic melanoma: results from an international phase 2 multicenter study. *Melanoma Res.* 2011.
189. Ziefle S, Egberts F, Heinze S, Volkenandt M, Schmid-Wendtner M, Tilgen W, Linse R, Boettjer J, Vogt T, Spieth K, Eigentler T, Brockmeyer NH, Heinz A, Hauschild A, Schaefer M. Health-related quality of life before and during adjuvant interferon-alpha treatment for patients with malignant melanoma (DeCOG-trial). *J.Immunother.* 2011; **34**: 403–8.
190. Brandberg Y, Aamdal S, Bastholt L, Hernberg M, Stierner U, der Maase H, Hansson J. Health-related quality of life in patients with high-risk melanoma randomised in the Nordic phase 3 trial with adjuvant intermediate-dose interferon alfa-2b. *Eur.J.Cancer* 2011.
191. Garbe C, Radny P, Linse R, Dummer R, Gutzmer R, Ulrich J, Stadler R, Weichenthal M, Eigentler T, Ellwanger U, Hauschild A. Adjuvant low-dose interferon {alpha}2a with or without dacarbazine compared with surgery alone: a prospective-randomized phase III DeCOG trial in melanoma patients with regional lymph node metastasis. *Ann.Oncol.* 2008; **19**: 1195–201.
192. Sause WT, Cooper JS, Rush S, Ago CT, Cosmatos D, Coughlin CT, JanJan N, Lipsett J. Fraction size in external beam radiation therapy in the treatment of melanoma. *International journal of radiation oncology, biology, physics* 1991; **20**: 429–32.
193. Herbert SH, Solin LJ, Rate WR, Schultz DJ, Hanks GE. The effect of palliative radiation therapy on epidural compression due to metastatic malignant melanoma. *Cancer* 1991; **67**: 2472–6.
194. Richtig E, Ludwig R, Kerl H, Smolle J. Organ- and treatment-specific local response rates to systemic and local treatment modalities in stage IV melanoma. *Br.J.Dermatol.* 2005; **153**: 925–31.
195. Engin K, Tupchong L, Waterman FM, Moylan DJ, Nerlinger RE, Leeper DB. Hyperthermia and radiation in advanced malignant melanoma. *International journal of radiation oncology, biology, physics* 1993; **25**: 87–94.
196. Pyrhonen SO, Kajanti MJ. The use of large fractions in radiotherapy for malignant melanoma. *Radiother.Oncol.* 1992; **24**: 195–7.

197. Rounsaville MC, Cantril ST, Fontanesi J, Vaeth JM, Green JP. Radiotherapy in the management of cutaneous melanoma: effect of time, dose, and fractionation. *Front.Radiat.Ther.Oncol.* 1988; **22**: 62–78.
198. Konefal JB, Emami B, Pilepich MV. Malignant melanoma: analysis of dose fractionation in radiation therapy. *Radiology* 1987; **164**: 607–10.
199. Katz HR. The results of different fractionation schemes in the palliative irradiation of metastatic melanoma. *International journal of radiation oncology, biology, physics* 1981; **7**: 907–11.
200. Lobo PA, Liebner EJ, Chao JJ, Kanji AM. Radiotherapy in the management of malignant melanoma. *International journal of radiation oncology, biology, physics* 1981; **7**: 21–6.
201. Strauss A, Dritschilo A, Nathanson L, Piro AJ. Radiation therapy of malignant melanomas: an evaluation of clinically used fractionation schemes. *Cancer* 1981; **47**: 1262–6.
202. Rate WR, Solin LJ, Turrisi AT. Palliative radiotherapy for metastatic malignant melanoma: brain metastases, bone metastases, and spinal cord compression. *International journal of radiation oncology, biology, physics* 1988; **15**: 859–64.
203. Doss LL, Memula N. The radioresponsiveness of melanoma. *International journal of radiation oncology, biology, physics* 1982; **8**: 1131–4.
204. Kirova YM, Chen J, Rabarijaona LI, Piedbois Y, Le Bourgeois JP. Radiotherapy as palliative treatment for metastatic melanoma. *Melanoma Res.* 1999; **9**: 611–3.
205. Konefal JB, Emami B, Pilepich MV. Analysis of dose fractionation in the palliation of metastases from malignant melanoma. *Cancer* 1988; **61**: 243–6.
206. Caralt M, Marti J, Cortes J, Fondevila C, Bilbao I, Fuster J, Garcia–Valdecasas JC, Sapisochin G, Balsells J, Charco R. Outcome of patients following hepatic resection for metastatic cutaneous and ocular melanoma. *J.Hepatobiliary.Pancreat.Sci.* 2010.
207. Frenkel S, Nir I, Hendler K, Lotem M, Eid A, Jurim O, Pe'er J. Long–term survival of uveal melanoma patients after surgery for liver metastases. *Br.J.Ophthalmol.* 2009; **93**: 1042–6.
208. Mariani P, Piperno–Neumann S, Servois V, Berry MG, Dorval T, Plancher C, Couturier J, Levy–Gabriel C, Lumbroso–Le Rouic L, Desjardins L, Salmon RJ. Surgical management of liver metastases from uveal melanoma: 16 years' experience at the Institut Curie. *Eur.J.Surg.Oncol.* 2009; **35**: 1192–7.
209. Woon WW, Haghighi KS, Zuckerman RS, Morris DL. Liver resection and cryotherapy for metastatic melanoma. *Int.Surg.* 2008; **93**: 274–7.
210. Herman P, Machado MA, Montagnini AL, D'Albuquerque LA, Saad WA, Machado MC. Selected patients with metastatic melanoma may benefit from liver resection. *World.J.Surg.* 2007; **31**: 171–4.

211. Pawlik TM, Zorzi D, Abdalla EK, Clary BM, Gershenwald JE, Ross MI, Aloia TA, Curley SA, Camacho LH, Capussotti L, Elias D, Vauthey JN. Hepatic resection for metastatic melanoma: distinct patterns of recurrence and prognosis for ocular versus cutaneous disease. *Ann.Surg.Oncol.* 2006; **13**: 712–20.
212. Rose DM, Essner R, Hughes TM, Tang PC, Bilchik A, Wanek LA, Thompson JF, Morton DL. Surgical resection for metastatic melanoma to the liver: the John Wayne Cancer Institute and Sydney Melanoma Unit experience. *Arch.Surg.* 2001; **136**: 950–5.
213. Salmon RJ, Levy C, Plancher C, Dorval T, Desjardins L, Leyvraz S, Pouillart P, Schlienger P, Servois V, Asselain B. Treatment of liver metastases from uveal melanoma by combined surgery–chemotherapy. *Eur.J.Surg.Oncol.* 1998; **24**: 127–30.
214. Ahrar J, Gupta S, Ensor J, Ahrar K, Madoff DC, Wallace MJ, Murthy R, Tam A, Hwu P, Bedikian AY. Response, survival, and prognostic factors after hepatic arterial chemoembolization in patients with liver metastases from cutaneous melanoma. *Cancer Invest.* 2011; **29**: 49–55.
215. Huppert PE, Fierlbeck G, Pereira P, Schanz S, Duda SH, Wietholtz H, Rozeik C, Claussen CD. Transarterial chemoembolization of liver metastases in patients with uveal melanoma. *Eur.J.Radiol.* 2010; **74**: e38–e44.
216. Schuster R, Lindner M, Wacker F, Krossin M, Bechrakis N, Foerster MH, Thiel E, Keilholz U, Schmittel A. Transarterial chemoembolization of liver metastases from uveal melanoma after failure of systemic therapy: toxicity and outcome. *Melanoma Res.* 2010; **20**: 191–6.
217. Fiorentini G, Aliberti C, Del Conte A, Tilli M, Rossi S, Ballardini P, Turrisi G, Benea G. Intra-arterial hepatic chemoembolization (TACE) of liver metastases from ocular melanoma with slow-release irinotecan–eluting beads. Early results of a phase II clinical study. *In Vivo* 2009; **23**: 131–7.
218. Kennedy AS, Nutting C, Jakobs T, Cianni R, Notarianni E, Ofer A, Beny A, Dezarn WA. A first report of radioembolization for hepatic metastases from ocular melanoma. *Cancer Invest.* 2009; **27**: 682–90.
219. Melichar B, Voboril Z, Lojik M, Krajina A. Liver metastases from uveal melanoma: clinical experience of hepatic arterial infusion of cisplatin, vinblastine and dacarbazine. *Hepatogastroenterology* 2009; **56**: 1157–62.
220. Yamamoto A, Chervoneva I, Sullivan KL, Eschelmann DJ, Gonsalves CF, Mastrangelo MJ, Berd D, Shields JA, Shields CL, Terai M, Sato T. High-dose immunoembolization: survival benefit in patients with hepatic metastases from uveal melanoma. *Radiology* 2009; **252**: 290–8.
221. Rizell M, Mattson J, Cahlin C, Hafstrom L, Lindner P, Olausson M. Isolated hepatic perfusion for liver metastases of malignant melanoma. *Melanoma Res.* 2008; **18**: 120–6.
222. Sharma KV, Gould JE, Harbour JW, Linette GP, Pilgram TK, Dayani PN, Brown DB. Hepatic arterial chemoembolization for management of metastatic melanoma. *AJR Am.J.Roentgenol.* 2008; **190**: 99–104.

223. Siegel R, Hauschild A, Kettelhack C, Kahler KC, Bembenek A, Schlag PM. Hepatic arterial Fotemustine chemotherapy in patients with liver metastases from cutaneous melanoma is as effective as in ocular melanoma. *Eur.J.Surg.Oncol.* 2007; **33**: 627–32.
224. Peters S, Voelter V, Zografos L, Pampallona S, Popescu R, Gillet M, Bosshard W, Fiorentini G, Lotem M, Weitzen R, Keilholz U, Humblet Y, Piperno-Neumann S, Stupp R, Leyvraz S. Intra-arterial hepatic fotemustine for the treatment of liver metastases from uveal melanoma: experience in 101 patients. *Ann.Oncol.* 2006; **17**: 578–83.
225. Vogl T, Eichler K, Zangos S, Herzog C, Hammerstingl R, Balzer J, Gholami A. Preliminary experience with transarterial chemoembolization (TACE) in liver metastases of uveal malignant melanoma: local tumor control and survival. *J.Cancer Res.Clin.Oncol.* 2007; **133**: 177–84.
226. Patel K, Sullivan K, Berd D, Mastrangelo MJ, Shields CL, Shields JA, Sato T. Chemoembolization of the hepatic artery with BCNU for metastatic uveal melanoma: results of a phase II study. *Melanoma Res.* 2005; **15**: 297–304.
227. Alexander HR, Jr., Libutti SK, Pingpank JF, Steinberg SM, Bartlett DL, Helsabeck C, Beresneva T. Hyperthermic isolated hepatic perfusion using melphalan for patients with ocular melanoma metastatic to liver. *Clin.Cancer Res.* 2003; **9**: 6343–9.
228. Alexander HR, Jr., Libutti SK, Pingpank JF, Steinberg SM, Bartlett DL, Helsabeck C, Beresneva T. Hyperthermic isolated hepatic perfusion using melphalan for patients with ocular melanoma metastatic to liver. *Clin.Cancer Res.* 2003; **9**: 6343–9.
229. Khayat D, Cour V, Bizzari JP, Aigner K, Borel C, Cohen-Alloro G, Weil M, Auclerc G, Buthiau D, Bousquet JC. Fotemustine (S 10036) in the intra-arterial treatment of liver metastasis from malignant melanoma. A phase II Study. *Am.J.Clin.Oncol.* 1991; **14**: 400–4.
230. Storm FK, Kaiser LR, Goodnight JE, Harrison WH, Elliott RS, Gomes AS, Morton DL. Thermochemotherapy for melanoma metastases in liver. *Cancer* 1982; **49**: 1243–8.
231. Agarwala SS, Panikkar R, Kirkwood JM. Phase I/II randomized trial of intrahepatic arterial infusion chemotherapy with cisplatin and chemoembolization with cisplatin and polyvinyl sponge in patients with ocular melanoma metastatic to the liver. *Melanoma Res.* 2004; **14**: 217–22.
232. Becker JC, Terheyden P, Kampgen E, Wagner S, Neumann C, Schadendorf D, Steinmann A, Wittenberg G, Lieb W, Brocker EB. Treatment of disseminated ocular melanoma with sequential fotemustine, interferon alpha, and interleukin 2. *Br.J.Cancer* 2002; **87**: 840–5.
233. Mornex F, Thomas L, Mohr P, Hauschild A, Delaunay MM, Lesimple T, Tilgen W, Bui BN, Guillot B, Ulrich J, Bourdin S, Mousseau M, Cupissol D, Bonnetterre ME, de Gislain C, Bensadoun RJ, Clavel M. A prospective randomized multicentre phase III trial of fotemustine plus whole brain irradiation versus fotemustine alone in cerebral metastases of malignant melanoma. *Melanoma Res.* 2003; **13**: 97–103.
234. Eigentler TK, Figl A, Krex D, Mohr P, Mauch C, Rass K, Bostroem A, Heese O, Koelbl O, Garbe C, Schadendorf D, on behalf of the Dermatologic Cooperative Oncology Group and the National Interdisciplinary Working Group on Melanoma. Number of metastases, serum lactate

- dehydrogenase level, and type of treatment are prognostic factors in patients with brain metastases of malignant melanoma. *Cancer* 2010.
235. Raizer JJ, Hwu WJ, Panageas KS, Wilton A, Baldwin DE, Bailey E, von Althann C, Lamb LA, Alvarado G, Bilsky MH, Gutin PH. Brain and leptomeningeal metastases from cutaneous melanoma: survival outcomes based on clinical features. *Neuro Oncol.* 2008; **10**: 199–207.
236. Fife KM, Colman MH, Stevens GN, Firth IC, Moon D, Shannon KF, Harman R, Petersen–Schaefer K, Zacest AC, Besser M, Milton GW, McCarthy WH, Thompson JF. Determinants of outcome in melanoma patients with cerebral metastases. *J.Clin.Oncol.* 2004; **22**: 1293–300.
237. Wronski M, Arbit E. Surgical treatment of brain metastases from melanoma: a retrospective study of 91 patients. *J.Neurosurg.* 2000; **93**: 9–18.
238. Amaravadi RK, Schuchter LM, McDermott DF, Kramer A, Giles L, Gramlich K, Carberry M, Troxel AB, Letrero R, Nathanson KL, Atkins MB, O'Dwyer PJ, Flaherty KT. Phase II Trial of Temozolomide and Sorafenib in Advanced Melanoma Patients with or without Brain Metastases. *Clin.Cancer Res.* 2009; **15**: 7711–8.
239. Vestermark LW, Larsen S, Lindelov B, Bastholt L. A phase II study of thalidomide in patients with brain metastases from malignant melanoma. *Acta Oncol.* 2008; **47**: 1526–30.
240. Larkin JM, Hughes SA, Beirne DA, Patel PM, Gibbens IM, Bate SC, Thomas K, Eisen TG, Gore ME. A phase I/II study of lomustine and temozolomide in patients with cerebral metastases from malignant melanoma. *Br.J.Cancer* 2007; **96**: 44–8.
241. Schadendorf D, Hauschild A, Ugurel S, Thielke A, Egberts F, Kreissig M, Linse R, Trefzer U, Vogt T, Tilgen W, Mohr P, Garbe C. Dose-intensified bi-weekly temozolomide in patients with asymptomatic brain metastases from malignant melanoma: a phase II DeCOG/ADO study. *Ann.Oncol.* 2006; **17**: 1592–7.
242. Hwu WJ, Lis E, Menell JH, Panageas KS, Lamb LA, Merrell J, Williams LJ, Krown SE, Chapman PB, Livingston PO, Wolchok JD, Houghton AN. Temozolomide plus thalidomide in patients with brain metastases from melanoma: a phase II study. *Cancer* 2005; **103**: 2590–7.
243. Bafaloukos D, Tsoutsos D, Fountzilias G, Linardou H, Christodoulou C, Kalofonos HP, Briassoulis E, Panagiotou P, Hatzichristou H, Gogas H. The effect of temozolomide-based chemotherapy in patients with cerebral metastases from melanoma. *Melanoma Res.* 2004; **14**: 289–94.
244. Chang J, Atkinson H, A'Hern R, Lorentzos A, Gore ME. A phase II study of the sequential administration of dacarbazine and fotemustine in the treatment of cerebral metastases from malignant melanoma. *Eur.J.Cancer* 1994; **30A**: 2093–5.
245. Jacquillat C, Khayat D, Banzet P, Weil M, Avril MF, Fumoleau P, Namer M, Bonnetterre J, Kerbrat P, Bonerandi JJ. Chemotherapy by fotemustine in cerebral metastases of disseminated malignant melanoma. *Cancer Chemother.Pharmacol.* 1990; **25**: 263–6.

246. Agarwala SS, Kirkwood JM, Gore M, Dreno B, Thatcher N, Czarnetski B, Atkins M, Buzaid A, Skarlos D, Rankin EM. Temozolomide for the treatment of brain metastases associated with metastatic melanoma: a phase II study. *J.Clin.Oncol.* 2004; **22**: 2101–7.
247. Leiter U, Buettner PG, Eigentler TK, Bröcker EB, Voit C, Gollnick H, Marsch W, Wollina U, Meier F, Garbe C. Hazard rates for recurrent and secondary cutaneous melanoma: An analysis of 33,384 patients in the German Central Malignant Melanoma Registry. *J.Am.Acad.Dermatol.* 2011.
248. Hohnheiser AM, Gefeller O, Gohl J, Schuler G, Hohenberger W, Merkel S. Malignant Melanoma of the Skin: Long-term Follow-up and Time to First Recurrence. *World J.Surg.* 2010.
249. Rueth NM, Groth SS, Tuttle TM, Virnig BA, Al Refaie WB, Habermann EB. Conditional survival after surgical treatment of melanoma: an analysis of the Surveillance, Epidemiology, and End Results database. *Ann.Surg.Oncol.* 2010; **17**: 1662–8.
250. Poo-Hwu WJ, Ariyan S, Lamb L, Papac R, Zelterman D, Hu GL, Brown J, Fischer D, Bolognia J, Buzaid AC. Follow-up recommendations for patients with American Joint Committee on Cancer Stages I–III malignant melanoma. *Cancer* 1999; **86**: 2252–8.
251. Dicker TJ, Kavanagh GM, Herd RM, Ahmad T, McLaren KM, Chetty U, Hunter JA. A rational approach to melanoma follow-up in patients with primary cutaneous melanoma. Scottish Melanoma Group. *Br.J.Dermatol.* 1999; **140**: 249–54.
252. Hengge UR, Wallerand A, Stutzki A, Kockel N. Cost-effectiveness of reduced follow-up in malignant melanoma. *J.Dtsch.Dermatol.Ges.* 2007; **5**: 898–907.
253. Leiter U, Marghoob AA, Lasithiotakis K, Eigentler TK, Meier F, Meisner C, Garbe C. Costs of the detection of metastases and follow-up examinations in cutaneous melanoma. *Melanoma Res.* 2009; **19**: 50–7.
254. Basseres N, Grob JJ, Richard MA, Thirion X, Zarour H, Noe C, Collet-Vilette AM, Lota I, Bonerandi JJ. Cost-effectiveness of surveillance of stage I melanoma. A retrospective appraisal based on a 10-year experience in a dermatology department in France. *Dermatology* 1995; **191**: 199–203.
255. Voit C, Mayer T, Kron M, Schoengen A, Sterry W, Weber L, Proebstle TM. Efficacy of ultrasound B-scan compared with physical examination in follow-up of melanoma patients. *Cancer* 2001; **91**: 2409–16.
256. Aukema TS, Olmos RA, Korse CM, Kroon BB, Wouters MW, Vogel WV, Bonfrer JM, Nieweg OE. Utility of FDG PET/CT and brain MRI in melanoma patients with increased serum S-100B level during follow-up. *Ann.Surg.Oncol.* 2010; **17**: 1657–61.
257. Brown RE, Stromberg AJ, Hagendoorn LJ, Hulsewede DY, Ross MI, Noyes RD, Goydos JS, Urist MM, Edwards MJ, Scoggins CR, McMasters KM, Martin RC. Surveillance after surgical treatment of melanoma: futility of routine chest radiography. *Surgery* 2010; **148**: 711–6.
258. Morton RL, Craig JC, Thompson JF. The role of surveillance chest X-rays in the follow-up of high-risk melanoma patients. *Ann.Surg.Oncol.* 2009; **16**: 571–7.

259. Rinne D, Baum RP, Hor G, Kaufmann R. Primary staging and follow-up of high risk melanoma patients with whole-body 18F-fluorodeoxyglucose positron emission tomography: results of a prospective study of 100 patients. *Cancer* 1998; **82**: 1664–71.
260. Kaufmann PM, Crone-Munzebrock W. Tumor follow-up using sonography and computed tomography in the abdominal region of patients with malignant melanoma]. *Aktuelle Radiol.* 1992; **2**: 81–5.
261. Hausmann D, Jochum S, Utikal J, Hoffmann RC, Zechmann C, Neff KW, Goerdts S, Schoenberg SO, Dinter DJ. Comparison of the diagnostic accuracy of whole-body MRI and whole-body CT in stage III/IV malignant melanoma. *JDDG – Journal of the German Society of Dermatology* 2011; **9**: 212–22.
262. DeRose ER, Pleet A, Wang W, Seery VJ, Lee MY, Renzi S, Sullivan RJ, Atkins MB. Utility of 3-year torso computed tomography and head imaging in asymptomatic patients with high-risk melanoma. *Melanoma Res.* 2011; **21**: 364–9.
263. Romano E, Scordo M, Dusza SW, Coit DG, Chapman PB. Site and timing of first relapse in stage III melanoma patients: implications for follow-up guidelines. *J.Clin.Oncol.* 2010; **28**: 3042–7.
264. Strobel K, Dummer R, Husarik DB, Perez Lago M, Hany TF, Steinert HC. High-risk melanoma: accuracy of FDG PET/CT with added CT morphologic information for detection of metastases. *Radiology* 2007; **244**: 566–74.
265. Weiger WA, Smith M, Boon H, Richardson MA, Kaptchuk TJ, Eisenberg DM. Advising patients who seek complementary and alternative medical therapies for cancer. *Ann.Intern.Med.* 2002; **137**: 889–903.
266. Mehnert A, Petersen C, Koch U. Empfehlungen zur Psychoonkologischen Versorgung im Akutkrankenhaus. *Zeitschrift für Medizinische Psychologie* 2003; **12**: 77–84.
267. Feyer P, Kleeberg UR, Steingraber M, Gunther W, Behrens M. Frequency of side effects in outpatient cancer care and their influence on patient satisfaction—a prospective survey using the PASQOC questionnaire. *Support.Care Cancer.* 2008; **16**: 567–75.
268. Bastiaannet E, Beukema JC, Hoekstra HJ. Radiation therapy following lymph node dissection in melanoma patients: treatment, outcome and complications. *Cancer Treat.Rev.* 2005; **31**: 18–26.
269. Carmeli E, Bartoletti R. Retrospective trial of complete decongestive physical therapy for lower extremity secondary lymphedema in melanoma patients. *Support.Care Cancer.* 2011; **19**: 141–7.
270. Aapro MS, Link H. September 2007 update on EORTC guidelines and anemia management with erythropoiesis-stimulating agents. *Oncologist.* 2008; **13 Suppl 3:33–6.**: 33–6.
271. Aapro MS, Birgegard G, Bokemeyer C, Cornes P, Foubert J, Gascon P, Glaspy J, Hellstrom-Lindberg E, Link H, Ludwig H, Osterborg A, Repetto L, Soubeyran P. Erythropoietins should be used according to guidelines. *Lancet Oncol.* 2008; **9**: 412–3.

272. Bokemeyer C, Aapro MS, Courdi A, Foubert J, Link H, Osterborg A, Repetto L, Soubeyran P. EORTC guidelines for the use of erythropoietic proteins in anaemic patients with cancer: 2006 update. *Eur.J.Cancer.* 2007; **43**: 258–70.
273. Rizzo JD, Brouwers M, Hurley P, Seidenfeld J, Arcasoy MO, Spivak JL, Bennett CL, Bohlius J, Evanchuk D, Goode MJ, Jakubowski AA, Regan DH, Somerfield MR. American Society of Clinical Oncology/American Society of Hematology clinical practice guideline update on the use of epoetin and darbepoetin in adult patients with cancer. *J.Clin.Oncol.* 2010;**28**: 4996–5010.
274. Aapro MS, Bohlius J, Cameron DA, Dal Lago L, Donnelly JP, Kearney N, Lyman GH, Pettengell R, Tjan-Heijnen VC, Walewski J, Weber DC, Zielinski C. 2010 update of EORTC guidelines for the use of granulocyte–colony stimulating factor to reduce the incidence of chemotherapy–induced febrile neutropenia in adult patients with lymphoproliferative disorders and solid tumours. *Eur.J.Cancer.* 2011; **47**: 8–32.
275. Crawford J, Allen J, Armitage J, Blayney DW, Cataland SR, Heaney ML, Htoy S, Hudock S, Kloth DD, Kuter DJ, Lyman GH, McMahon B, Steensma DP, Vadhan–Raj S, Westervelt P, Westmoreland M. Myeloid growth factors. *J.Natl.Compr.Canc.Netw.* 2011; **9**: 914–32.
276. Smith TJ, Khatcheressian J, Lyman GH, Ozer H, Armitage JO, Balducci L, Bennett CL, Cantor SB, Crawford J, Cross SJ, Demetri G, Desch CE, Pizzo PA, Schiffer CA, Schwartzberg L, Somerfield MR, Somlo G, Wade JC, Wade JL, Winn RJ, Wozniak AJ, Wolff AC. 2006 update of recommendations for the use of white blood cell growth factors: an evidence–based clinical practice guideline. *J.Clin.Oncol.* 2006; **24**: 3187–205.
277. Temel JS, Greer JA, Muzikansky A, Gallagher ER, Admane S, Jackson VA, Dahlin CM, Blinderman CD, Jacobsen J, Pirl WF, Billings JA, Lynch TJ. Early palliative care for patients with metastatic non–small–cell lung cancer. *N.Engl.J.Med.* 2010;**363**: 733–42.