Leitlinienprogramm Onkologie

# Konsultationsfassung

# S3-Leitlinie Aktinische Keratose und Plattenepithelkarzinom der Haut

Langversion 0.1 – Dezember 2018
AWMF-Registernummer: 032/022OL

**Leitlinie** (Langversion)

**Bitte senden Sie Kommentare, Hinweise und Verbesserungsvorschläge zu dieser Leitlinie unter Verwendung des Kommentierungsbogens bis zum 05.02.2019 an:**
**info@hautkrebs-leitlinien.de**
**oder per Fax an: 030 322932966**

DKG Krebsgesellschaft · Deutsche Krebshilfe Helfen. Forschen. Informieren. · AWMF

# Inhaltsverzeichnis


1. Informationen zu dieser Leitlinie ..... 7

1.1. Herausgeber ..... 7

1.2. Federführende Fachgesellschaft(en) ..... 7

1.3. Finanzierung der Leitlinie ..... 7

1.4. Kontakt ..... 7

1.5. Zitierweise ..... 7

1.6. Besonderer Hinweis ..... 8

1.7. Ziele des Leitlinienprogramms Onkologie ..... 8

1.8. Weitere Dokumente zu dieser Leitlinie ..... 9

1.9. Zusammensetzung der Leitliniengruppe ..... 10

1.9.1. Koordination und Redaktion ..... 10

1.9.2. Beteiligte Fachgesellschaften und Organisationen ..... 10

1.9.3. Patientenbeteiligung ..... 14

1.9.4. Methodische Begleitung ..... 14

1.10. Verwendete Abkürzungen ..... 15

2. Einführung ..... 18

2.1. Geltungsbereich und Zweck ..... 18

2.1.1. Zielsetzung und Fragestellung ..... 18

2.1.2. Adressaten ..... 20

2.1.3. Gültigkeitsdauer und Aktualisierungsverfahren ..... 20

2.2. Grundlagen der Methodik ..... 21

2.2.1. Schema der Evidenzgraduierung nach Oxford (Version 2011) ..... 21

2.2.2. Schema der Empfehlungsgraduierung ..... 23

2.2.3. Statements ..... 23

2.2.4. Expertenkonsens (EK) ..... 24

2.2.5. Unabhängigkeit und Darlegung möglicher Interessenkonflikte ..... 24

3. Aktinische Keratose und Plattenepithelkarzinom der Haut ..... 25

3.1. Epidemiologie und Ätiologie ..... 25

3.1.1. Epidemiologie aktinischer Keratosen ..... 25

3.1.2. Epidemiologie des Plattenepithelkarzinoms ..... 25


Konsultationsfassung

3.1.2.1.Inzidenz ... 25
3.1.2.2.Mortalität ... 29
3.1.2.3.Ätiologie und Pathogenese ... 29
3.1.2.4.Risikofaktor Immunsuppression ... 30
3.1.3. Welche prognostischen Faktoren sind bei der AK für den Übergang in ein PEK von Bedeutung? ... 31
3.1.4. Welche prognostischen Faktoren sind für die Metastasierung beim PEK von Bedeutung? ... 33
3.2. Diagnostik ... 36
3.2.1. Welche Klassifikation, Definition und Nomenklatur soll für die Einteilung der aktinischen Keratose angewendet werden? ... 36
3.2.2. Welche Klassifikation, Definition und Nomenklatur soll für die Einteilung des Plattenepithelkarzinoms angewendet werden? ... 38
3.2.2.1.Definition und Nomenklatur ... 38
3.2.2.2.Klassifikation ... 39
3.2.3. Wie definiert sich die Feldkanzerisierung? ... 46
3.2.4. Welche nicht-invasiven diagnostischen Verfahren sind geeignet, die Diagnose von AK und PEK zu stellen? ... 47
3.2.5. Wann, bei welchen Kriterien und wie soll die Gewinnung der Histologie erfolgen? ... 49
3.2.6. Welche Parameter sollten Bestandteile des histologischen Befundberichtes bei AK und PEK sein? ... 51
3.2.7. Welche Ausbreitungsdiagnostik ist bei Patienten mit PEK in welchem Stadium indiziert? ... 52
3.2.7.1.LK-Sonographie ... 52
3.2.7.2.Röntgen-Thorax ... 53
3.2.7.3.Abdomen-Sonographie ... 53
3.2.7.4.Schnittbilddiagnostik ... 54
3.3. Therapie der AK ... 55
3.3.1. Literaturrecherche und Studienselektion ... 55
3.3.2. Indikationsstellung und natürlicher Krankheitsverlauf ... 56
3.3.3. Grundlagen der Therapie ... 57
3.3.4. Kombinationstherapien ... 59
3.3.5. Ablative Verfahren ... 60
3.3.5.1.Kryochirurgie ... 60
3.3.5.1.1. Kryochirurgie versus Ablation mit $CO_2$-Laser ... 62
3.3.5.1.2. Kryochirurgie versus 5-Fluorouracil 0,5% mit Salicylsäure 10% Lösung ... 63
3.3.5.1.3. Kryochirurgie versus 5-Fluorouracil 5% Creme ... 64
3.3.5.1.4. Kryochirurgie versus Imiquimod 5% Creme ... 64
3.3.5.1.5. Kryochirurgie versus MAL-PDT in konventioneller Durchführung ... 65
3.3.5.2.Chirurgische Verfahren ... 66
3.3.5.3.Chemische Peelings ... 67
3.3.5.4.Dermabrasio ... 68

Konsultationsfassung

3.3.5.5.Lasertherapie ..... 68
3.3.5.5.1. Ablative Laserverfahren ..... 68
3.3.5.5.4. Nicht-ablative Laserverfahren ..... 71
3.3.6. Topische Arzneimittel-gestützte Verfahren ..... 72
3.3.6.1.Diclofenac ..... 72
3.3.6.1.1. Diclofenac-Natrium 3% in Hyaluronsäure-Gel 2,5% versus Vehikel (immunkompetente Patienten) ..... 75
3.3.6.1.2. Diclofenac-Natrium 3% in Hyaluronsäure-Gel 2,5% versus Vehikel (immunsupprimierte Patienten) ..... 77
3.3.6.1.3. Diclofenac-Natrium 3% in Hyaluronsäure-Gel 2,5% versus Imiquimod 5% Creme 77
3.3.6.1.4. Diclofenac-Natrium 3% in Hyaluronsäure-Gel 2,5% versus 5-Fluorouracil 5% Creme ..... 77
3.3.6.1.5. Diclofenac-Natrium 3% in Hyaluronsäure-Gel 2,5% versus 5-Fluorouracil 0,5% mit Salicylsäure 10% Lösung ..... 78
3.3.6.1.6. Diclofenac-Natrium 3% in Hyaluronsäure-Gel 2,5% versus MAL-PDT in konventioneller Durchführung ..... 78
3.3.6.2.5-Fluorouracil ..... 78
3.3.6.2.1. 5-Fluorouracil 5% ..... 78
3.3.6.2.7. 5-Fluorouracil 0,5% ..... 83
3.3.6.2.11. ..... 5-Fluorouracil 0,5% mit Salicylsäure 10% 87
3.3.6.3.Ingenolmebutat ..... 91
3.3.6.3.1. Ingenolmebutat 0,015% Gel versus Placebo ..... 93
3.3.6.3.2. Ingenolmebutat 0,05% Gel versus Placebo ..... 95
3.3.6.3.3. Ingenolmebutat 0,025% Gel versus Placebo ..... 95
3.3.6.3.4. Ingenolmebutat 0,015% Gel versus MAL-PDT ..... 96
3.3.6.3.5. Ingenolmebutat 0,05% Gel versus Ingenoldisoxat (0,025%, 0,05% und 0,075%) .. 97
3.3.6.4.Imiquimod ..... 98
3.3.6.4.1. Imiquimod 5% ..... 98
3.3.6.4.7. Imiquimod 3,75% ..... 104
3.3.6.5.Photodynamische Therapie ..... 107
3.3.6.5.1. Photodynamische Therapie mit 5-Aminolävulinsäure (ALA-PDT) ..... 107
3.3.6.5.7. Photodynamische Therapie mit Methylaminolävulinat (MAL-PDT) ..... 117
3.3.6.5.14. ..... MAL-PDT mit Tageslicht 121
3.3.6.6.Andere Topika ..... 123
3.3.6.6.1. Birkenkork ..... 125
3.3.6.6.2. Colchizin ..... 126
3.3.6.6.3. Canola-Phenolsäure (Canola phenolic acid, CPA) ..... 126
3.3.6.6.4. Difluoromethylornithin (DFMO) ..... 127
3.3.6.6.5. Glucane ..... 127

Konsultationsfassung

3.3.6.6.6. Ingenoldisoxat ..... 128
3.3.6.6.9. Nikotinamid ..... 129
3.3.6.6.10. ..... Resiquimod 130
3.3.6.6.11. ..... Sonnenschutzfilter 130
3.3.7. Retinoide ..... 131
3.3.7.1. Isotretinoin 0,1% Creme versus Placebo ..... 132
3.3.7.2. Tretinoin 0,05% Creme versus Arotinoid-Methyl-Sulfon 0,05% Creme (Ro 14-9706) .. 133
3.3.7.3. Adapalen 0,1% und 0,3% Gel versus Placebo ..... 134
3.3.7.4. Etretinat versus Placebo ..... 134
3.3.8. Therapie bei Immunsuppression bzw. Organtransplantation ..... 135
3.3.8.1. MAL-PDT ..... 136
3.3.8.2. Imiquimod 5% Creme ..... 137
3.3.8.3. Diclofenac-Natrium 3% in Hyaluronsäure-Gel 2,5% ..... 138
3.3.9. Zusammenfassende und balancierende Darstellung der zugelassenen Therapieoptionen (Balance Sheet) ..... 139
3.3.10. Für welche Patienten sind welche präventiven Therapiemaßnahmen geeignet? ..... 142

3.4. Therapie des PEK ..... 142
3.4.1. Welche Therapie des Primärtumors wird empfohlen? ..... 142
3.4.1.1. Risikofaktoren für den loko-regionalen Progress und tumorspezifisches Überleben ... 143
3.4.1.2. Chirurgische Therapie und histologische Schnittrandkontrolle ..... 145
3.4.2. Ist die Entfernung des Wächterlymphknotens indiziert? In welchen Fällen? ..... 149
3.4.2.1. Wächterlymphknotenbiopsie ..... 149
3.4.2.2. Prophylaktische und therapeutische Lymphadenektomie ..... 150
3.4.2.3. Lymphadenektomie im Kopf-Hals-Bereich ..... 152
3.4.3. Für welche Patienten wird eine adjuvante Strahlentherapie bzw. eine postoperative Radiatio zu empfohlen? ..... 153
3.4.4. Welche Therapie des lokalen bzw. loko-regionären Rezidivs wird empfohlen? ..... 156
3.4.5. Welche Therapie wird für Patienten im fernmetastasierten Stadium empfohlen? ..... 157

3.5. Nachsorge und Prävention ..... 161
3.5.1. Welche Untersuchungen sind im Rahmen der Nachsorge nach Stadien und in welchen Intervallen indiziert? ..... 161
3.5.1.1. Untersuchungsintervalle zur Früherkennung einer Metastasierung ..... 161
3.5.1.2. Risikoadaptierte Intervalle nach Stadien ..... 162
3.5.1.3. Erläuterung der Empfehlung ..... 163
3.5.1.4. Untersuchungsintervalle zur Früherkennung von sekundären PEKs ..... 163
3.5.1.5. Untersuchungsmethoden in der Nachsorge des Plattenepithelkarzinoms ..... 164
3.5.2. Welche Maßnahmen sind zur Primärprävention von PEK und AKs geeignet? ..... 167
3.5.3. Welche präventiven Maßnahmen sind speziell für Risikogruppen indiziert? ..... 167

Konsultationsfassung

3.6. Berufsbedingte Erkrankung an PEK oder/und AK ..... 169
3.6.1. Diagnostik und Meldung bei Verdacht auf einen berufsbedingten Hautkrebs ..... 169
3.6.2. Prävention bei beruflichem Hautkrebs durch UV-Strahlung ..... 171
3.7. Versorgungsstrukturen und QM ..... 174
3.7.1. Hauttumorzentren ..... 174
3.7.2. Qualitätsindikatoren ..... 174

**4. Abbildungsverzeichnis ..... 176**

**5. Tabellenverzeichnis ..... 177**

**6. Literaturverzeichnis ..... 179**

Konsultationsfassung

# 1. Informationen zu dieser Leitlinie

## 1.1. Herausgeber

Leitlinienprogramm Onkologie der Arbeitsgemeinschaft der Wissenschaftlichen Medizinischen Fachgesellschaften e.V. (AWMF), Deutschen Krebsgesellschaft e.V. (DKG) und Deutschen Krebshilfe (DKH).

## 1.2. Federführende Fachgesellschaft(en)

Deutsche Dermatologische Gesellschaft (DDG)

Deutschen Krebsgesellschaft (DKG) vertreten durch die Arbeitsgemeinschaft Dermatologische Onkologie (ADO) von DKG und DGG

## 1.3. Finanzierung der Leitlinie

Diese Leitlinie wurde von der Deutschen Krebshilfe im Rahmen des Leitlinienprogramms Onkologie gefördert.

## 1.4. Kontakt

Office Leitlinienprogramm Onkologie
c/o Deutsche Krebsgesellschaft e.V.
Kuno-Fischer-Straße 8
14057 Berlin

leitlinienprogramm@krebsgesellschaft.de
www.leitlinienprogramm-onkologie.de

## 1.5. Zitierweise

Leitlinienprogramm Onkologie (Deutsche Krebsgesellschaft, Deutsche Krebshilfe, AWMF): S3 Leitlinie Aktinische Keratose und Plattenepithelkarzinom der Haut, Langversion 0.1 (Konsultationsfassung), 2018 AWMF Registernummer: 032/022OL, https://www.leitlinienprogramm-onkologie.de/leitlinien/aktinische-keratosen-und-plattenepithelkarzinom-der-haut/ (abgerufen am: TT.MM.JJJJ)

Konsultationsfassung

## 1.6. Besonderer Hinweis

Die Medizin unterliegt einem fortwährenden Entwicklungsprozess, sodass alle Angaben, insbesondere zu diagnostischen und therapeutischen Verfahren, immer nur dem Wissensstand zurzeit der Drucklegung der Leitlinie entsprechen können. Hinsichtlich der angegebenen Empfehlungen zur Therapie und der Auswahl sowie Dosierung von Medikamenten wurde die größtmögliche Sorgfalt beachtet. Gleichwohl werden die Benutzer aufgefordert, die Beipackzettel und Fachinformationen der Hersteller zur Kontrolle heranzuziehen und im Zweifelsfall einen Spezialisten zu konsultieren. Fragliche Unstimmigkeiten sollen bitte im allgemeinen Interesse der OL-Redaktion mitgeteilt werden.

**Der Benutzer selbst bleibt verantwortlich für jede diagnostische und therapeutische Applikation, Medikation und Dosierung.**

In dieser Leitlinie sind eingetragene Warenzeichen (geschützte Warennamen) nicht besonders kenntlich gemacht. Es kann also aus dem Fehlen eines entsprechenden Hinweises nicht geschlossen werden, dass es sich um einen freien Warennamen handelt.

Das Werk ist in allen seinen Teilen urheberrechtlich geschützt. Jede Verwertung außerhalb der Bestimmung des Urhebergesetzes ist ohne schriftliche Zustimmung der OL-Redaktion unzulässig und strafbar. Kein Teil des Werkes darf in irgendeiner Form ohne schriftliche Genehmigung der OL-Redaktion reproduziert werden. Dies gilt insbesondere für Vervielfältigungen, Übersetzungen, Mikroverfilmungen und die Einspeicherung, Nutzung und Verwertung in elektronischen Systemen, Intranets und dem Internet.

## 1.7. Ziele des Leitlinienprogramms Onkologie

Die Arbeitsgemeinschaft der Wissenschaftlichen Medizinischen Fachgesellschaften e.V., die Deutsche Krebsgesellschaft e.V. und die Deutsche Krebshilfe e.V. haben sich mit dem Leitlinienprogramm Onkologie (OL) das Ziel gesetzt, gemeinsam die Entwicklung und Fortschreibung und den Einsatz wissenschaftlich begründeter und praktikabler Leitlinien in der Onkologie zu fördern und zu unterstützen. Die Basis dieses Programms beruht auf den medizinisch-wissenschaftlichen Erkenntnissen der Fachgesellschaften und der DKG, dem Konsens der medizinischen Fachexperten, Anwender und Patienten sowie auf dem Regelwerk für die Leitlinienerstellung der AWMF und der fachlichen Unterstützung und Finanzierung durch die Deutsche Krebshilfe. Um den aktuellen Stand des medizinischen Wissens abzubilden und den medizinischen Fortschritt zu berücksichtigen, müssen Leitlinien regelmäßig überprüft und fortgeschrieben werden. Die Anwendung des AWMF-Regelwerks soll hierbei Grundlage zur Entwicklung qualitativ hochwertiger onkologischer Leitlinien sein. Da Leitlinien ein wichtiges Instrument der Qualitätssicherung und des Qualitätsmanagements in der Onkologie darstellen, sollten sie gezielt und nachhaltig in den Versorgungsalltag eingebracht werden. So sind aktive Implementierungsmaßnahmen und auch Evaluationsprogramme ein wichtiger Bestandteil der Förderung des Leitlinienprogramms Onkologie. Ziel des Programms ist es, in Deutschland professionelle und mittelfristig finanziell gesicherte Voraussetzungen für die Entwicklung und Bereitstellung hochwertiger Leitlinien zu schaffen. Denn diese hochwertigen Leitlinien dienen nicht nur dem strukturierten Wissenstransfer, sondern können auch in der Gestaltung der Strukturen des Gesundheitssystems ihren Platz

Konsultationsfassung

finden. Zu erwähnen sind hier evidenzbasierte Leitlinien als Grundlage zum Erstellen und Aktualisieren von Disease Management Programmen oder die Verwendung von aus Leitlinien extrahierten Qualitätsindikatoren im Rahmen der Zertifizierung von Organtumorzentren.

## 1.8. Weitere Dokumente zu dieser Leitlinie

Bei diesem Dokument handelt es sich um die Langversion der S3-Leitlinie Aktinische Keratose und Plattenepithelkarzinom der Haut. Neben der Langversion wird es folgende ergänzende Dokumente zu dieser Leitlinie geben:

- Kurzversion der Leitlinie
- Laienversion (Patientenleitlinie)
- Leitlinienreport zum Erstellungsprozess der Leitlinie

Diese Leitlinie und alle Zusatzdokumente sind über die folgenden Seiten zugänglich.

- Leitlinienprogramm Onkologie (https://www.leitlinienprogramm-onkologie.de/leitlinien/aktinische-keratosen-und-plattenepithelkarzinom-der-haut/)
- AWMF (https://www.awmf.org/leitlinien/detail/anmeldung/1/ll/032-022OL.html)
- Homepages der beteiligten Fachgesellschaften (www.derma.de; www.ado-homepage.de)
- Guidelines International Network (www.g-i-n.net)

Konsultationsfassung

# 1.9. Zusammensetzung der Leitliniengruppe

## 1.9.1. Koordination und Redaktion

Prof. Dr. Carola Berking, Klinik und Poliklinik für Dermatologie und Allergologie, Klinikum der Universität München
Prof. Dr. Claus Garbe, Universitäts-Hautklinik Tübingen
Prof. Dr. Ulrike Leiter, Universitäts-Hautklinik Tübingen
Dr. Markus Heppt, M.Sc., Klinik und Poliklinik für Dermatologie und Allergologie, Klinikum der Universität München
Theresa Steeb, MPH, Klinik und Poliklinik für Dermatologie und Allergologie, Klinikum der Universität München
Dr. Teresa Amaral, Universitäts-Hautklinik Tübingen
Dr. Seema Noor, Universitäts-Hautklinik Tübingen

## 1.9.2. Beteiligte Fachgesellschaften und Organisationen

In Tabelle 1 sind die an der Leitlinienerstellung beteiligten medizinischen Fachgesellschaften und sonstigen Organisationen sowie deren mandatierte Vertreter aufgeführt.

**Tabelle 1: Beteiligte Fachgesellschaften und Organisationen.**

| Beteiligte Fachgesellschaften und Organisationen | Mandatsträger |
|---|---|
| Deutsche Gesellschaft für Radioonkologie e. V. (DEGRO) | Prof. Dr. Oliver Kölbl |
| Arbeitsgemeinschaft physikalische Diagnostik in der Dermatologie (ApDD) | Prof. Dr. Julia Welzel (Mandatsträger)<br>Dr. Lutz Schmitz (Vertretung) |
| Arbeitsgemeinschaft Gesundheitsökonomie und Evidenz-basierte Medizin | Prof. Dr. Matthias Augustin |
| Deutsche Dermatologische Gesellschaft (DDG) | Prof. Dr. Rolf-Markus Szeimies (Mandatsträger)<br>Prof. Dr. Eggert Stockfleth (Vertretung) |
| Deutsche Gesellschaft für Pathologie (DGP) | Prof. Dr. Stephan Ihrler |
| Deutsche Gesellschaft der Plastischen, Rekonstruktiven und Ästhetischen Chirurgen (DGPRÄC) | Dr. Albrecht Krause-Bergmann (Mandatsträger)<br>Prof. Dr. Jutta Liebau (Vertretung) |
| Deutsche Gesellschaft für Chirurgie (DGCH) | Dr. Albrecht Krause-Bergmann (Mandatsträger)<br>Prof. Dr. Peter M. Vogt (Vertretung) |
| Deutsche Gesellschaft für Hals-Nasen-Ohren Heilkunde, Kopf- und Hals-Chirurgie (DGHNO) | Prof. Dr. Andreas Dietz (Mandatsträger) |

Langfassung

| Beteiligte Fachgesellschaften und Organisationen | Mandatsträger |
|---|---|
| | Prof. Dr. Susanne Wiegand (Vertretung) |
| Deutsche Gesellschaft für Mund-, Kiefer- und Gesichtschirurgie (DGMKG) | Prof. Dr. Dr. Martin Klein (Mandatsträger)<br>PD Dr. Dr. Kai Wermker (Vertretung) |
| Deutsche Röntgengesellschaft (DRG) | Prof. Dr. Anna Christina Pfannenberg (Mandatsträgerin)<br>Prof. Dr. Heinz Schlemmer (Vertretung) |
| Berufsverband der Deutschen Dermatologen e.V. (BVDD) | Prof. Dr. Klaus Fritz |
| Deutsche Gesellschaft für Dermatochirurgie e.V. (DGDC) | Prof. Dr. Helmut Breuninger (Mandatsträger)<br>Prof. Dr. Falk Bechara (Vertretung) |
| Arbeitsgemeinschaft Dermatologische Histologie (ADH) | PD Dr. Michael Flaig (Mandatsträger)<br>Prof. Dr. Uwe Hillen (Vertretung) |
| Arbeitsgemeinschaft Dermatologische Prävention e. V. (ADP) | Dr. Rüdiger Greinert (Mandatsträger)<br>Dr. Peter Mohr (Vertretung) |
| Arbeitsgemeinschaft Dermatologische Onkologie (ADO) | Prof. Dr. Stephan Grabbe (Mandatsträger)<br>Prof. Dr. Ralf Gutzmer (Vertretung) |
| Arbeitsgemeinschaft Radiologische Onkologie (ARO) | Prof. Dr. Oliver Kölbl |
| Arbeitsgemeinschaft Berufs- und Umweltdermatologie (ABD) | Prof. Dr. Thomas Diepgen (Mandatsträger)<br>Prof. Dr. Andrea Bauer (Vertretung) |
| Deutsche Gesellschaft für Arbeitsmedizin (DGAUM) | Prof. Dr. Thomas Diepgen |
| Arbeitsgemeinschaft Tumorklassifikation in der Onkologie (ATO) | Prof. Dr. Michael Weichenthal |
| Hautkrebsnetzwerk (Patientenvertretung) | Annegret Meyer (Mandatsträgerin)<br>Claudia Meyer zu Tittingdorf (Vertretung) |
| Deutsche Gesellschaft für Palliativmedizin (DGP) | Prof. Dr. Dorothée Nashan |

| Beteiligte Fachgesellschaften und Organisationen | Mandatsträger |
|---|---|
| Arbeitsgemeinschaft Palliativmedizin (APM) | PD Dr. Carmen Loquai |
| Bundesverband Deutscher Pathologen e.V. (BDPath) | Prof. Dr. Stephan Ihrler |
| Deutsche Gesellschaft für Gynäkologie und Geburtshilfe e.V. (DGGG) | Prof. Dr. Monika Hampl |
| Arbeitsgemeinschaft Prävention und integrative Onkologie (PRIO) | Prof. Dr. Jutta Hübner |
| Arbeitsgemeinschaft Psychoonkologie (PSO) | Dr. Ursula Materna |
| Deutsche Gesellschaft für HNO-Heilkunde, Kopf- und Hals-Chirurgie (DGHNOKHC ) | Prof. Dr. Andreas Dietz |
| Deutsche Gesellschaft für Ultraschall in der Medizin (DEGUM) | Prof. Dr. Dirk Becker |

Außerdem wurden folgende Fachgesellschaften/Organisationen für den Leitlinienprozess angeschrieben:

- Arbeitsgemeinschaft für Psychoonkologie der Deutschen Krebsgesellschaft (PSO)
- Arbeitsgemeinschaft Urologische Onkologie (AUO)
- Arbeitsgemeinschaft Hals-Nasen-Ohren-Heilkunde, Mund-Kiefer-Gesichtschirurgische Onkologie (AHMO)
- Arbeitsgemeinschaft Internistische Onkologie (AIO)
- Deutsche Gesellschaft für Allgemeinmedizin und Familienmedizin (DEGAM)
- Chirurgische Arbeitsgemeinschaft Onkologie (CAO)
- Deutsche Gesellschaft für Hämatologie und. Medizinische Onkologie e.V (DGHO)
- Arbeitsgemeinschaft Rehabilitation in der Dermatologie (AReD)

Diese haben auf die Anfrage jedoch nicht reagiert und keine Vertreter benannt.

**Tabelle 2: Arbeitsgruppen und deren Mitglieder.**

| Arbeitsgruppe | Mitglieder der Arbeitsgruppe (AG-Leiter fett markiert) |
|---|---|
| I. Epidemiologie und Ätiologie | **Prof. Dr. Garbe**, Prof. Dr. Leiter, Dr. Kraywinkel, Dr. Greinert, Prof. Dr. Breitbart, PD Dr. Eigentler, Prof. Dr. Becker |
| II. Diagnostik | **PD Dr. Flaig**, Prof. Dr. Welzel, Prof. Dr. Pfannenberg, Prof. Dr. Hillen, Prof. Dr. Ihrler, Prof. Dr. Dirschka |
| III. Therapie der AK | **Dr. Heppt**, Prof. Dr. Szeimies, Prof. Dr. Stockfleth, Dr. Ulrich, Prof. Dr. Fritz, Prof. Dr. Salavastru, Prof. Dr. Diepgen, Prof. Dr. Berking, Dr. Löser, Dr. Schmitz |
| IV. Therapie des PEK | AG Chirurgische Therapie: **Prof. Dr. Breuninger**, PD Dr. Dr. Wermker, Dr. Alter, Dr. Krause-Bergmann, Prof. Dr. Bechara, Prof. Dr. Dietz, Prof. Dr. Kölbl, Prof. Dr. Schmidberger |

| Arbeitsgruppe | Mitglieder der Arbeitsgruppe (AG-Leiter fett markiert) |
|---|---|
| | AG konservative Therapie: **Prof. Dr. Gutzmer**, Prof. Dr. Grabbe, Prof. Dr. Garbe, Prof. Dr. Kölbl, Dr. Fluck, Prof. Dr. Becker |
| V. Prävention und Nachsorge | **Prof. Dr. Leiter**, Prof. Dr. Pfannenberg, Dr. Mohr, Prof. Dr. Hauschild, Dr. Fritz |
| VI. Berufsbedingte Erkrankung an PEK oder/ und AK | **Prof. Dr. Diepgen**, Prof. Dr. Breitbart, Dr. Greinert, Prof. Dr. Bauer, Prof. Dr. John |

Konsultationsfassung

| Experten |
| --- |
| • Dr. Mareike Alter |
| • Prof. Dr. Jürgen Becker |
| • Prof. Dr. Eckhardt Breitbart |
| • Prof. Dr. Thomas Dirschka |
| • PD Dr. Thomas Eigentler |
| • Dr. Michael Fluck |
| • Prof. Dr. Axel Hauschild |
| • Prof. Dr. Swen Malte John |
| • Dr. Klaus Kraywinkel |
| • Dr. Christoph Löser |
| • Prof. Dr. Carmen Salavastru |
| • Prof. Dr. Heinz Schmidberger |
| • Dr. Claas Ulrich |

### 1.9.3. Patientenbeteiligung

Die Leitlinie wurde unter direkter Beteiligung von einem Patientenvertreter erstellt.

Frau Annegret Meyer bzw. deren Vertretung Frau Claudia Meyer zu Tittingdorf des Hautkrebsnetzwerks waren von Beginn an in die Erstellung der Leitlinie eingebunden und nahmen mit eigenem Stimmrecht an den Konsensuskonferenzen teil.

### 1.9.4. Methodische Begleitung

1. Durch das Leitlinienprogramm Onkologie:
    a. Dr. Markus Follmann, MPH, MSc, Office des Leitlinienprogramms Onkologie – c/o Deutsche Krebsgesellschaft e.V.
    b. Dipl. Soz.-Wiss. Thomas Langer, Office des Leitlinienprogramms Onkologie – c/o Deutsche Krebsgesellschaft e.V.
2. Durch die Arbeitsgemeinschaft der Wissenschaftlichen Medizinischen Fachgesellschaften (AWMF)
    a. Dr. Monika Nothacker, MPH, Arbeitsgemeinschaft der Wissenschaftlichen Medizinischen Fachgesellschaften e.V.

Konsultationsfassung

## 1.10. Verwendete Abkürzungen

**Tabelle 3: Abkürzungsverzeichnis.**

| Abkürzung | Erläuterung |
|---|---|
| 5-FU | 5-Fluorouracil |
| AFXL | Ablative fractional laser |
| AIN | Anale intraepitheliale Neoplasie |
| AJCC | American Joint Committee on Cancer |
| AK | Aktinische Keratose |
| (5-) ALA | Aminoläuvlinat |
| ArbMedVV | Arbeitsmedizinische Vorsorgeverordnung |
| ArbSchG | Arbeitsschutzgesetz |
| BZK | Basalzellkarzinom |
| BK | Berufskrankheit |
| BKV | Berufskrankheitenverordnung |
| CI | Konfidenzintervall |
| CLNS | Cumulative lesion number score |
| CPA | Canola-Phenolsäure |
| CT | Computertomographie |
| DFMO | Difluormethylornithin |
| DPD | Dihydropyrimidin-Dehydrogenase |
| DNS | Desoxyribonukleinsäure |
| EDF | European Dermatology Forum |
| FDG | Fluorodesoxyglukose |
| HIV | Humanes Immundefizienzvirus |
| HNSCC | Head and neck squamous cell carcinoma |
| HPV | Humanes Papillomavirus |

| Abkürzung | Erläuterung |
|---|---|
| i.d.R. | In der Regel |
| IGII | Investigator Global Improvement Index |
| ILDS | International League of Dermatological Societes |
| IPL | Intense pulsed light |
| IMB | Ingenolmebutat |
| KIN | Keratinozytäre intraepidermale Neoplasie |
| LED | Light-emitting diode |
| LK | Lymphknoten |
| NCCN | National Comprehensive Cancer Network |
| NMSC | Nichtmelanozytärer Hautkrebs |
| MAL | Methyl-Aminolävulinat |
| Mio. | Millionen |
| MRT | Magnetresonanztomographie |
| mSV | Millisievert |
| pAIN | Perianale intraepitheliale Neoplasie |
| PDT | Photodynamische Therapie |
| PEK | Plattenpithelkarzinom |
| PET | Positronenemissionstomographie |
| PGII | Patient Global Improvement Index |
| PIN | Penile intraepitheliale Neoplasie |
| PUVA | Psoralen plus UV-A |
| RCM | Reflectance confocal microscopy |
| RCT | Randomized controlled trial |
| ROS | Reaktive Sauerstoffspezies |

| Abkürzung | Erläuterung |
|---|---|
| SA | Salicylsäure |
| SED | Standard-Erythemdosis |
| SUV | Standardized uptake value |
| Syn. | Synonym |
| TCA | Trichloressigsäure |
| TLNS | Target lesion number score |
| TLR | Toll-like-Rezeptor |
| US | Ultraschall |
| u.U. | Unter Umständen |
| UV | Ultraviolett |
| VAKCC | Veteran Affairs Keratinocyte Carcinoma Chemoprevention Trial |
| VAS | Visuelle Analogskala |
| VIN | Vulväre intraepitheliale Neoplasie |
| WHO | World Health Organization |
| UICC | Union internationale contre le cancer |

Konsu

# 2. Einführung

## 2.1. Geltungsbereich und Zweck

### 2.1.1. Zielsetzung und Fragestellung

Das Plattenepithelkarzinom der Haut (PEK) ist nach dem Basalzellkarzinom der häufigste maligne Hauttumor und nimmt mit einer Inzidenzrate von 80-100 pro 100.000 Einwohner zu, in den Jahren 1970-2012 sind die altersstandardisierten Inzidenzraten (europäischer Altersstandard) um das 10-fache angestiegen. Um ein Vielfaches häufiger sind die Vorstufen des PEK, aktinische Keratosen (AK), diengesehen werden. Eine Aktualisierung und ein Upgrade der beiden bestehenden deutschen Leitlinien zu AK und PEK werden aus den folgenden Gründen als dringend notwendig angesehen:

- Zunahme der Inzidenz und insgesamt sehr hohe Prävalenz mit vielen Millionen Betroffenen mit AK deutschlandweit
- Vorliegen neuer wissenschaftlicher Erkenntnisse (z.B. neu publizierte Ergebnisse klinischer Studien mit mehreren Neuzulassungen von Therapien)
- Bedarf einer systematischen Aufarbeitung der klinischen Studien bezüglich Wirksamkeit, Nebenwirkungen und Nachhaltigkeit einer Vielzahl von in der Praxis verwendeten therapeutischen Methoden mit Einordnung nach den Regeln der Evidenz-basierten Medizin
- Einbindung bislang nicht berücksichtigter Themengebiete:
  - Nicht-invasive Diagnostik (z.B. optische Kohärenztomographie (OCT), konfokale Laserscanmikroskopie (CLSM)
  - UV-induzierter Hautkrebs als Berufskrankheit (Anerkennung BK Nr. 5103 seit 01.01.2015)
- Vereinheitlichung der Klassifizierung (Definition In-Situ-Carcinom)

Ziel der S3-Leitlinie „Aktinische Keratosen und Plattenepithelkarzinom der Haut“ ist es, den dermatologisch und onkologisch tätigen Ärzten in Praxis und Klinik eine akzeptierte, evidenzbasierte Entscheidungshilfe für die Auswahl sowie Durchführung von geeigneten Maßnahmen zur Diagnostik, Therapie und Nachsorge dieser Formen des hellen Hautkrebses zur Verfügung zu stellen. Die systematische Darstellung von Studienergebnissen hinsichtlich Nutzen und Risiken soll Ärzte wie auch Patienten in der Entscheidungsfindung unterstützen. Die Leitlinie soll Qualitätsstandards setzen und damit langfristig die Versorgung von Hautkrebspatienten verbessern.

Konsultationsfassung

Dabei nimmt die Leitlinie unter anderem zu folgenden Fragen Stellung:

Epidemiologie und Ätiologie

- Welche prognostischen Faktoren sind bei der AK für den Übergang in ein PEK von Bedeutung?
- Welche prognostischen Faktoren sind für die Metastasierung beim PEK von Bedeutung?

Diagnostik

- Welche Klassifikation, Definition und Nomenklatur soll für die Einteilung des Plattenepithelkarzinoms angewendet werden? (klinisch und histologisch)
- Welche Klassifikation, Definition und Nomenklatur soll für die Einteilung der aktinischen Keratose angewendet werden? (klinisch und histologisch)
- Wie definiert sich die Feldkanzerisierung (Definition der Begrifflichkeiten)?
- Welche nicht-invasiven diagnostischen Verfahren sind geeignet, die Diagnose von AK und PEK zu stellen?
- Wann, bei welchen Kriterien und wie soll die Gewinnung der Histologie erfolgen?
- Welche Parameter sollten Bestandteile des histologischen Befundberichtes bei AK und PEK sein?
- Welche Ausbreitungsdiagnostik ist bei Patienten mit PEK in welchem Stadium indiziert?

Therapie der AK

- Welche Therapieformen sind für die Behandlung der AK nach Schweregrad und klinischem Kontext geeignet?
- Für welche Patienten sind welche präventiven Therapiemaßnahmen geeignet?

Therapie des PEK

- Welche Therapie des Primärtumors wird empfohlen?
- Ist die Entfernung des Wächterlymphknotens indiziert? (In welchen Fällen?)
- Für welche Patienten ist welche Lymphknotendissektion zu empfehlen?
- Für welche Patienten wird eine adjuvante Strahlentherapie bzw. eine postoperative Radiatio (R1;R2) zu empfohlen?
- Welche Therapie des lokalen bzw. loko-regionären Rezidivs wird empfohlen?
- Welche Therapie wird für Patienten im fernmetastasierten Stadium (First- und Second Line) empfohlen?

Prävention und Nachsorge

- Welche Untersuchungen sind im Rahmen der Nachsorge nach Stadien und in welchen Intervallen indiziert?
- Welche Maßnahmen sind zur Primärprävention von PEK und AKs geeignet?
- Welche präventiven Maßnahmen sind speziell für Risikogruppen indiziert?

Konsultationsfassung

Berufsbedingte Erkrankungen and PEK oder/und AK

- Diagnostik bei Patienten mit berufsbedingter erhöhter UV-Exposition
- Meldung bei Verdacht auf einen berufsbedingten Hautkrebs

### 2.1.2. Adressaten

Die S3-Leitlinie „Aktinische Keratose (AK) und Plattenepithelkarzinom der Haut (PEK)" richtet sich an Dermatologen, Hausärzte (hausärztlich tätige Fachärzte für Allgemeinmedizin, Internisten, praktische Ärzte und Ärzte ohne Gebietsbezeichnung), HNO-Ärzte, Chirurgen (Allgemeinchirurgen, MKG-Chirurgen, plastische Chirurgen), internistische Onkologen, Radiologen und Strahlentherapeuten in Klinik und Praxis und andere medizinische Fachrichtungen, die an der Diagnostik und Therapie von Patienten mit hellem Hautkrebs beteiligt sind.

Die Leitlinie richtet sich außerdem an betroffene Patienten sowie deren Angehörige. Des Weiteren soll sie Kostenträgern und politischen Entscheidungsträgern zur Orientierung dienen. Die Leitliniengruppe setzt sich zusammen aus Experten, vorwiegend aus dem Bereich der Dermato-Onkologie, Vertretern verschiedener Fachgesellschaften sowie Mitgliedern des Koordinationsteams, Patienten(-vertretern) und Methodikern.

Die Leitlinie richtet sich an Patienten mit AK und/oder PEK der Haut sowie an Patienten, die für diese Tumoren besonders gefährdet sind, wie ältere Patienten mit hellem Hauttyp, Patienten mit UV-belasteter Haut, Patienten mit berufsbedingt hoher UV-Belastung, immunsupprimierte Patienten (z.B. Organtransplantierte, HIV-Infizierte, schwer chronisch-entzündlich Erkrankte). Zur Prävention von Hautkrebs gibt es eine gesonderte Leitlinie auf die im Folgenden an entsprechender Stelle verwiesen wird.

### 2.1.3. Gültigkeitsdauer und Aktualisierungsverfahren

Die S3-Leitlinie ist bis zur nächsten Aktualisierung gültig, die Gültigkeitsdauer wird auf 5 Jahre geschätzt. Vorgesehen sind regelmäßige Aktualisierungen, bei dringendem Änderungsbedarf werden diese als neue Versionen der Leitlinie publiziert. Kommentare und Hinweise für den Aktualisierungsprozess sind ausdrücklich erwünscht und können an das Leitliniensekretariat adressiert werden:

Prof. Dr. Carola Berking
Klinik und Poliklinik für Dermatologie und Allergologie
Klinikum der Universität München
Frauenlobstr. 9-11
D-80337 München
Carola.Berking@med.uni-muenchen.de

Prof. Dr. Claus Garbe
Sektion für Dermato-Onkologie
Universitäts-Hautklinik Tübingen
Liebermeisterstr. 25
D-72076 Tübingen
Claus.Garbe@med.uni-tuebingen.de

Konsultationsfassung

## 2.2. Grundlagen der Methodik

Die methodische Vorgehensweise bei der Erstellung der Leitlinie ist im Leitlinienreport dargelegt. Dieser ist im Internet z. B. auf den Seiten des Leitlinienprogramms Onkologie (https://www.leitlinienprogramm-onkologie.de/leitlinien/aktinische-keratosen-und-plattenepithelkarzinom-der-haut/) und den Seiten der AWMF (https://www.awmf.org/leitlinien/detail/anmeldung/1/ll/032-022OL.html) frei verfügbar.

### 2.2.1. Schema der Evidenzgraduierung nach Oxford (Version 2011)

Zur Klassifikation des Verzerrungsrisikos der identifizierten Studien wurde in dieser Leitlinie das in Tabelle 4 aufgeführte System des Oxford Centre for Evidence-based Medicine in der Version von 2011 verwendet. Dieses System sieht die Klassifikation der Studien für verschiedene klinische Fragestellungen (Nutzen von Therapie, prognostische Aussagekraft, diagnostische Wertigkeit) vor.

Konsultationsfassung

**Tabelle 4: Schema der Evidenzgraduierung nach Oxford (Version 2011).**

| Question | Step 1 (Level 1*) | Step 2 (Level 2*) | Step 3 (Level 3*) | Step 4 (Level 4*) | Step 5 (Level 5) |
|---|---|---|---|---|---|
| How common is the problem? | Local and current random sample surveys (or censuses) | Systematic review of surveys that allow matching to local circumstances** | Local non-random sample** | Case-series** | n/a |
| Is this diagnostic or monitoring test accurate? (Diagnosis) | Systematic review of cross sectional studies with consistently applied reference standard and blinding | Individual cross sectional studies with consistently applied reference standard and blinding | Non-consecutive studies, or studies without consistently applied reference standards** | Case-control studies, or "poor or non-independent reference standard** | Mechanism-based reasoning |
| What will happen if we do not add a therapy? (Prognosis) | Systematic review of inception cohort studies | Inception cohort studies | Cohort study or control arm of randomized trial* | Case-series or casecontrol studies, or poor quality prognostic cohort study** | n/a |
| Does this intervention help? (Treatment Benefits) | Systematic review of randomized trials or n-of-1 trials | Randomized trial or observational study with dramatic effect | Non-randomized controlled cohort/follow-up study** | Case-series, case-control studies, or historically controlled studies** | Mechanism-based reasoning |
| What are the COMMON harms? (Treatment Harms) | Systematic review of randomized trials, systematic review of nested case-control studies, nof-1 trial with the patient you are raising the question about, or observational study with dramatic effect | Individual randomized trial or (exceptionally) observational study with dramatic effect | Non-randomized controlled cohort/follow-up study (post-marketing surveillance) provided there are sufficient numbers to rule out a common harm. (For long-term harms the duration of follow-up must be sufficient.)** | Case-series, case-control, or historically controlled studies** | Mechanism-based reasoning |
| What are the RARE harms? (Treatment Harms) | Systematic review of randomized trials or n-of-1 trial | Randomized trial or (exceptionally) observational study with dramatic effect | | | |
| Is this (early detection) test worthwhile? (Screening) | Systematic review of randomized trials | Randomized trial | Non -randomized controlled cohort/follow-up study** | Case-series, case-control, or historically controlled studies** | Mechanism-based reasoning |

* Level may be graded down on the basis of study quality, imprecision, indirectness (study PICO does not match questions PICO), because of inconsistency between studies, or because the absolute effect size is very small; Level may be graded up if there is a large or very large effect size.
** As always, a systematic review is generally better than an individual study

### 2.2.2. Schema der Empfehlungsgraduierung

Die Methodik des Leitlinienprogramms Onkologie sieht entsprechend dem AWMF-Regelwerk eine Vergabe von Empfehlungsgraden durch die Leitlinien-Autoren im Rahmen eines formalen Konsensusverfahrens vor. Dementsprechend wurden durch die AWMF moderierte, nominale Gruppenprozesse bzw. strukturierte Konsensuskonferenzen durchgeführt [18]. Im Rahmen dieser Prozesse wurden die Empfehlungen von den stimmberechtigten Mandatsträgern (siehe Kapitel 0) formal abgestimmt. Die Ergebnisse der jeweiligen Abstimmungen (Konsensstärke) sind entsprechend den Kategorien in Tabelle 6 den Empfehlungen zugeordnet.

In der Leitlinie werden zu allen evidenzbasierten Statements (siehe 3) und Empfehlungen das Evidenzlevel (siehe Tabelle 4) der zugrunde liegenden Studien sowie bei Empfehlungen zusätzlich die Stärke der Empfehlung (Empfehlungsgrad) ausgewiesen. Hinsichtlich der Stärke der Empfehlung werden in dieser Leitlinie drei Empfehlungsgrade unterschieden (siehe Tabelle 5), die sich auch in der Formulierung der Empfehlungen jeweils widerspiegeln.

**Tabelle 5: Schema der Empfehlungsgraduierung.**

| Empfehlungsgrad | Beschreibung | Ausdrucksweise |
|---|---|---|
| **A** | Starke Empfehlung | soll |
| **B** | Empfehlung | sollte |
| **0** | Empfehlung offen | kann |

**Tabelle 6: Konsensusstärke.**

| Konsenstärke | Prozentuale Zustimmung |
|---|---|
| Starker Konsens | > 95% der Stimmberechtigten |
| Konsens | > 75 – 95% der Stimmberechtigten |
| Mehrheitliche Zustimmung | > 50 – 75% der Stimmberechtigten |
| Dissens | < 50% der Stimmberechtigten |

Die Entscheidungskriterien für die Festlegung der Empfehlungsgrade werden im Leitlinienreport zu dieser Leitlinie erläutert.

### 2.2.3. Statements

Als Statements werden Darlegungen oder Erläuterungen von spezifischen Sachverhalten oder Fragestellungen ohne unmittelbare Handlungsaufforderung bezeichnet. Sie werden entsprechend der Vorgehensweise bei den Empfehlungen im Rahmen eines formalen Konsensusverfahrens verabschiedet und können entweder auf Studienergebnissen oder auf Expertenmeinungen beruhen.

Konsultationsfassung

### 2.2.4. Expertenkonsens (EK)

Statements/Empfehlungen, für die eine Bearbeitung auf der Grundlage von Expertenkonsens der Leitliniengruppe beschlossen wurde, sind als „Expertenkonsens" ausgewiesen. Für die Graduierung des Expertenkonsenses wurden keine Symbole bzw. Buchstaben verwendet, die Stärke des Konsenspunktes ergibt sich aus der verwendeten Formulierung (soll/ sollte/ kann) entsprechend der Abstufung in Tabelle 5.

### 2.2.5. Unabhängigkeit und Darlegung möglicher Interessenkonflikte

Die Deutsche Krebshilfe stellte über das Leitlinienprogramm Onkologie (OL) die finanziellen Mittel zur Verfügung. Diese Mittel wurden eingesetzt für Personalkosten, Büromaterial, Literaturbeschaffung und die Konsensuskonferenzen (Raummieten, Technik, Verpflegung, Moderatorenhonorare, Reisekosten der Teilnehmer). Die Erarbeitung der Leitlinie erfolgte in redaktioneller Unabhängigkeit von der finanzierenden Organisation.

Alle Mitglieder legten während des Leitlinienprozesses eine schriftliche Erklärung zu eventuell bestehenden Interessenkonflikten vor. Die mit dem AWMF-Formblatt offengelegten Interessenkonflikte sind im Leitlinienreport zu dieser Leitlinie (https://www.leitlinienprogramm-onkologie.de/leitlinien/aktinische-keratosen-und-plattenepithelkarzinom-der-haut/) aufgeführt. Sie wurden durch die Koordinatoren gesichtet, bewertet und anschließend das Vorgehen in der Leitliniengruppe einvernehmlich beschlossen. Bei relevanten Interessenskonflikten (bezahlte Beratertätigkeit/ Advisory Boards) erfolgte ein Ausschluss aus der Abstimmung während der Konsensuskonferenz innerhalb des jeweiligen Themenkomplexes.

An dieser Stelle möchten wir allen Mitarbeitern für ihre ausschließlich ehrenamtliche Mitarbeit an dem Projekt danken.

Konsultationsfassung

# 3. Aktinische Keratose und Plattenepithelkarzinom der Haut

## 3.1. Epidemiologie und Ätiologie

*K. Kraywinkel, U. Leiter, C. Garbe*

### 3.1.1. Epidemiologie aktinischer Keratosen

Zur Epidemiologie von aktinischen Keratosen gibt es kaum belastbare Daten. Es gibt nur wenige Angaben zur Prävalenz der AK, in Deutschland wurde 2014 die Prävalenz bei 90.800 Arbeitnehmern basierend auf Daten der gesetzlichen Krankenkassen berechnet. Die Prävalenz aller Altersgruppen betrug 2,7% und stieg mit zunehmendem Alter an (11,5% in der Altersgruppe der 60-70-Jährigen). Männer waren mit 3,9% häufiger betroffen als Frauen (1.5%) [332]. In den Niederlanden beträgt die Prävalenz von AK bei über 45-Jährigen 49% für Männer und 28% für Frauen [122]. Green et al zeigten, dass es mit zunehmendem Alter zu einem Anstieg der Prävalenz kommt, sodass diese bei über 60-jährigen Männern bereits bei 20% und bei über 70-jährigen Männern sogar bei 52% liegt [142, 254]. In der letzten Dekade konnte eine deutliche Zunahme der AK festgestellt werden. Ursache hierfür ist neben ätiologischen Faktoren wie der chronischen UV-Exposition der demografische Wandel mit höherem Anteil der älteren Bevölkerung. Man geht davon aus, dass aktuell in Deutschland 1,7 Mio. Menschen aufgrund von AK in dermatologischer Behandlung sind. Die Anzahl der Patienten, die wirklich an AK erkrankt sind, liegt jedoch wesentlich höher und wird in den nächsten Jahren entsprechend der Bevölkerungsstruktur weiter ansteigen [332]. Patienten mit beruflich bedingter natürlicher UV-Exposition („outdoor worker“) weisen zudem signifikant häufiger AK auf als Personen, die vorwiegend im Büro tätig sind [337]. Diese Beobachtung hat dazu geführt, dass das Vorliegen von AK in bestimmten Berufsgruppen als Berufskrankheit (BK 5103) anerkannt wird.

### 3.1.2. Epidemiologie des Plattenepithelkarzinoms

#### 3.1.2.1. Inzidenz

Das kutane Plattenepithelkarzinom (PEK) ist nach dem Basalzellkarzinom (BZK) der zweithäufigste Hauttumor und stellt 20% aller Nichtmelanozytärer Hauttumoren (NMSC) dar [226]. Nach Schätzungen des Robert-Koch-Instituts sind im Jahr 2014 in Deutschland etwa 29.300 Männer und 20.100 Frauen erstmalig an einem PEK erkrankt [399]. Die Inzidenz des PEK stieg in den letzten 30 Jahren in Deutschland schätzungsweise um das 4-fache an [196, 224, 226]. Der Begriff der “Hautkrebsepidemie” wurde geprägt, um dieses Phänomen zu illustrieren. Derzeit werden NMSC auch aufgrund ihrer überwiegend ambulant erfolgenden Therapie in Deutschland vermutlich in den meisten Krebsregistern nicht ausreichend vollzählig erfasst. Daher liegen keine vollständigen epidemiologischen Daten vor und die oben genannten Schätzungen sind noch mit einer größeren Unsicherheit behaftet [324]. Auch international ist die Datenlage stark eingeschränkt, in vielen Ländern werden NMSC in den Krebsregistern überhaupt nicht erfasst.

Eine Analyse der Deutschen Krebsregisterdaten der Zeiträume 1998-2010 aus 14 Bundesländern zeigt in diesem Zeitraum einen kontinuierlichen Anstieg der altersstandardisierten Inzidenz von NMSC um das 2,4-fache, was einem jährlichen

Konsultationsfassung

Anstieg von 10,5% pro Jahr bis 2003 entspricht, danach beträgt der jährliche Anstieg 6,7% [324]. Im Bundesland Schleswig-Holstein wurde ein deutlicher Anstieg der Inzidenz bei NMSC in den Jahren 2003-2004 von 81,5/100.000 auf 111,5/100.000 (1998–2000) beobachtet. Das entspricht einer Zunahme von 47% für Frauen und 34% für Männer, was auf das Pilotprojekt des Hautkrebsscreenings zurückgeführt wurde [107, 427]. Hierdurch bedingt verbesserten sich die Detektionsraten und führten zu einem Anstieg der Inzidenzraten. Ab 2008 wurde das gesetzliche Hautkrebsscreening Deutschlandweit eingeführt und ein ähnlicher Anstieg konnte im Verlauf auch in anderen Bundesländern beobachtet werden (47% bei Frauen und 40% bei Männern) [107]. Dies mag auch zu einem bestimmten Teil durch eine vermehrte Diagnose von Tumoren bedingt sein, die u.U. nie diagnostiziert worden wären. Da viele NMSC niemals Symptome verursachen, werden diese zufällig oder erst dann detektiert, wenn sich der Patient einem Screening unterzieht. Dies gilt insbesondere für ältere Patienten (> 60 Jahre), die zu 36% und damit häufiger als andere am Screening Programm teilnahmen [20].

**Tabelle 7: Altersstandardisierte Inzidenzraten des PEK der Haut nach Bundesländern bzw. Regionen im Zeitraum von 2005-2014 (beide Geschlechter).**

| Inzidenz – DMDR (Europa alt, Alter gesamt) | | | |
|---|---|---|---|
| | 2005-2009 | 2010-2014 | **Veränderung** |
| Schleswig-Holstein | 24,71 | 29,69 | 20% |
| Hamburg | 18,99 | 24,07 | 27% |
| Niedersachsen | 19,95 | 27,40 | 37% |
| Bremen | 21,59 | 21,67 | 0% |
| Rheinland-Pfalz | 26,41 | 32,09 | 22% |
| Mecklenburg-Vorpommern | 15,39 | 21,63 | 41% |
| RB Münster | 16,15 | 24,45 | 51% |
| Niederbayern | 17,74 | 23,39 | 32% |
| Oberpfalz | 17,66 | 20,91 | 18% |
| 9 Regionen gesamt | **20,70** | **26,90** | **30%** |

Ein anderer Grund für den massiven Anstieg von NMSC mag durch die Verbesserung der Registrierung in den Krebsregistern bedingt sein, deren Ergebnisse sich wahrscheinlich zunehmend aneinander annähern. Jedoch wird in epidedemiologischen Krebsregistern defintionsgemäß nicht die gesamte Krankheitslast an nicht-melanozytären Hauttumoren abgebildet, da lediglich der erste Hauttumor in einer bestimmten Histologie als inzidenter Fall gezählt wird und alle weiteren Tumore des gleichen Typs als Rezidiv klassifiziert werden [226]. Das Auftreten multipler NMSC, BZK wie PEK ist jedoch häufig [364]. Eine australische Studie konnte zeigen, dass 50% der Patienten weitere Tumoren entwickeln, die meisten davon schon im ersten Jahr nach Primärdiagnose [199].

Aktuelle Daten zur Epidemiologie des PEK wurden für diese Leitlinie vom Robert-Koch-Institut für Deutschland zur Verfügung gestellt. Da nicht von allen Bundesländern Daten zur Inzidenz des PEK über einen längeren Zeitraum verfügbar sind, wurden als belastbar eingeschätzte Daten aus einem Pool von verschiedenen Bundesländern wie Hamburg, Schleswig-Holstein, Bremen, Niedersachsen, Mecklenburg-Vorpommern, Rheinland-Pfalz und den Regierungsbezirken Münster (Nordrhein-Westfalen), Niederbayern und Oberpfalz (Bayern) zusammengefasst. Hierauf basierend wurden Inzidenzraten des PEK der Haut über einen Zeitraum von 10 Jahren dargestellt (Tabelle 7). Die erfassten altersstandardisierten Inzidenzraten liegen aktuell je nach Region zwischen 20/100.000 Einwohnern und 32/100.000 Einwohnern pro Jahr (alter Europastandard). Vergleicht man die Raten im Zeitraum 2005-2009 mit den Raten im Zeitraum von 2010-2014, so zeigt sich ein Zuwachs der Inzidenzraten um ca. 30% (0-59% je nach Region), in einem der Register wurde kein Zuwachs festgestellt (Tabelle 8).

**Tabelle 8: Rohe Inzidenzraten sowie hochgerechnete Fallzahlen in Deutschland im Jahr 2014**

| Inzidenz – Rohe Rate, 2014 | | | Einwohner | | Hochgerechnete Fallzahlen | | |
|---|---|---|---|---|---|---|---|
| | 9 Regionen | | Deutschland, 2014 | | Deutschland, 2014 | | |
| | Männer | Frauen | M | W | M | W | gesamt |
| 0 – 4 | 0,00 | 0,21 | 1768121 | 1679831 | 0 | 4 | 4 |
| 5 – 9 | 0,00 | 0,00 | 1790922 | 1699097 | 0 | 0 | 0 |
| 10 – 14 | 0,00 | 0,18 | 1912951 | 1813657 | 0 | 3 | 3 |
| 15 – 19 | 0,16 | 0,00 | 2085232 | 1968411 | 3 | 0 | 3 |
| 20 – 24 | 0,14 | 0,30 | 2371714 | 2252466 | 3 | 7 | 10 |
| 25 – 29 | 0,27 | 0,00 | 2615697 | 2490930 | 7 | 0 | 7 |
| 30 – 34 | 0,28 | 1,45 | 2550763 | 2484263 | 7 | 36 | 43 |
| 35 – 39 | 1,35 | 1,06 | 2374936 | 2338925 | 32 | 25 | 57 |
| 40 – 44 | 3,86 | 3,36 | 2687988 | 2646102 | 104 | 89 | 193 |
| 45 – 49 | 7,68 | 7,14 | 3444916 | 3357094 | 265 | 240 | 504 |
| 50 – 54 | 14,83 | 12,85 | 3415839 | 3366917 | 507 | 433 | 939 |
| 55 – 59 | 26,97 | 22,24 | 2870852 | 2900161 | 774 | 645 | 1419 |
| 60 – 64 | 55,94 | 32,28 | 2489668 | 2634296 | 1393 | 850 | 2243 |
| 65 – 69 | 119,47 | 63,49 | 1904860 | 2061785 | 2276 | 1309 | 3585 |
| 70 – 74 | 258,11 | 111,99 | 2113109 | 2432159 | 5454 | 2724 | 8178 |
| 75 – 79 | 421,01 | 180,48 | 1760828 | 2242693 | 7413 | 4048 | 11461 |
| 80 – 84 | 593,03 | 262,97 | 928610 | 1418596 | 5507 | 3730 | 9237 |
| 85 plus | 726,43 | 373,79 | 609191 | 1498933 | 4425 | 5603 | 10028 |
| Total | | | | | 28.171 | 19.745 | 47.915 |

Deutlicher noch als bei vielen anderen Krebsarten steigt das Erkrankungsrisiko mit dem Alter an. Im Jahr 2016 erkrankten 21% der über 65-jährigen an einem PEK. Da der die Zahl älterer Menschen in Deutschland weiter zunimmt, ist alleine aufgrund demografischer Veränderungen mit einer weiteren Zunahme zu rechnen [226]. Die Zahl über -65-jährigen wird von 17,4 Millionen (2016) auf rund 20 Millionen im Jahr 2025 steigen und somit auch die Inzidenzraten für das kutane PEK (Abbildung 1).

Europäische Daten zeigen geographisch bedingte Unterschiede. Die höchsten Inzidenzraten werden in Wales (Großbritannien), den Niederlanden und der Schweiz angegeben (altersstandardisierte Rate nach dem Europastandard, 31,7/100.000, 22-35/100.000 bzw. 28,9/100.000 Einwohner im Jahr 2012) [168, 453]. Abbildung 2 zeigt den Verlauf der altersstandardisierten Inzidenzraten in den Niederlanden seit 1989 und vergleicht diese mit den Raten in Deutschland. In den USA wurden 2006 ca. 600.000 Patienten mit PEK behandelt, schätzungsweise 3.900-9.000 verstarben daran.

**Abbildung 1: Rohe Inzidenzraten und hochgerechnete Fallzahlen in Deutschland im Jahr 2014.**

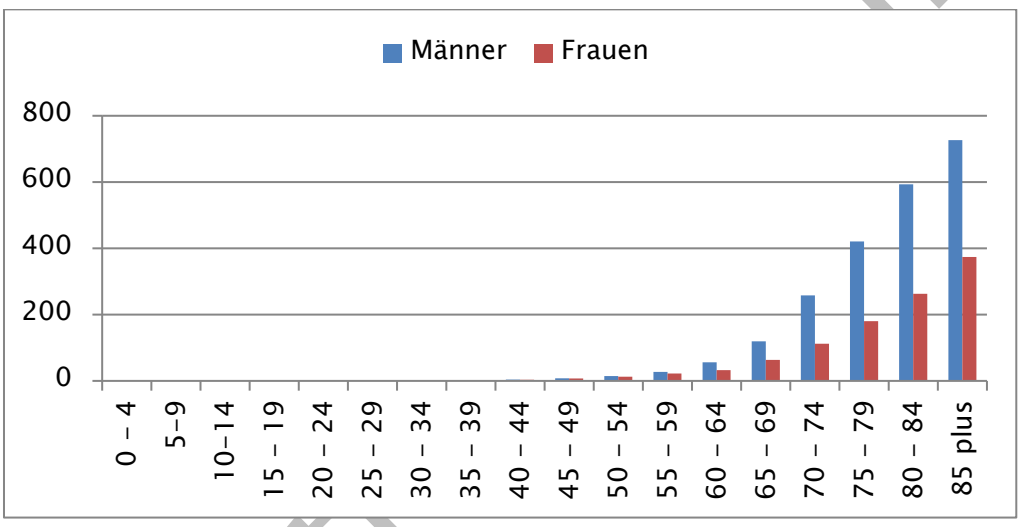


Die höchsten Inzidenzraten von NMSC werden in Queensland (Australien) angegeben und betragen 772 für Männer und 442/100.000 Einwohner pro Jahr für Frauen [307]. In den Südstaaten der USA wird die Mortalitätsrate ähnlich der beim malignen Melanom angegeben, im Jahr 2012 starben bis zu 8791 Patienten [193]. Das PEK tritt häufiger bei Männern als bei Frauen auf und ist zu 80% im Kopf- und Gesichtsbereich bzw. an chronisch UV-exponierten Arealen lokalisiert. Das Durchschnittsalter liegt bei 70 Jahren [40]. Das PEK kann primär in die regionären Lymphknoten metastasieren und Fernmetastasen bilden. Die Rate beträgt ca. 5%, in einzelnen Subgruppen bis zu 20%. Sind Fernmetastasen vorhanden, ist die Prognose schlecht, die mediane Überlebenszeit beträgt weniger als 2 Jahre. Daher ist eine frühzeitige Diagnose und Therapie dieses Tumors entscheidend [40].

**Abbildung 2: Altersstandardisierte Erkrankungsraten PEK der Haut in den Niederlanden und Deutschland (Männer und Frauen) im Vergleich hierzu die**

Konsultationsfassung

**Inzidenzraten für das maligne Melanom.**

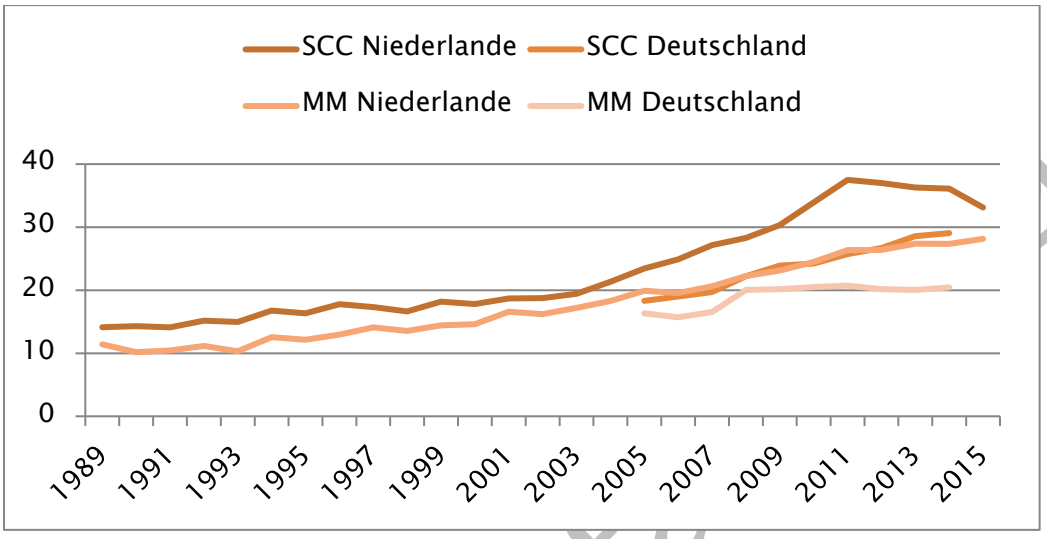


### 3.1.2.2. Mortalität

Die Mortalität der NMSC ist gering und ist in Deutschland in den letzten 25 Jahren weitgehend stabil geblieben [324]. Im Jahr 2015 starben laut offizieller Todesursachenstatistik 464 Männer und 350 Frauen an einem NMSC, der Anteil der PEK ist aufgrund der fehlenden Abbildbarkeit in der ICD-10 unbekannt. Daten des statistischen Bundesamtes beschreiben eine Mortalität von 0,65 für Männer und 0,3 für Frauen in den Jahren 2011-2015, in den Jahren 1991-1995 lag diese bei 0,62 für Männer und 0,27 für Frauen. Verschiedene Publikationen zeigen eine geringe Rate von krankheitsspezifischem im Vergleich zu allgemeinen Todesursachen [105, 230, 365].

### 3.1.2.3. Ätiologie und Pathogenese

Die Entstehung von AK wird vorwiegend durch chronische UV-Exposition, insbesondere gegenüber UV-B, verursacht. Ein Zusammenhang zwischen kumulativer UV-Dosis und dem Auftreten von AK wurde in zahlreichen Studien belegt [337]. Durch UV-Strahlung wird eine Mutation des Tumorsuppressorgens p53 induziert, die als ursächlich für das Entstehen von AK gilt. p53 spielt eine entscheidende Rolle in der Regulation des Zellzyklus und induziert die Apoptose mutierter Zellen. UV-B-Strahlung führt zu einer charakteristischen, „UV-typischen“ Transition von Cytidin zu Thymidin im Tumorsuppressorgen p53, was zu einem Funktionsausfall des Genprodukts p53 führt. Als Folge kommt es zu einer unkontrollierten Proliferation entarteter Zellen mit nachfolgendem Auftreten von AK [374].

UV-Strahlung führt vermutlich auch zu einer aktivierenden Mutation im Kodon 12 des Ras-Onkogens H-Ras und nimmt so Einfluss auf die Regulation der Zellproliferation. Diese Mutation führt zu einer permanenten Aktivierung des Signalwegs und somit zu einer gesteigerten Zellproliferation. Eine entsprechende Mutation konnte vermehrt in AK und PEK der Haut nachgewiesen werden. Eine Assoziation zwischen AK bzw. PEK und Infektionen mit humanen Papillomaviren (HPV) wird immer wieder diskutiert [245]. Andererseits wird HPV-DNA auch in normaler Haut und im Bereich der Haarfollikel nachgewiesen, was dementsprechend auch ein Hinweis auf einen koinzidenten Zusammenhang wäre.

Konsultationsfassung

Die Ätiologie des PEK ist multifaktoriell und beinhaltet neben einer genetischen oder immunologischen Prädisposition primär exogene Auslösefaktoren, allen voran UV-Strahlung. Diese wurde aufgrund ihres onkogenen Potentials von der WHO 2009 als „carcinogenic in humans“ in die Gruppe 1 der etablierten Karzinogene aufgenommen [108] und spielt im Kontext der in Deutschland neu etablierten Berufserkrankung BK 5103 des kutanen PEKs als kumulative „natürliche UV-Strahlung“ eine Schlüsselrolle. Chemische Karzinogene wie polyzyklische aromatische Kohlenwasserstoffe oder Arsen sind als vollwertige Karzinogene in der Induktion kutaner PEK gesichert.

#### 3.1.2.4. Risikofaktor Immunsuppression

Epitheliale Hautumoren sind mit großem Abstand die häufigsten malignen Neubildungen nach Organtransplantation und eine typische Langzeitkomplikation chronischer Immunsuppression [28, 113, 462]. Im gut untersuchten Kollektiv organtransplantierter Patienten sind PEK mit über 65-fach gesteigerten Inzidenzen die am häufigsten diagnostizierten Tumore [113]. Die Inzidenz der in der immunkompetenten, kaukasischen Bevölkerung dominierenden BZK hingegen ist nach Organtransplantation nur um den Faktor 10 und damit proportional deutlich weniger erhöht [113]. Zudem zeigen auch organtransplantierte Patienten ein deutlich höheres Risiko zur Ausbildung von AK. Die Inzidenz zur Ausbildung von NMSC steigt mit der Anzahl der Jahre unter Immunsuppression und liegt nach 20 Jahren bei 40–60%. Zudem besteht bei Organtransplantierten ein deutlich aggressiveres Wachstumsverhalten der AK mit früher Progression in ein PEK [407].

Das Auftreten eines ersten invasiven PEK, oftmals im Bereich chronisch UV-geschädigter Haut auf dem Boden einer Feldkanzerisierung, stellt bei Organtransplantierten typischerweise eine Indikatorläsion eines mindestens 10-fach erhöhten Risikos für das Entstehen weiterer PEK in oftmals immer kürzer werdenden Zeitintervallen dar [156, 244]. Zudem zeigen PEK unter Immunsuppression typischerweise ein aggressiveres Wachstumsverhalten, welches histologisch durch Tendenz zu infiltrativem Tumorwachstum und perineuraler Invasion sowie klinisch durch eine auf 5-8% gesteigerte Metastasierungsrate, eine höhere Lokalrezidivrate (bis zu 13,4%) und multifokales, oftmals eruptives Auftreten gekennzeichnet ist [28, 113, 156, 235, 395, 462].

Konsultationsfassung

### 3.1.3. Welche prognostischen Faktoren sind bei der AK für den Übergang in ein PEK von Bedeutung?

| 3.1. | Konsensbasierte Empfehlung |
|---|---|
| **EK** | Die Datenlage für prognostische Faktoren des Übergangs AK -> PEK ist nicht ausreichend. Im Augenblick können keine belastbaren Werte für die Wahrscheinlichkeit des Übergangs AK → PEK angegeben werden. |
| | Starker Konsens (100%) |

| 3.2. | Konsensbasierte Empfehlung |
|---|---|
| **EK** | Weil bestehende klinische und histologische Systeme (z.B. Klassifikation nach Olsen oder KIN 1-3) nicht ausreichend prognostisch validiert sind, sollten neue Einteilungen entwickelt werden. |
| | Starker Konsens (100%) |

**Hintergrund**
*R. Greinert, E. Breitbart*

Bei der AK handelt es sich um eine Keratinozyten-ständige präkanzerogene Läsion der menschlichen Haut, die als Vorstufe für das PEK angesehen wird. AKs treten hauptsächlich bei hellhäutigen Individuen in Sonnen-exponierten Lokalisationen auf. Der Hauptrisikofaktor für das Auftreten der AK ist kumulative UV-Exposition durch die Sonne und/ oder Solarien [309]. Histologisch stellt die AK eine Dysplasie dar, die von Keratinozyten gebildet wird, welche atypische Kerne aufweisen, die vergrößert, irregulär und hyperchromatisch sind. Um den Grad der epidermalen Dysplasie zu stratifizieren, wurden 3-stufige Skalierungen vorgeschlagen, die den Übergang von der AK in das PEK beschreiben sollen.

So wurden zunächst die progressiven Stadien der keratinozytären intraepidermalen Neoplasie (KIN) in 3 Schritte eingeteilt. Bei der KIN I finden sich atypische Keratinozyten im unteren Drittel der Epidermis. Dieses Stadium kann sich dann zu Läsionen entwickeln, die die unteren 2/3 der Epidermis ausmachen (KIN II) und darauf folgend die volle Dicke der Epidermis abdecken (KIN III) [119].

In einer späteren Klassifizierung mit besserer klinisch-pathologischer Charakterisierung wurden die Progressions-Stadien der AK als frühe in-situ PEKs vom Typ AK I, AK II und AK III bezeichnet. Die Klassifizierung hatte zum Ziel, darauf hinzuweisen, dass alle Formen der AK (AK I, AK II und AK III) schon von Beginn an in-situ PEKs in unterschiedlichen Phasen der Progression darstellen.

Wiederum später schlugen Stockfleth et al. [366] vor, alle AKs als intraepidermale PEKs zu bewerten, ohne vorhersagen zu können, welche Fälle das Potential zur Progression zum invasiven PEK besitzen. Dieser Vorschlag wurde jedoch nicht weitgehend akzeptiert und kürzlich wurden AKs als prämaligne und/ oder präkanzerös eingestuft, bei denen nur KIN III/AK III als in-situ PEKs angesehen werden [119].

Konsultationsfassung

Die Klassifizierung und Datenlage für prognostische Faktoren, welche den Übergang von AK zu PEK determinieren, ist nach wie vor unzureichend. Fernandez-Figueras et al. konnten zeigen, dass ihre Daten sowohl die Hypothese einer sequentiellen Progression („classical pathway“) von AK zu invasivem PEK als auch einer nicht-sequentiellen Abfolge unterstützen [119]. Die histologische Befundung der Epidermis von überlappender oder angrenzender Epidermis des invasiven PEK (196 Biopsie-Proben) zeigte, dass diese Fälle zu 17,9 % und 18,4 % mit dem Auftreten von AK II und AK III einhergingen, aber auch zu 63,8 % mit einer AK I assoziiert waren. Die Autoren favorisieren daher die direkte Transformation von AK I zum invasiven PEK (sog. „differentiated pathway“).

Ältere Daten zum Progress von AK zu PEK geben Schätzungen von 0,025% bis zu 16% für eine individuelle Läsion pro Jahr an. Für einen Patienten mit 6-8 Läsionen wurden daher Transformations-Raten von 0,15%-80% pro Jahr abgeschätzt [309]. In einer der größten prospektiven Studien von Criscione et al. bei der Nachverfolgung von AKs über 5 Jahre wurde gezeigt, dass das Risiko für die Progression von AK zum invasivem PEK bei 0,60% im Jahr 1 und bei 2,57% im Jahr 4 nach Erstdiagnose der AK lag [73].

Die Studientypen der eingeschlossenen Untersuchungen sind unterschiedlich. Das Studiendesign erstreckt sich über den Bereich von histologischen Fallbeschreibungen, retrospektiven Befragungen, Korrelations-Studien, „nested case-control studies“, „retrospective case controlled studies“, multizentrischen Kohorten-Studien bis hin zu einem systematischen Review [130, 162, 183, 290, 425, 428]. Weitere Veröffentlichungen, meist Fall-Kontroll-Studien, retrospektive Studien oder Kohortenstudien, mit geringer Bewertung des Evidenz-Levels (3-4) konnten bei der Analyse prognostischer Faktoren und der Zeitspanne zwischen AK und PEK-Transformation keine Unterschiede in Bezug auf Geschlecht, Alter und Lokalisation der Läsion nachweisen [163, 425, 428]. Es bestand keine Korrelation zwischen epidermaler Dicke, Grad der Dysplasie und p53-Expression. In immunsupprimierten Patienten konnte eine Assoziation zwischen der Größe AK-belasteter Areale und PEK-Risiko beobachtet werden. In einer anderen Studie wurden bei 29% von 452 Nierentransplantations-Patienten AKs beim Zeitpunkt der Erst-Untersuchung diagnostiziert. Bei 13 % der Nierentransplantations-Patienten mit AK ohne Feldkanzerisierung entwickelten 7% (n=4) ein PEK im Vergleich zu 15% der Patienten mit AK mit Feldkanzerisierung.

Der systematische Review kommt jedoch auch zu keinem „klaren Ergebnis“ (aufgrund der uneinheitlichen Datenlage), fasst aber zusammen, dass das absolute Risiko für die Entwicklung eines PEK in einer AK-Läsion am Kopf bei 0,42 liegt. Die Zeit für die Progression einer AK-Läsion im Kopfbereich in ein PEK wird zwischen 16-34 Monaten angegeben [360].

Insgesamt ist die Studienlage und die daraus abgeleitete Evidenz für prognostische Faktoren und Übergangswahrscheinlichkeiten von AK zu PEK unzureichend. Ein systematische Literaturrecherche aus dem Jahr 2013 [442], in der 24 Studien analysiert wurden, kommt zu dem Schluss „Im Allgemeinen sind die verfügbaren Daten begrenzt. Es gelten wichtige methodische Einschränkungen. Zurzeit sind keine verlässlichen Schätzungen über die Häufigkeit der AK-Entwicklung zum invasiven Karzinom möglich und es sind weitere Studien erforderlich.” Neue Studien von Dirschka et al. und Dreno et al. [86, 92], zeigen ebenfalls auf, dass die bisherige Stadien-Einteilung von AKs, deren Progress zum PEK und notwendige präventive Therapien überdacht werden müssen. Die Arbeiten entwickeln vor dem Zusammenhang des Auftretens der AK im Rahmen einer Feldkanzerisierung neue Bewertungskriterien für die Stadien der AK (actnic keratosis field assessment scale: AK-FAS; actinic keratosis area and severity index: AKASI), die zu einer neuen Bewertung beitragen.

Konsultationsfassung

Bei der Bewertung der Daten- und Studienlage zur Prognose des Übergangs AK in PEK fällt insbesondere auf, dass Studien auf genetischer, epigenetischer und zellulärer Ebene zu selten durchgeführt und/ oder herangezogen werden, um validierte und klinisch anwendbare Parameter zu bestimmen, die eine sinnvolle, evidenzbasierte Prävention und Behandlung der AK zum Nutzen der Betroffenen und bei ausgewogener Kosten-Nutzen-Abwägung für das Gesundheitswesen sicher stellen. Dies sollte vor dem Hintergrund der zur Verfügung stehenden modernen molekular-biologischen Verfahren verbessert werden.

### 3.1.4. Welche prognostischen Faktoren sind für die Metastasierung beim PEK von Bedeutung?

| 3.3. | Evidenzbasierte Empfehlung |
|---|---|
| Empfehlungsgrad<br>**0** | Als prognostische Faktoren für die Metastasierung bzw. des krankheits-spezifischen Überlebens gelten histopathologische Faktoren (vertikal zu bestimmende Tumorinfiltrationstiefe, Desmoplasie, Differenzierungsgrad, perineurales Wachstum) und klinische Faktoren (Lokalisation, horizontaler Tumordurchmesser, Komorbiditäten wie Immunsuppression). |
| Level of Evidence<br>**4** | De-novo-Recherche<br>Quellen: [47, 54, 57, 58, 64, 149, 242, 285, 299, 319, 339, 440] (Einzelstudien) |
| | Starker Konsens (100%) |

Als prognostische Faktoren für die Metastasierung bzw. des krankheits-spezifischen Überlebens beim kutanen Plattenepithelkarzinom werden folgende Faktoren angesehen:

- vertikale Tumordicke (>6 mm)
- horizontale Tumordicke (≥ 2 cm)
- histologische Differenzierung (> Grad 3)
- Desmoplasie
- perineurales Wachstum
- Lokalisation (Unterlippe, Ohr)
- Immunsuppression (iatrogen oder erkrankungs-bedingt).

Diese gelten im Folgenden für die AG II (Diagnostik), AG IV (operative und systemische Therapie des PEK) und AG V (Nachsorge).

**Hintergrund**
*Th. Eigentler, J. Becker*

Die Daten zu prognostischen Faktoren basieren in der Regel auf überschaubar großen Kollektiven, die in der Regel retrospektiv analysiert wurden. Nur wenige Publikationen zeigen prospektive Daten.

Konsultationsfassung

Das kutane PEK ist ein Tumor mit relativ geringem Metastasierungsrisiko, wobei sich die Häufigkeit von Patienten mit metastasiertem PEK und damit die klinische Relevanz durch die extrem hohe Inzidenz relativiert. Das Metastasierungsrisiko betrug in einer prospektiven Kohorte von 615 Patienten mit einem medianen Nachbeobachtungszeitraum von 43 Monaten 4% [40]. Bei 3% der Patienten trat zudem ein Lokalrezidiv auf. Metastasen traten in 4% der Tumore auf, die zwischen 2,1 mm und 6,0 mm dick waren und in 16% der Tumore mit einer Tumordicke von mehr als 6,0 mm. PEKs mit einer vertikalen Tumordicke von 2,0 mm oder weniger metastasierten in diesem Kollektiv nicht.

Bei der multivariaten Analyse waren die wichtigsten Prognosefaktoren für eine Metastasierung erhöhte Tumordicke (HR 4,79; 95% CI 2,22-10,36; p<0,0001), Immunsuppression (HR 4,32; 95% CI 1,62-11,52; p=0,0035) und Lokalisation am Ohr (HR 3,61; 95% CI 1,51-8,67; p=0,0040). Das Risiko eines lokalen Rezidivs hing von einer erhöhten Tumordicke (HR 6,03; 95% CI 2,71-13,43; p<0,0001) und dem Vorhandensein einer Desmoplasie (HR 16,11; 95% CI 6,57-39,49; p<0,0001) ab.

In einer großen retrospektiven Studie zeigten Schmults und Kollegen [339] an 985 Patienten mit 1832 Tumoren und einer medianen Nachbeobachtungszeit von 50 Monaten, dass die Lokalrezidivrate bei 4,6% lag; die Rate an Patienten mit lokalen Lymphknotenmetastasen lag bei 3.7%. Die Fall-bezogene krankheitsspezifische Mortalitätsrate lag bei 2,1%. In multivariaten Risikoanalysen waren unabhängige Prädiktoren für die Lymphknotenmetastasierung und den krankheitsspezifischen Tod: Horizontaler Tumordurchmesser von mindestens 2 cm (HR 7,0; 95% CI 2,2-21,6 und HR 15,9; 95% CI 4,8-52,3) sowie eine geringe Differenzierung (HR 6,1; 95% CI 2,5-14,9 und HR 6,7; 95% CI 2-7). Eine perineurale Invasion war mit dem krankheitsspezifischen Tod (HR 3,6; 95% CI 1,1-12,0) signifikant assoziiert. Das Gesamtüberleben war mit einer schlechten Differenzierung (HR 1,3; 95% CI 1,1-1,6) und Invasion jenseits von Fettgewebe (HR 1,7; 95% CI 1,1-2,8) assoziiert.

Die Beobachtungen aus diesen großen prospektiven und retrospektiven Studien zeigten sich auch in weiteren, kleineren retrospektiven Studien. Brinkman und Kollegen [47] untersuchten in einer retrospektiven Analyse prognostische Faktoren in 131 Patienten mit 155 PEKs. Der Tumordifferenzierungsgrad war hierbei ein unabhängiger prognostischer Faktor für die Metastasierung und das Gesamtüberleben. Das metastasierungsfreie Überleben war bei gut differenzierten Tumoren (70%) signifikant höher als bei moderat (51%) und schlecht differenzierten Tumoren (26%; p=0,012); vergleichbare Prozentsätze wurden für das Gesamtüberleben gefunden (p=0,005).

Campoli et al. demonstrierten in einer retrospektiven Analyse, dass die perineurale Invasion mit anderen prognostisch relevanten Faktoren zusammenhängt [54]. Dabei war die perineurale Invasion signifikant assoziiert mit einer Lokalisation im Kopf-Hals-Bereich (p=0,039), einem größeren Tumordurchmesser (p<0,001), dickeren Tumoren (p<0,001), geringer Tumordifferenzierung (p<0,001), dem Vorhandensein von klinisch tastbaren Lymphadenopathie (p=0,012) sowie rezidivierenden (p<0,001) und schmerzhaften Tumoren (p<0,001). Darüber trat die perineurale Invasion signifikant im Zusammenhang mit und dickeren Tumoren auf (p<0,001).

In einer Publikation von Haisma zu PEKs im Kopf-Hals-Bereich wurden folgende Parameter als prognostische Faktoren für die Metastasierung in lokale Lymphknoten nachgewiesen [149]: Tumordicke >2 mm, horizontaler Tumordurchmesser >5 cm, geringe Differenzierung und Lokalisation am Ohr.

Konsultationsfassung

In der retrospektiven Analyse von Cherpelis und Kollegen [64] waren die horizontale Tumorausdehnung, die vertikale Eindringtiefe analog anatomischer Strukturen (Clark-Level), der Grad der Differenzierung, das Vorhandensein von kleinen Tumornestern, infiltrative Tumorstränge, „Single"-Zell-Infiltration, die perineurale Invasion, eine Akantholyse und ein voriges Lokalrezidiv signifikant mit der Metastasierung assoziierte. Die Lokalisation des Tumors, eine Ulzeration, das entzündliche Infiltrat sowie die absolute Eindringtiefe nach Breslow korrelierten hingegen nicht mit der Entwicklung von Metastasen.

Ch'ng et al. zeigten in einem multivariablen Modell, dass der Differenzierungsgrad mit dem krankheitsfreien Überleben korreliert (HR, 0,2; 95% CI 0,1-0,8; p=0,03), nicht jedoch die tumorfreien Schnitträndер, die horizontale Tumorgröße oder die vertikale Tumordicke [57]. Eine Reihe weiterer Publikationen bestätigte die genannten Risikofaktoren an zunehmend kleineren Kollektiven [243, 285, 299, 319, 440].

Konsultationsfassung

# 3.2. Diagnostik

## 3.2.1. Welche Klassifikation, Definition und Nomenklatur soll für die Einteilung der aktinischen Keratose angewendet werden?

| 3.4. | Konsensbasierte Empfehlung |
|---|---|
| **EK** | Die Bezeichnung aktinische Keratose soll benutzt werden. |
| | Starker Konsens (100%) |

| 3.5. | Konsensbasierte Empfehlung |
|---|---|
| **EK** | Folgende histomorphologische Varianten sollten bei Vorliegen benannt werden: atrophe, hypertrophe, akantholytische, pigmentierte, lichenoide sowie bowenoide aktinische Keratose. |
| | Starker Konsens (100%) |

**Hintergrund**
*M. Flaig*

Die aktinische Keratose (AK) ist eine klinisch und histomorphologisch fassbare Hautveränderung, die durch eine Vermehrung (Hyperplasie) atypischer epidermaler Keratinozyten geprägt ist, welche keinen basaloiden Phänotyp aufweisen. Die zytomorphologischen und genetischen Alterationen der atypischen Keratinozyten ähneln den Tumorzellen eines invasiven Plattenepithelkarzinoms der chronisch lichtexponierten Haut. Derzeit besteht keine hinreichende Evidenz dafür, dass sich histomorphologische Parameter in einer klinischen und/ oder therapeutisch relevante Konsequenz niederschlagen. Insofern erscheint eine detaillierte und umfangreiche Dokumentation von Kriterien jenseits der Nennung der Diagnose und des Subtyps als nicht notwendig und hilfreich.

Der Begriff der „aktinischen Keratose“ ist seit langem sowohl klinisch als auch histopathologisch weit etabliert. Im Grunde genommen handelt es sich um eine zwar gängige, aber im Kern unpräzise Begriffsbezeichnung, da Veränderungen, die mit dieser Diagnose bezeichnet werden, weder obligat eine aktinische (solare, durch Sonnenlicht induzierte) Genese haben müssen (z.B. Arsen- oder PUVA-Keratosen) noch obligat mit einer klinisch oder histologisch manifesten Keratose (klinisch keratotische Schuppe, histomorphologisch Ortho- und/ oder Hyperparakeratose) einhergehen muss. Darüber hinaus beschreibt der Begriff nicht, wie in der Pathologie sonst üblich, die Histogenese.

Synonym werden verwendet: Solare Keratose, senile Keratose, In-situ-Plattenepithelkarzinom vom aktinischen Keratosetyp, keratinozytäre intraepitheliale Neoplasie, squamöse intraepitheliale Neoplasie.

Histomorphologische Gemeinsamkeit aller ist eine obligat festzustellende Atypie der Keratinozyten der oberflächenbedeckenden Epidermis. Zytomorphologisch manifestiert sich die zu erfassenden Atypie der Keratinozyten durch Kernhyperchromasie, nukleäre

Konsultationsfassung

Pleomorphie, vergrößerte Zellkerne und eine hohe Kern-/Zytoplasma-korrelation. Hinzu treten architektonische Kriterien mit Alteration der üblichen Schichtung der Epidermis, zunehmendem Verlust der Polarität, welche sich in einer scheinbar willkürlichen Anordnung der intraepidermalen Keratinozyten, hohe Zelldichte im Stratum basale („crowding").

Das Ausmaß der histomorphologisch erfassbaren Veränderungen ist hoch variabel. So zeigen initiale AKs lediglich einzelne atypische Keratinozyten. Durch Hyperplasie können diese jedoch zur Verdrängung normal erscheinender Keratinozyten in der Epidermis in unterschiedlich hohen Anteilen bis hin zum vollständigen Ersatz führen. Häufig, wenn auch nicht obligat, findet sich über diesen atypischen keratinozytären Proliferaten eine Hyperkeratose, die im prototypischen Fall einen Wechsel von ortho- und parakeratotischen Anteilen („pink and blue") aufweist. Das epidermale Band kann im Vergleich zur umgebenden Epidermis verschmälert, unverändert oder akanthotisch verbreitert ausgeprägt sein. Ebenso variabel kann die Ausgestaltung von Reteleisten sein. Diese können vollständig fehlen, klein und plump wie bei einer Lentigo solaris bzw. senilis gestaltet oder hypertroph und mit Brückenbildung entwickelt sein.

Entscheidendes differenzierendes Kriterium zur Abgrenzung zu einem invasiven Plattenepithelkarzinom der Haut ist der Nachweis einer die Basalmembran überschreitenden endophytischen Proliferation atypischer Keratinozyten in nicht traumatisierter Haut.

In Analogie zu der klinischen Vielgestaltigkeit klinischer AKs werden histomorphologisch folgende Varianten beschrieben: atrophe, hypertrophe, proliferative, akantholytische, pigmentierte, lichenoide (AKs mit ausgeprägter Interface-Dermatitis, degenerierender lymphozytärer entzündlicher Reaktion an der Basalmembranzone „Interface") sowie bowenoide AKs. Letztere bezeichnet eine Variante, bei welcher eine Polymorphie und Atypie der beteiligten Keratinozyten vorliegt, wie sie im klassischen Morbus Bowen typisch ist.

Häufig finden sich in Gewebeproben mehrere verschiedene Erscheinungsformen der AKs in unmittelbarer Nachbarschaft. Mitunter lassen sich die atypischen Keratinozyten auch in apikalen Anteilen adnexiellen Epithels darstellen. Häufig, aber nicht obligat ist ein meist nur schütteres Entzündungsinfiltrat in der papillären Dermis mit dem Auftreten der atypischen Keratinozyten assoziiert. Nahezu obligat findet sich eine aktinische Elastose in den oberen Schichten der Dermis.

Das histomorphologische Bild von AKs reicht vom Spektrum der lediglich aktinisch geschädigten Haut mit initialer Atypie von einzelnen Keratinozyten bis hin zu einem vollständigen Ersatz der ortsüblichen Epidermis durch atypische Keratinozyten, was dann einem epidermalen Carcinoma in situ, bei hochgradiger Atypie und Polymorphie der Keratinozyten einem Morbus Bowen entspricht. Um diese morphologische Bandbreite weitergehend zu klassifizieren wurde in Anlehnung zu den meist HPV-induzierten intraepithelialen Neoplasien der Zervix Uteri ein dreistufiges Klassifikationsschema vorgeschlagen (KIN I-III), analog zur zervikalen-, vulvären-, penilen-, analen- und perianalen intraepithelialen Neoplasie entsprechend der beteiligten Drittel der Epidermis. Dieses Konzept ist seit jeher weit diskutiert und umstritten, da invasive Prozesse aus allen Stadien entstehen können, ein dreistufiges Klassifikationssystem naturgemäß eine sehr hohe Interbeobachter-Ungenauigkeit aufweist und über dies bislang keinerlei fassbare klinische Konsequenzen in den klinischen Alltag eingezogen sind.

Konsultationsfassung

Histomorphologisch ähnliche intraepidermale, atypische Proliferate treten bei der sogenannten PUVA-Keratose auf. Hierbei können die zytomorphologischen Veränderungen im Vergleich zur klassischen aktinischen Keratose deutlich geringer ausgeprägt sein. Im Kontext einer Arsen-Keratose fehlt histomorphologisch häufig die ausgeprägte aktinische Elastose.

## 3.2.2. Welche Klassifikation, Definition und Nomenklatur soll für die Einteilung des Plattenepithelkarzinoms angewendet werden?

### 3.2.2.1. Definition und Nomenklatur

| 3.6. | Konsensbasiertes Statement |
|---|---|
| **EK** | Unter einem Plattenepithelkarzinom der Haut versteht man eine maligne Neoplasie der Keratinozyten der Epidermis. Die Tumore können unterschiedliche Differenzierungsgrade entwickeln (siehe auch WHO/UICC Klassifikation). |
| | Starker Konsens (100%) |

| 3.7. | Konsensbasiertes Statement |
|---|---|
| **EK** | Das Plattenepithelkarzinom der Haut geht in den meisten Fällen, aber nicht notwendigerweise aus einer intraepidermalen Proliferation atypischer Keratinozyten hervor. |
| | Starker Konsens (100%) |

| 3.8. | Konsensbasiertes Statement |
|---|---|
| **EK** | Von einem invasiven Plattenepithelkarzinom wird gesprochen, wenn histomorphologisch nachweisbar die Basalmembran unterhalb einer intraepithelialen keratinozytären Proliferation in nicht traumatisierter Haut durchbrochen ist. |
| | Konsens (87,5%) |

| 3.9. | Konsensbasiertes Statement |
|---|---|
| **EK** | Der Morbus Bowen ist definiert als eine intraepidermale Proliferation hochgradiger atypischer und polymorpher Keratinozyten, welche die gesamte Breite der Epidermis einnimmt. Der Morbus Bowen stellt insofern eine besondere Variante dar, welcher in ein invasives, dann meist in ein bowenoid differenziertes (pleomorphes gering differenziertes) Plattenepithelkarzinom (Bowenkarzinom) übergehen kann. |
| | Starker Konsens (100%) |

**Hintergrund**
*M. Flaig*

Der wichtigste ätiologische Faktor ist chronische UV-Exposition, insbesondere bei UV-empfindlichen Individuen. Risikofaktoren für das Entstehen von Plattenepithelkarzinomen sind AKs, höheres Alter, die kumulative Sonnenexposition und helle Pigmentierung. Der wichtigste Risikofaktor ist das Vorhandensein von AKs [227]. Wie hoch die Wahrscheinlichkeit für eine einzelne AK ist, in ein invasives Karzinom überzugehen, ist nicht genau zu beziffern (siehe Kapitel 3.3.2). Neben der malignen Transformation durch UV-Strahlung können andere ätiologische Faktoren eine Rolle spielen. Dazu zählen chronische Wunden und Entzündungen wie Ulzera crurum, Verbrennungen, Narben, lichenoide Erkrankungen und bullöse Dermatosen. Auch Arsenexposition und Röntgenstrahlung können die maligne Transformation befördern. Bei Immunsupprimierten ist die Inzidenz stark erhöht und die Krankheitsverläufe sind ungünstiger. Dieses gilt für Patienten mit iatrogener Immunsuppression nach Organtransplantation und für Immunsuppression bei malignen Erkrankungen sowie bei HIV-Infektion. Bei immunsupprimierten Patienten wird die maligne Transformation durch eine erhöhte Infektionsrate mit kanzerogenen HPV getriggert. Genetische Syndrome mit erhöhtem Risiko für PEK sind Albinismus, Xeroderma pigmentosum, Muir-Torre-Syndrom, Epidermolysis bullosa hereditaria etc.

Ein histomorphologisch identes Bild wie beim klassischen Morbus Bowen der nicht chronisch lichtexponierten Haut findet sich beim Morbus Bowen (polymorphes, gering differenziertes Plattenepithelkarzinom in situ der Epidermis) der chronisch lichtexponierten Haut, sowie bei folgenden eng an eine HPV-Infektion assoziierten Neoplasien des Anogenitaltraktes, welche sich jedoch durch einen gänzlich anderen klinischen Kontext und Verlauf auszeichnen: vulväre intraepitheliale (VIN), penile intraepidermale (PIN), anale (AIN) bzw. perianale (pAIN) intraepidermale Neoplasie Grad III, bowenoide Genitalpapulose [65, 100, 116]. Histomorphologisch ident zu einer PIN III, jedoch durch ein klinisch typisches Erscheinungsbild definiert, ist der so genannte Morbus Queyrat bzw. die Erythroplasie Queyrat.

### 3.2.2.2. Klassifikation

| 3.10. | Konsensbasiertes Statement |
|---|---|
| **EK** | Folgende Varianten des Plattenepithelkarzinoms (PEK) der Haut können histomorphologisch unterschieden werden (teilweise finden sich diese in der WHO/ UICC Klassifikation wieder):<br>• Adenosquamöses PEK<br>• Akantholytisches PEK (Syn. adenoides oder pseudoglanduläres)<br>• Bowen-Karzinom/ bowenoid differenziertes PEK<br>• Desmoplastisches PEK<br>• Keratoakanthom-artiges PEK/ Keratoakanthom<br>• Lymphoepitheliomartiges PEK |

Konsultationsfassung

| 3.10. | Konsensbasiertes Statement |
|---|---|
| | • Pseudovaskuläres PEK (Syn. pseudoangiosarkomatöses, pseudoangiomatöses)<br>• Spindelzelliges PEK (Syn. sarkomatoides)<br>• Verruköses PEK (Syn. Epithelioma cuniculatum) |
| | Starker Konsens (100%) |

| 3.11. | Konsensbasiertes Statement |
|---|---|
| **EK** | Die Klassifikation des Plattenepithelkarzinoms (PEK) der Haut sollte anhand von histologischen und klinischen Parametern entsprechend den derzeit gültigen TNM-Systemen der UICC oder der AJCC erfolgen. |
| | Starker Konsens (100%) |

**Hintergrund**
*M. Flaig*

Eine spezielle Variante des PEK stellt das Keratoakanthom dar, welches in der Regel einen gutartigen Verlauf nimmt. Die klinische Abgrenzung zum PEK ist unsicher. Obwohl das Keratoakanthom aufgrund seiner raschen Wachstumsprogression und halbkugeligen Wuchsform meist als solches identifiziert wird, ist eine sichere klinische und/ oder histologische Differenzierung problematisch und mitunter arbiträr. Charakteristisch sind die Ausbildung eines zentralen Hornpfropfes, hoher Differenzierungsgrad, ausgeprägte Symmetrie, breitbasige Infiltrationsfront. Es kann spontan regredieren. Eine primäre Therapie und eine histologische Aufarbeitung wie bei Vorliegen eines PEK sollte durchgeführt werden. Dies gilt insbesondere für Patientengruppen mit erhöhtem Metastasierungsrisiko. Das verruköse PEK der Haut stellt eine besonders gut differenzierte Form dar, für das zwar invasives Wachstum, aber selten Fernmetastasierung beschrieben wurde. Dieser histologischen Diagnose werden (nach WHO-/ UICC-Klassifikation) auch das Epithelioma cuniculatum, die orale floride Papillomatose und die sogenannten Riesencondylomata (Buschke-Löwenstein) zugeordnet. Noch nicht aufgenommen in die internationale Klassifikation ist das desmoplastische Plattenepithelkarzinom mit hohem Stromaanteil und schmalen Zellsträngen, das ausgeprägt infiltrativ, manchmal auch perineural oder perivaskulär wächst. Dieser Typ ist mit seiner hohen Rezidiv- (ca. 25 %) und Metastasierungspotenz (ca. 10 %) vom Kollektiv der gewöhnlichen Plattenepithelkarzinome abzugrenzen. Bei Patienten, die mit einem selektiven BRAF-Inhibitor (z.B. Vemurafenib, Dabrafenib) behandelt werden, sind ebenfalls regelmäßig Keratoakanthome bevorzugt an chronisch UV-exponierten Arealen beschrieben worden (9).

Im Übrigen kann die WHO-/ UICC-/ AJCC-Klassifikation herangezogen werden. Dies bietet sich insbesondere für klinisch sehr große PEK an. Gegenwärtig erscheint eine Klassifizierung für das PEK der Haut jedoch noch nicht ausgereift zu sein, da sie nur für einen sehr kleinen Anteil der Tumoren eine differenzierende Information vermitteln

Konsultationsfassung

kann. Traditionell erfolgt eine klinische Einteilung in low-risk Tumoren von ≤20 mm und high-risk Tumoren von >20 mm Tumordurchmesser (klinischer Parameter). Beide Klassifikationen teilen nach klinischen bzw. radiologischen Parametern ein. Die T1-Kategorie wird in beiden Klassifikationen durch die horizontale Tumorgröße (≤ 20 mm) und die T2-Kategorie (>20 mm) definiert. In der AJCC-Klassifikation wird die T1-Kategorie noch mittels 6 zusätzlichen „high-risk"-Faktoren, eingeteilt nach klinischen und histologischen Kriterien, ergänzt. Bei den T3 und T4-Kategorien gibt es zwischen UICC und AJCC ebenso Unterschiede. Bei keiner der Klassifikationen werden prognostische Angaben gemacht wie etwa die zu erwartende Rate von Metastasierungen.

Mehr Evidenz für die Klassifizierung scheint die histologisch messbare vertikale Tumordicke zu haben. Durch sie ist eine bessere Schätzung des Metastasierungsrisikos möglich. Die Metastasierungsrate liegt beim Plattenepithelkarzinom je nach Kollektiv um 3-6%. Eine Verschlechterung der Prognose wird bei immunsupprimierten Patienten nach Organtransplantation oder nach hochdosierter Chemotherapie beobachtet. Lokalrezidive sind beim desmoplastischen Typ ca. 20-mal häufiger als beim gewöhnlichen Typ. Lokalrezidive werden als prognostisch schlechtes Zeichen eingestuft. Dabei bleibt offen, ob das Lokalrezidiv selbst zu dieser Verschlechterung beiträgt, oder ein Zeichen des aggressiven Wachstumsverhaltens des Tumors darstellt.

Auch in der N-Kategorie gibt es Unterschiede in den Klassifizierungen von UICC und AJCC. Insbesondere teilt die AJCC die N2-Kategorie in drei Untergruppen ein. Hier führt eine kontralaterale oder bilaterale Metastasierung zu einem Upstaging. Man beachte aber, dass im Kopf-Halsbereich in 7% primär ein kontralateraler oder bilateraler Lymphabfluss vorhanden ist. Eine Mikrometastasierung, wie sie bei der Sentinel-Lymphknotenbiopsie zu finden ist, wird nur in der UICC-Klassifikation berücksichtigt (mi). Nicht unterschieden wird zwischen intranodaler gegenüber einer kapselüberschreitenden Lymphknotenmetastasierung. Die Einteilung der Stadien entspricht nicht evidenzbasierter Studien.

Konsultationsfassung

**Tabelle 9: TNM-Klassifikation des PEK der Haut für die Lippenhaut (ohne Lippenrot), den Körperstamm, die oberen Extremitäten und Schultern, die unteren Extremitäten und die Hüfte und das Skrotum (8. Auflage, 2017).**

| T-Kategorie | |
|---|---|
| TX | Primärtumor kann nicht beurteilt werden |
| T0 | Kein Anhalt für Primärtumor |
| Tis | Carcinoma in situ |
| T1 | Tumor 2 cm oder weniger in größter Ausdehnung |
| T2 | Tumor mehr als 2 cm, aber nicht mehr als 4 cm in größter Ausdehnung |
| T3 | Tumor mehr als 4 cm in größter Ausdehnung oder oberflächliche Knocheninvasion oder perineurale Invasion oder tiefe Invasion* |
| T4a | Tumor mit makroskopischer Knocheninvasion/ Knochenmarksinvasion |
| T4b | Tumor mit Invasion des Achsenskeletts eingeschlossen Foramina und/oder Beteiligung des vertebralen Foramens bis zum Epiduralraum |

*"tiefe Invasion" ist definiert als Invasion jenseits des subkutanen Fettgewebes oder >6 mm (gemessen vom Stratum granulosum der benachbarten Epidermis bis zur Basis des Tumors).

Eine perineurale Invasion als Kriterium für T3 ist definiert als klinische oder radiologische Beteiligung benannter Nerven ohne Beteiligung der Foramina oder der Schädelbasis.

Im Falle multipler simultaner Tumoren wird der Tumor mit der höchsten T-Kategorie klassifiziert und die Anzahl abgrenzbarer Tumoren in Klammern angegeben, z.B. T2(5).

| N-Kategorie | |
|---|---|
| NX | Regionäre Lymphknoten können nicht beurteilt werden |
| N0 | Keine regionären Lymphknotenmetastasen |
| N1 | Metastase(n) in einem regionären Lymphknoten, 3 cm oder weniger in größter Ausdehnung |
| N2 | Metastase(n) in einem Lymphknoten, mehr als 3 cm, aber nicht mehr als 6 cm in größter Ausdehnung oder in multiplen Lymphknoten, keiner mehr als 6 cm in größter Ausdehnung |
| N3 | Metastase(n) in einem Lymphknoten mehr als 6 cm in größter Ausdehnung |

| M-Kategorie | |
|---|---|
| **M0** | **Keine Fernmetastasen** |
| **M1** | **Fernmetastasen** |

| Stadieneinteilung | | | |
|---|---|---|---|
| **Stadium 0** | **Tis** | N0 | M0 |
| **Stadium I** | **T1** | N0 | M0 |
| **Stadium II** | **T2** | N0 | M0 |
| **Stadium III** | **T3** | N0 | M0 |
| | **T1, T2, T3** | N1 | M0 |
| **Stadium IV** | **T1, T2, T3** | N2, N3 | M0 |
| | **T4** | Jedes N | M0 |
| | **Jedes T** | Jedes N | M1 |

**Tabelle 10: TNM-Klassifikation der PEK des Kopf-Hals-Bereichs nach AJCC/ UICC (8. Auflage, 2017)**

| T-Kategorie | |
|---|---|
| **TX** | **Primärtumor kann nicht beurteilt werden** |
| **T0** | **Kein Anhalt für Primärtumor** |
| **Tis** | **Carcinoma in situ** |
| **T1** | **Tumor 2 cm oder weniger in größter Ausdehnung** |
| **T2** | **Tumor mehr als 2 cm, aber nicht mehr als 4 cm in größter Ausdehnung** |
| **T3** | **Tumor mehr als 4 cm in größter Ausdehnung oder oberflächliche Knocheninvasion oder perineurale Invasion oder tiefe Invasion*** |
| **T4a** | **Tumor mit makroskopischer Knocheninvasion/ Knochenmarksinvasion** |
| **T4b** | **Tumor mit Invasion des Achsenskeletts eingeschlossen Foramina und/oder Beteiligung des vertebralen Foramens bis zum Epiduralraum** |

*"tiefe Invasion" ist definiert als Invasion jenseits des subkutanen Fettgewebes oder >6 mm (gemessen vom Stratum granulosum der benachbarten Epidermis bis zur Basis des Tumors)

Eine perineurale Invasion als Kriterium für T3 ist definiert als klinische oder radiologische Beteiligung benannter Nerven ohne Beteiligung der Foramina oder der Schädelbasis.

| **N-Kategorie (klinisch)** | |
|---|---|
| **N0** | **Keine regionären Lymphknotenmetastasen** |
| **N1** | **Metastase(n) in einem regionären Lymphknoten, 3 cm oder weniger in größter Ausdehnung** |
| **N2** | **Metastase(n) wie nachfolgend beschrieben:** |
| **N2a** | **Metastase(n) in solitärem ipsilateralen Lymphknoten, mehr als 3 cm, aber nicht mehr als 6 cm in größter Ausdehnung, ohne extranodale Ausbreitung** |
| **N2b** | **Metastasen in multiplen ipsilateralen Lymphknoten, keiner mehr als 6 cm in größter Ausdehnung, ohne extranodale Ausbreitung** |
| **N2c** | **Metastasen in bilateralen oder kontralateralen Lymphknoten, keiner mehr als 6 cm in größter Ausdehnung, ohne extranodale Ausbreitung** |
| **N3a** | **Metastase(n) in einem Lymphknoten, mehr als 6 cm in größter Ausdehnung, ohne extranodale Ausbreitung** |
| **N3b** | **Metastase(n) in einem einzelnen oder multiplen Lymphknoten, klinisch in extranodaler Ausbreitung*** |

*Das Vorhandensein einer Beteiligung (Invasion) der Haut oder der Weichteile oder klinische Zeichen einer Nervenbeteiligung wird als klinische extranodale Ausbreitung angesehen.

| **N-Kategorie (pathologisch)** | |
|---|---|
| **pN0** | **Keine regionären Lymphknotenmetastasen** |
| **pN1** | **Metastase(n) in solitärem ipsilateralen Lymphknoten, 3 cm oder weniger in größter Ausdehnung, ohne extranodale Ausbreitung** |
| **pN2** | **Metastase(n) wie nachfolgend beschrieben:** |
| **pN2a** | **Metastase(n) in solitärem ipsilateralen Lymphknoten, 3 cm oder weniger in größter Ausdehnung, mit extranodaler Ausbreitung oder mehr als 3 cm aber nicht mehr als 6 cm in größter Ausdehnung, ohne extranodale Ausbreitung** |

| | |
|---|---|
| **pN2b** | **Metastasen in multiplen ipsilateralen Lymphknoten, keiner mehr als 6 cm in größter Ausdehnung, ohne extranodale Ausbreitung** |
| **pN2c** | **Metastasen in bilateralen oder kontralateralen Lymphknoten, keiner mehr als 6 cm in größter Ausdehnung, ohne extranodale Ausbreitung** |
| **pN3a** | **Metastase(n) in einem Lymphknoten, mehr als 6 cm in größter Ausdehnung, ohne extranodale Ausbreitung** |
| **pN3b** | **Metastase(n) in einem Lymphknoten mehr als 3 cm in größter Ausdehnung mit extranodaler Ausbreitung oder in multiplen ipsilateralen, kontralateralen oder bilateralen Lymphknote mit extranodaler Ausbreitung** |
| **M-Kategorie** | |
| **M0** | **Keine Fernmetastasen** |
| **M1** | **Fernmetastasen** |

Die pT-Kategorien entsprechen den T-Kategorien. pM1 bedeutet, dass Fernmetastasen mikroskopisch bestätigt wurden.

| **Stadieneinteilung** | | | |
|---|---|---|---|
| **Stadium 0** | **Tis** | N0 | M0 |
| **Stadium I** | **T1** | N0 | M0 |
| **Stadium II** | **T2** | N0 | M0 |
| **Stadium III** | **T3** | N0 | M0 |
| | **T1, T2, T3** | N1 | M0 |
| **Stadium IV** | **T1, T2, T3** | N2, N3 | M0 |
| | **T4** | Jedes N | M0 |
| | **Jedes T** | Jedes N | M1 |

### 3.2.3. Wie definiert sich die Feldkanzerisierung?

| 3.12. | Konsensbasiertes Statement |
|---|---|
| **EK** | Eine allgemein anerkannte Definition von Feldkanzerisierung existiert nicht. Feldkanzerisierung umfasst ein Hautareal mit mehreren aktinischen Keratosen umgeben von sichtbaren UV-bedingten Hautschäden. |
| | Starker Konsens (100%) |

**Hintergrund**
*T. Dirschka*

Das Konzept der Feldkanzerisierung wurde erstmals 1953 von Slaughter et al. anhand der histologischen Beurteilung oraler Plattenepithelkarzinome und ihrer Umgebung etabliert [359]. Es konnte gezeigt werden, dass in der zunächst klinisch erscheinungsfreien Tumorumgebung nachfolgend oft weitere Tumoren auftreten. Dies wurde auf die bereits vorhandene feldartige Ausbreitung der Tumoren zurückgeführt, die jedoch zunächst subklinisch bleibt. Mittlerweile wird der Begriff der Feldkanzerisierung auf genetische Ursachen zurückgeführt und im Zusammenhang mit einer Vielzahl unterschiedlicher Tumorentitäten verwendet: Kopf- und Halstumoren, Lungen-, Vulva-, Oesophagus-, Zervix-, Brust-, Colon-, Blasen- und Hauttumoren [39].

Es ist allgemein anerkannt, dass die Umgebung von AKs auch ein Krebsfeld repräsentieren kann und der Begriff der Feldkanzerisierung wird diesbezüglich auch umfangreich verwendet [239]. Besondere Bedeutung hat eine Einstufung der Umgebung von AKs als Krebsfeld für die Therapie: Sind neben klinisch sichtbaren AKs auch subklinische Veränderungen in der Umgebung vorhanden, müssten diese vor dem Hintergrund eines möglichen klinischen Rezidivs oder eines Tumorprogresses in der Umgebung konsequenterweise mit therapiert werden. In diesem Zusammenhang unterscheidet die Therapie auch zwischen läsionaler Therapie („lesion-directed“) und feldgerichteter Therapie („field-directed“). Kann in der Umgebung aktinischer Keratosen ein Tumorfeld charakterisiert werden, hat dies also Rückwirkungen auf die Auswahl des Therapieverfahrens (siehe auch Kapitel „Grundlagen der Therapie“) [85].

Eine explizite Definition, die unterschiedliche Aspekte der Feldkanzerisierung berücksichtigt (genetische, immunologische, molekularbiologische, histologische und klinische Charakteristika), existiert jedoch bislang nicht.

Auf genetischer Ebene konnten in der Nachbarschaft von AKs z.B. p53-Mutationen nachgewiesen werden, die auch für AKs selbst charakteristisch sind [106]. Eine Vielzahl weiterer immunologischer und molekularbiologischer Befunde, die typisch für AKs sind, sind auch im umgebenden Gewebe nachweisbar, u.a. eine erhöhte COX2-Expression, Störungen im BRAF-Signalweg und die sehr variable Expression vieler einzelner Gene [14, 402, 461]. Histologisch sind AKs durch atypische Keratinozyten gekennzeichnet, die deutlich dichter gelagert sind als in gesunder Haut. Dieses als „crowding“ (siehe oben) bezeichnete Phänomen wird auch in klinisch gesunder umgebener Haut histologisch beobachtet [317]. Die konfokale Lasermikroskopie oder die high-density optische Kohärenztomographie sind zwischenzeitlich in der Lage, auch nicht-invasiv diese strukturelle Atypie in der Epidermis des umgebenden Feldes zu visualisieren [239].

Genetische, immunologische, molekularbiologische und histologische Befunde sowie die konfokale Lasermikroskopie und high-density optische Kohärenztomographie können

Konsultationsfassung

also helfen, das Tumorfeld zu charakterisieren. Eine explizite klinische Definition steht jedoch bislang aus. Dabei wäre gerade die klinische Definition der Feldkanzerisierung bei AKs für die Auswahl des Therapieverfahrens von besonderer Wichtigkeit im klinischen Alltag. Erlendsson et al. gründen die Definition der Feldkanzerisierung bei AKs auf klinische Charakteristika: Dabei wird die Feldkanzerisierung als mild, moderat oder schwer bewertet, basierend auf dem Ausmaß, zu dem die umgebende Haut ein gesprenkeltes Erythem („mottled erythema"), Pigmentierung, Teleangiektasien, Blässe, Laxizität und eine trockene Textur zeigen, ohne dass eine AK selbst nachweisbar wäre. Diese Definition ist jedoch bislang nicht durch klinische Studien substantiiert [111]. In einem Review zur Definition der Feldkanzerisierung bei AKs wurde betont, dass eine einheitliche klinische Definition bis heute aussteht. Dabei wurden in einem retrospektiven Audit Teleangiektasien, Atrophie und Pigmentstörungen als verlässliche oder sehr verlässliche Indikatoren der Feldkanzerisierung bei aktinischen Keratosen herausgestellt. Einer Schmirgelpapier-artigen Oberfläche der Haut wurde eine moderate Verlässlichkeit zur Definition des Feldes zugesprochen. Als Expertenmeinung wurde in diesem Review zusammenfassend die Feldkanzerisierung bei AKs folgendermaßen definiert:

„Feldkanzerisierung wird klinisch definiert als anatomisches Areal mit aktinischen Keratosen oder an diese angrenzend und sichtbaren sonnenbedingten Hautschäden gekennzeichnet durch wenigstens zwei der folgenden Zeichen: Teleangiektasie, Atrophie, Pigmentstörungen und Schmirgelpapier-artige Oberfläche. Es bleibt unklar, ob eine sichtbare AK eine Voraussetzung für eine Feldkanzerisierung ist" [120].

Für Patienten mit diesen Merkmalen und AK wird dabei eine feldgerichtete Therapie oder eine feldgerichtete Therapie in Kombination mit einer läsionsgerichteten Therapie empfohlen. Im Falle klinischer Zeichen der Feldkanzerisierung und fehlender aktinischer Keratosen im Feld wird empfohlen, edukative oder präventive Maßnahmen zu ergreifen und das Monitoring des Feldes durch die Patienten selbst zu veranlassen [120].

Schlussfolgernd existiert keine klinisch validierte Definition der Feldkanzerisierung bei AKs. Genetische, immunologische, molekularbiologische und histologische Befunde sind für die Therapieauswahl in der konkreten klinischen Situation nicht praktikabel und eignen sich somit eher für die wissenschaftliche Charakterisierung des Feldes. Die konfokale Lasermikroskopie oder high-density optische Kohärenztomographie kann nicht-invasiv atypische Keratinozytenverbände visualisieren, ist jedoch bislang nicht ausreichend in den Behandlungseinrichtungen verbreitet.

Somit erscheint der Versuch einer klinischen Definition, auch bei fehlender Validierung, sinnvoll und für die Therapiewahl bei aktinischen Keratosen im klinischen Alltag wichtig. Die im Review von Figueras Nart et al. vorgenommene klinische Definition, basierend auf klinischen Zeichen der UV-Schädigung, stellt dabei einen praktikablen Ansatz dar [120].

### 3.2.4. Welche nicht-invasiven diagnostischen Verfahren sind geeignet, die Diagnose von AK und PEK zu stellen?

| 3.13. | Konsensbasiertes Statement |
|---|---|
| **EK** | Die Diagnosestellung erfolgt durch klinische Untersuchung und Inspektion. |
| | Starker Konsens (100%) |

Konsultationsfassung

| 3.14. | Konsensbasierte Empfehlung |
|---|---|
| **EK** | Dermatoskopie, konfokale Lasermikroskopie und optische Kohärenztomographie können zur Diagnostik von AK und PEK bei klinisch unklaren Befunden eingesetzt werden. |
| | Starker Konsens (100%) |

**Hintergrund**
*J. Welzel*

**Die Inspektion und Palpation ist geeignet die Verdachtsdiagnose einer AK zu stellen.** AKs zeichnen sich durch ein variables Erythem mit einer variabel ausgeprägten Keratose aus. Die klinische Gradeinteilung von AK korreliert hierbei nicht mit der histologischen Ausprägung [338]. Die Invasivität ist mittels Inspektion und Palpation jedoch nicht sicher einzuschätzen [444].

**Die Dermatoskopie ist ein geeignetes Verfahren, bei unklaren Befunden andere Erkrankungen und Tumoren abzugrenzen**. Zahlreiche Studien haben belegt, dass AKs, pigmentierte AKs, Morbus Bowen und PEK typische Muster, insbesondere der Gefäße, in der Dermatoskopie zeigen [174]. AK und PEK können so gut von Basalzellkarzinomen unterschieden werden. Die Dermatoskopie eignet sich auch zur Differenzialdiagnose zwischen Lentigo maligna, Lentigo senilis und pigmentierten aktinischen Keratosen [5]. Darüber hinaus korreliert der Grad der Invasivität mit den vaskulären Atypien, so dass die Dermatoskopie auch zur Einschätzung einer Invasivität herangezogen werden kann [216, 457]. Die Sensitivität der Dermatoskopie in der Diagnostik von AKs lag in einer Studie bei 98,7% verglichen mit der Histologie als Goldstandard, die Spezifität bei 95% [174]. Bei pigmentieren Läsionen sind beide Werte niedriger [217].

**Weitere nicht-invasive bildgebende Verfahren sind die konfokale Lasermikroskopie und die optische Kohärenztomographie**. Es gibt zahlreiche Studien sowie eine S1-Leitlinie zur Wertigkeit der konfokalen Lasermikroskopie zur nichtinvasiven Diagnostik von AK [437]. Sie ermöglicht die Diagnostik subklinischer AK und hilft bei der Charakterisierung eine kanzerisierten Felds. In der konfokalen Lasermikroskopie zeigt die lichtgeschädigte, klinisch aber unbefallene Haut in einer Feldkanzerisierung oft ein atypisches Honigwabenmuster als Zeichen einer subklinischen AK, welches sich unter topischer Therapie wieder normalisiert [240, 241, 408, 409, 413].

Ebenso ist die optische Kohärenztomographie zur Diagnostik von AK und PEK sowie zur Abgrenzung von Basalzellkarzinomen geeignet. Sie zeigt bei AKs ein verbreitertes, irreguläres Stratum corneum und eine akanthotische Epidermis. Bei PEK ist definitionsgemäß die Basalmembranzone, die bei AK noch detektierbar ist, durchbrochen [36, 128]. AKs unterscheiden sich morphologisch und mittels objektiver Parameter wie Epidermisdicke und Signalintensität der Dermis von Basalzellkarzinomen [340]. Die optische Kohärenztomographie ermöglicht auch eine Diagnostik multipler Läsionen bei Feldkanzerisierung. Die Messzeiten bei der optischen Kohärenztomographie sind so kurz, dass eine Diagnostik multipler Läsionen innerhalb kurzer Zeit möglich ist. Bei der konfokalen Lasermikroskopie ist das ebenfalls mithilfe eines flexiblen Handstücks möglich. In zahlreichen Studien wurden die konfokale Lasermikroskopie und die optische Kohärenztomographie eingesetzt, um Therapieeffekte bei der topischen Behandlung von AK zu visualisieren und zu

Konsultationsfassung

quantifizieren [238, 240, 241, 246, 393, 408, 410]. Die Sensitivität der optischen Kohärenztomographie in der Erkennung von AKs lag untersucherabhängig bei 88%-93%. Klinisch manifeste AKs wurden in einer weiteren Studie mit einer Sensitivität von 100% (95% KI 88-100%) erkannt. Dieser Wert lag für subklinische Läsionen bei 73% (95% KI 52-87%) [246]. Eine systematische Übersichtsarbeit zur diagnostischen Güte der konfokalen Lasermikroskopie berichtete eine Sensitivität von 91%-100% für AKs und 100% für das PEK [281]. Ähnliche Ergebnisse wurden in einer weiteren Studie beobachtet, wobei epidermale Pleomorphie im Stratum spinosum und granulosum die höchste Sensitivität und Spezifität für die Diagnose AK zeigte [411].

### 3.2.5. Wann, bei welchen Kriterien und wie soll die Gewinnung der Histologie erfolgen?

| 3.15. | Konsensbasiertes Statement |
|---|---|
| **EK** | Aktinische Keratosen bedürfen keiner histologischen Diagnostik, wenn ein typischer klinischer Befund vorliegt. |
| | Starker Konsens (100%) |

| 3.16. | Konsensbasierte Empfehlung |
|---|---|
| **EK** | Bei Therapieresistenz und klinisch unklarem Befund soll eine Gewebeprobe gewonnen werden. |
| | Starker Konsens (100%) |

| 3.17. | Konsensbasierte Empfehlung |
|---|---|
| **EK** | Bei klinischem Verdacht auf ein PEK oder M. Bowen soll die Gewinnung einer Histologie auch zur Abgrenzung einer anderen benignen oder malignen Neoplasie erfolgen.<br>Präoperativ sollte der maximale Durchmesser der Neoplasie dokumentiert werden. |
| | Konsens (94,7%) |

| 3.18. | Konsensbasiertes Statement |
|---|---|
| **EK** | Je nach klinischer Situation sind Punch-Biopsien, flache Abtragungen (Shave-Exzisionen) oder Exzisionsbiopsien geeignet. |
| | Konsens (94,7%) |

| 3.19. | Konsensbasierte Empfehlung |
|---|---|
| **EK** | Ist das klinische Bild für ein PEK eindeutig, kann eine komplette Resektion ohne vorherige probebioptische Abklärung erfolgen. |
| | Konsens (89,5%) |

**Hintergrund**
*U. Hillen, M. Flaig*

AKs bedürfen keiner histologischen Diagnostik, wenn ein typischer klinischer Befund vorliegt. Läsionen, die klinisch nicht eindeutig sind, bei denen Anzeichen auf eine Progression in ein PEK vorhanden sind bzw. deren biologisches Verhalten nicht eingeschätzt werden kann, sollten biopsiert werden. Auch bei AKs, die nicht auf eine adäquate Therapie ansprechen, soll eine histologische Diagnostik erfolgen.

Bei klinischem Verdacht auf ein PEK ist die Gewinnung einer Histologie erforderlich. Abhängig von der Tumorgröße und dem Therapieansatz kann eine Punch-, Inzisions- oder Shave-Biopsie durchgeführt oder alternativ der Tumor exzidiert werden [373]. Das klinische Bild eines PEK der Haut kann vielgestaltig sein und entspricht zumeist dem einer hyperkeratotischen Plaque, einem flachen Ulcus mit Randwall oder einem keratotischen Knoten oder Knötchen mit oder ohne Ulzeration. Plattenepithelkarzinome können sich de novo oder aus Vorläufer-Veränderungen wie geröteten oder hyperkeratotischen Makulae und Plaques, aktinischen Keratosen oder Leukoplakien entwickeln. Nachdem das klinische Erscheinungsbild variabel ist und klinisch-morphologische Überschneidungen mit diversen Entitäten vorliegen, zudem eine Unterscheidung zwischen einem frühinvasiven PEK der Haut und einer hyperkeratotischen AK allein aufgrund des klinischen Bilds nicht möglich ist, sollte vor Therapiebeginn eine histologische Untersuchung veranlasst werden, insbesondere auch zur Abgrenzung einer anderen benignen oder malignen Neoplasie der Haut. Ist der der klinische Gesamtkontext eindeutig, ist eine primäre Therapie wie bei Vorliegen eines PEK vertretbar.

Obwohl das Keratoakanthom aufgrund seiner raschen Wachstumsprogression und halbkugeligen Wuchsform klinisch zumeist vom PEK der Haut abgegrenzt werden kann, ist weder eine klinische noch eine histologische Differenzierung sicher. Hier sollten eine histologische Untersuchung und eine primäre Therapie wie bei Vorliegen eines PEK durchgeführt werden. Dies gilt insbesondere für Patientengruppen mit erhöhtem Metastasierungsrisiko.

Eine Besonderheit stellen AKs und PEKs dar, die potentiell durch berufliche natürliche UV-Exposition entstanden sind, und die damit potentiell den Tatbestand einer Berufserkrankung 5103 nach Berufskrankheitenverordnung erfüllen. Hier muss die Diagnostik den Anforderungen zur Meldung einer BK 5103 entsprechen: Bei einem Plattenepithelkarzinom ist die Diagnose nur durch entsprechende histologische Untersuchung belegt. Bei multiplen AKs bzw. Feldkanzerisierung ist eine histologische Sicherung laut wissenschaftlicher Begründung nicht erforderlich, wird aber zumindest für eine der vorliegenden AKs empfohlen [84].

Der Stellenwert zytologischer Techniken wurde in verschiedenen Studien untersucht. Bilen et al. (2000) entnahmen zytologische Proben bei malignitätsverdächtigen Tumoren am Kopf. Falsch negative Resultate wurden in 1/19 Fällen gefunden, es wurden keine

Konsultationsfassung

falsch positiven Befunde festgestellt. Limitationen stellen flache oder ulzerierte seborrhoische Keratosen dar, die mit PEK und Basalzellkarzinomen verwechselt werden können. Die Autoren stellten des Weiteren fest, dass die Zytologie prämaligner Läsionen starke Ähnlichkeit mit PEK hat und dass die Gewinnung einer aussagekräftigen Zytologie bei verkrusteten, hyperkeratotischen und harten Läsionen oft nicht gelingt [33]. In einer weiteren Untersuchung an 50 Basalzellkarzinomen und 28 AKs lag die Sensitivität der Zytologie für AK bei 91% (Papanicolaou-Färbung) bzw. 83% (May-Grünwald-Giemsa-Färbung). AKs konnten von Basalzellkarzinomen diskriminiert werden, jedoch gelingt mittels Zytologie keine sichere Unterscheidung zwischen AK bzw. Carcinomata in situ und invasiven PEK [67].

Vega-Memije et al. (2000) untersuchten 30 PEK und fanden eine hohe Übereinstimmung der Zytologie mit der histologischen Diagnose und kommen zu dem Schluss, dass mittels Zytologie eine zuverlässige Diagnosestellung möglich ist, die Zytologie aber nicht geeignet ist, Tumorsubtypen zu erkennen oder aggressive Tumoreigenschaften zu bestimmen [419]. Derzeit ist der Stellenwert der Zytodiagnostik von AK und PEK nicht ausreichend untersucht, weitere Studien sind erforderlich.

### 3.2.6. Welche Parameter sollten Bestandteile des histologischen Befundberichtes bei AK und PEK sein?

| 3.20. | Konsensbasierte Empfehlung |
|---|---|
| **EK** | Der histologische Befund eines PEK soll neben der Diagnose zusätzlich Folgendes enthalten:<br>• histologischer Tumortyp (bei speziellen Subtypen des PEK)<br>• Beschreibung der histologischen Tiefenausdehnung in Bezug auf die anatomische Schichtung (insbesondere ab Clark-Level V, entsprechend Infiltration der Subcutis)<br>• Messung der Tiefenausdehnung ab einer Invasionstiefe von 2 mm (entspricht etwa Durchmesser eines 10x Sichtfelds)<br>• im positiven Fall Angabe zum Vorhandensein einer perineuralen Ausbreitung, eines Gefäßeinbruchs oder einer geringen Differenzierung<br>• Vollständigkeit der Resektion des invasiven Tumoranteils |
| | Starker Konsens (100%) |

**Hintergrund**
*M. Flaig*

Neben der Angabe der histomorphologischen Varianten bei Vorliegen von AK oder PEK ergeben sich die Bestandteile des histologischen Befundberichts im Wesentlichen aus den Risikofaktoren für Rezidiv und Fernmetastasierung (siehe 3.1.4).

Kurzfassung

## 3.2.7. Welche Ausbreitungsdiagnostik ist bei Patienten mit PEK in welchem Stadium indiziert?

| 3.21. | Konsensbasierte Empfehlung |
|---|---|
| **EK** | Bei Verdacht auf das Vorliegen eines Plattenepithelkarzinoms der Haut soll die Erstuntersuchung die Inspektion des gesamten Hautorgans umfassen. |
| | Starker Konsens (100%) |

Belastbare prospektive Studie oder Beobachtungsstudien zur Ausbreitungsdiagnostik existieren kaum. Die meisten Studien zum Stellenwert bildgebender Verfahren stammen von Untersuchungen aus Plattenepithelkarzinomen des Kopf- und Halsbereichs (head and neck squamous cell carcinoma, HNSCC).

### 3.2.7.1. LK-Sonographie

| 3.22. | **Konsensbasierte Empfehlung** |
|---|---|
| **EK** | Die lokoregionäre Lymphknoten-Sonographie soll bei Verdacht auf lokoregionäre Metastasen durchgeführt werden.<br>Die lokoregionäre Lymphknoten-Sonographie sollte bei Vorliegen von Risikofaktoren durchgeführt werden. |
| | Konsens (94,7%) |

**Hintergrund**
*C. Pfannenberg*

Metastasen des kutanen PEK treten in ca. 80% der Fälle lokoregionär als Satelliten-, In-transit-Metastasen oder als lokoregionäre Lymphknotenmetastasen auf, frühzeitig entdeckte lokoregionäre Filiae haben die Option einer R0-Resektion. Daher kommt der Früherkennung lokoregionaler Lymphknotenfiliae eine besondere Bedeutung zu. In einer Metaanalyse von 74 Studien beim Melanom war die kostengünstige Lymphknoten-Sonographie das Verfahren mit der höchsten Sensitivität und Spezifität mit dem höchsten positiven prädiktiven Wert beschrieben, (Sensitivität von ca. 75% und Spezifität von 85%). zur Detektion lokoregionärer Lymphknotenfiliae [455]. Die Lymphknoten-Sonographie wird auch in der Diagnostik beim HNSCC als das effektivste Verfahren beschrieben, um lokoregionale Lymphknotenmetastasen zu erkennen und zeigt eine Sensitivität von ca. 78% und Spezifität von 85% [79, 456]. Sie ist der klinischen Untersuchung mittels Palpation deutlich überlegen [392]. Bei sonographischem Verdacht auf das Vorliegen parotidealer und zervikaler Metastasen sollte die Staginguntersuchung durch eine Feinnadelzytologie der suspekten Lymphknoten, eine CT-Untersuchung von Hals und Thorax sowie eine MRT der Glandula parotis ergänzt werden [79]. In einer Metaanalyse zum Vergleich verschiedener bildgebender Modalitäten (US, CT, MRT, PET) in der LK-Diagnostik beim klinisch nodal negativen HNSCC betrug der positive prädiktive Wert für die Lymphknotensonographie 25% bis 56% und der negative prädiktive Wert 95 % bis 84% und war den anderen Modalitäten in der Genauigkeit gleichwertig [231]. Auch im Vergleich mit der FDG-PET/CT und Software-basierter Fusions-PET/MRT erwies sich die LK-Sonographie bei der Detektion von okkulten LK-Metastasen von HNSCC Tumoren

Konsultationsfassung

als mindestens gleichwertig, allerdings beziehen sich die publizierten PET-Daten häufig auf Studien mit inhomogenen Kollektiven (N-/N+) mit unterschiedlichem Evidenzlevel [79, 166]. Da bei kutenen PEK des Hals-Kopf Bereiches ebenfalls Lymphknotenmetastasen an gleicher Lokalisation zu beobachten sind und Studien zu HNSCC häufig auch kutene PEK einschließen, kann man diese Beobachtungen für das kutane PEK an Hals und Kopf übertragen.

Obwohl sich die Genauigkeit der bildgebenden Verfahren in den letzten Jahrzehnten kontinuierlich verbessert hat, besteht weiterhin bei allen Methoden eine limitierte Sensitivität bezüglich der Erkennung von Mikrometastasen.

### 3.2.7.2. Röntgen-Thorax

| 3.23. | **Konsensbasierte Empfehlung** |
|---|---|
| **EK** | Die Röntgen-Thorax-Untersuchung soll bei Verdacht auf oder Nachweis von lokoregionaler oder Fernmetastasierung eines PEK nicht als Standard durchgeführt werden. |
| | Konsens (94,7%) |

**Hintergrund**
*C. Pfannenberg*

Röntgen-Thorax-Untersuchungen sind in der Detektion kleiner pulmonaler Filiae der Thorax- Computertomographie (CT) eindeutig unterlegen [81, 121]. Röntgen-Thorax Untersuchungen detektieren nur 28-60% der pulmonalen Metastasen, die im CT Thorax diagnostiziert werden. Problematisch bei Röntgen-Thorax-Untersuchungen ist die hohe Anzahl falsch positiver und falsch negativer Befunde.

### 3.2.7.3. Abdomen-Sonographie

| 3.24. | **Konsensbasierte Empfehlung** |
|---|---|
| **EK** | Die Abdomen-Sonographie soll bei Verdacht auf oder Nachweis von lokoregionaler oder Fernmetastasierung eines PEK nicht als Standard durchgeführt werden. |
| | Starker Konsens (100%) |

**Hintergrund**
*C. Pfannenberg*

Mithilfe der Abdomen-Sonographie können parenchymatöse Fernmetastasen und abdominelle Lymphknotenmetastasen entdeckt werden; die diagnostische Genauigkeit ist allerdings untersucher- und patientenabhängig und insgesamt niedriger als die von MRT, CT und PET/CT [313]. Limitationen ergeben sich insbesondere bei der Diagnostik von tiefliegenden Strukturen (z.B. retroperitonealen Lymphknoten) und bei adipösen Patienten. Ein Vorteil der Abdomen-Sonographie liegt in der einfachen Praktikabilität, breiten Verfügbarkeit und fehlenden Strahlenbelastung.

Konsultationsfassung

### 3.2.7.4. Schnittbilddiagnostik

| 3.25. | **Konsensbasierte Empfehlung** |
|---|---|
| **EK** | Bei Verdacht auf eine Metastasierung soll eine Schnittbilddiagnostik durchgeführt werden. |
| | Starker Konsens (100%) |

**Hintergrund**
*C. Pfannenberg*

Studien zum regulären Einsatz von Schnittbildgebung in der Ausbreitungsdiagnostik beim kutanen PEK existieren nicht, daher bleibt ihr Einsatz der Abklärung metastasensuspekter Befunde vorbehalten. Die NCNN-Guidelines empfehlen beim kutanen PEK eine weiterführende Schnittbilddiagnostik bei Patienten mit erhöhtem Risiko für eine Metastasierung wie Vorhandensein von klinisch positiven LK, fortgeschrittener lokaler Erkrankung oder perineuraler Ausbreitung in der Histologie sowie bei Patienten unter Immunsuppression. Eine retrospektive Studie, die die Bedeutung des radiologischen Stagings auf den Krankheitsverlauf bei kutanen PEK bei 108 Patienten untersuchte, zeigte, dass PEK mit hohem Risiko (T2b, T3) die in einer medianen Nachbeobachtungszeit von 43 Monaten mehrfach Staging-Untersuchungen erhalten hatten (79% CT, 21% PET/CT, 19% MRT), ein verbessertes krankheitsfreies Überleben aufwiesen (p=0,028). Kein Unterschied war hinsichtlich des fernmetastasenfreien oder des krankheitsspezifischen Überlebens festzustellen [325].

Bezüglich der Diagnostik von zervikalen LK-Metastasen zeigen CT, MRT und US vergleichbare Genauigkeiten. In einer Metaanalyse zum Vergleich verschiedener bildgebender Modalitäten (US, CT, MRT, PET) in der LK-Diagnostik beim nodal negativen HNSCC zeigten sich ähnliche Ergebnisse bezüglich gepoolter Sensitivität und Spezifität. Beim fortgeschrittenen PEK sollte eine Schnittbilddiagnostik zum Ausschluss von Fernmetastasen erfolgen [231]. Die CT bietet neben einer hohen diagnostischen Genauigkeit die Vorteile der standardisierten Ganzkörperuntersuchung, allgemeiner Verfügbarkeit sowie Patienten- und Untersucherunabhängigkeit im Vergleich zur Sonographie. Die funktionelle Bildgebung mittels FDG-PET/CT kann insbesondere Fernmetastasen eines PEK aufgrund ihres deutlich gesteigerten Glukosestoffwechsels mit hoher Sensitivität und Spezifität erkennen [78, 318, 333, 345]. Mehrere Studien beim HNSCC haben gezeigt, dass eine PET/CT zusätzlich zum konventionellen Work-Up die Staging-Genauigkeit erhöht, die Spezifität der LK-Diagnostik verbessert und mehr Fernmetastasen detektiert als die CT allein [233, 318]. Mikrometastasen in LK bei klinisch N0-Patienten bleiben jedoch auch für die PET/CT ein diagnostisches Problem. In einer Analyse von Fujiwara et al bei 26 Patienten mit kutanem Hochrisiko-PEK zeigte die PET/CT in der Detektion von Metastasen eine hohe Sensitivität (100%) und Spezifität (81%), deutlich höher als bei der konventionellen CT mit einer Sensitivität von 51% und Spezifität von 69% [131]. Bei 16% der Patienten zeigte sich ein falsch positiver Befund, der vorwiegend durch ein starkes entzündliches peritumorales Infiltrat mit mononukleären Zellen zustande kam.

Konsultationsfassung

# 3.3. Therapie der AK

## 3.3.1. Literaturrecherche und Studienselektion

Als Grundlage für die evidenzbasierten Empfehlungen und Statements wurden ausschließlich prospektive, randomisierte und kontrollierte Studien (randomized controlled trials, RCTs) einbezogen oder systematische Übersichtsarbeiten und Metaanalysen von RCTs, die mindestens einen der vorab definierten kritischen Effektivitätsendpunkte berichteten. Hierzu zählten

(1) komplettes Ansprechen (definiert als Abheilung aller Läsionen pro Patient oder randomisiertem Behandlungsfeld, ggf. instrumentalisiert durch Scores wie den „target lesion number score“ (TLNS) oder den „cumulative lesion number score“ (CLNS) von jeweils 0),

(2) Teilansprechen (definiert als Abheilung von mehr als 75% der Läsionen pro Patient oder randomisiertem Behandlungsfeld),

(3) mittlere Läsionsreduktion pro Patient oder randomisierten Behandlungsfeld (ausgedrückt in absoluten Zahlen oder Prozentsätzen),

(4) Verbesserung des „Investigator Global Improvement Index“ (IGII) und (5) Verbesserung des „Participant Global Improvement Index“ (PGII) in Anlehnung an eine Cochrane-Übersichtsarbeit mit Metaanalyse [144] sowie an die 2015 publizierte Leitlinie der ILDS/EDF [443].

Studien, die rein läsionsbezogene Effektivitätsendpunkte ohne Hinweis auf eine zuvor erfolgte Randomisierung berichteten, wurden nicht berücksichtigt. Die minimale Anzahl der Studienpopulation war N=10 unabhängig vom Studiendesign (interindividuell, intraindividuell, Cross-Over-Design). Im Gegensatz zur ILDS/EDF-Leitlinie wurden die Art der Intervention und die Beobachtungszeitpunkte a priori nicht eingeschränkt [443]. Zudem wurde hier die Literaturrecherche im Januar 2013 durchgeführt, so dass sie zum Zeitpunkt dieser Leitlinienerstellung nicht mehr aktuell erschien. Daher wurde eine neue de-novo-Literaturrecherche durchgeführt. Ebenso wie in der ILDS/EDF-Leitlinie [443] wurden sequentielle Therapiekombinationen aufgrund der möglichen Vielfalt der Vergleiche und großer Studienheterogenität von der systematischen Literaturrecherche ausgeschlossen. Aufgrund der hohen Praxisrelevanz von sequentiellen Therapiekombinationen wurde hierfür ein konsensbasiertes Kapitel erstellt (siehe 3.3.4).

Die Literaturrecherche wird im Methodenreport der Leitlinie beschrieben. Nachfolgend wurden die eingeschlossenen Interventionen geordnet und qualitativ miteinander verglichen.

Dabei wurden in Anlehnung an die 2015 publizierte ILDS/EDF-Leitlinie folgende Subgruppen untersucht:

(1) Patienten mit einzelnen AKs (1-5 Läsionen pro untersuchter Region oder Behandlungsfeld),

(2) Patienten mit multiplen AKs (≥6 Läsionen pro untersuchter Region oder Behandlungsfeld),

Konsultationsfassung

(3) Patienten mit Feldkanzerisierung (≥6 Läsionen pro untersuchter Region oder Behandlungsfeld und Anzeichen aktinisch geschädigter Haut mit Hyperkeratosen in einem zusammenhängenden Behandlungsareal),

(4) Patienten einer der vorherigen Kategorien mit Immunsuppression [443] (siehe Methodenreport). Die Empfehlungen für die letzte Subgruppe werden in einem gesonderten Kapitel abgehandelt (siehe 3.3.8).

## 3.3.2. Indikationsstellung und natürlicher Krankheitsverlauf

| 3.26. | Konsensbasierte Empfehlung |
|---|---|
| **EK** | Die Indikation zur Therapie von AKs sollte in Zusammenschau des klinischen Bildes, der Risikofaktoren (z.B. Immunsuppression, kumulative UV-Exposition, Anzahl der Läsionen), Komorbiditäten, Lebenserwartung und des Patientenwunsches gestellt werden. |
| | Konsens (93,8%) |

**Hintergrund**
*M. Heppt, T. Steeb, C. Berking*

Die Wahrscheinlichkeit der Progression oder Regression von AKs ohne Therapie ist seit Jahren Gegenstand intensiver Diskussion. Eine genaue Untersuchung dieser Kennzahlen wird unter Anderem erschwert durch die Notwendigkeit einer langen Nachbeobachtung über mindestens 6-12 Monate, eine eingeschränkte Übertragbarkeit der Ergebnisse sowie eine starke Heterogenität der untersuchten Populationen oder durch zwischenzeitlich durchgeführte Therapien, die den natürlichen Krankheitsverlauf beeinflussen. Daher existieren nur wenige Kohorten, in denen der natürliche Verlauf ohne Intervention untersuch wurde. Dementsprechend schwanken die in der Literatur angegebenen Werte zur Progression von AKs in ein invasives PEK stark und wurden von 0,03% bis 20% pro Läsion und Jahr beziffert [73, 247, 306]. Demgegenüber stehen zum Teil sehr hohe spontane Remissionsraten von 15% bis 63%, so dass sich unweigerlich die Frage stellt, ob jede AK auch therapiert werden sollte oder auch ein Abwarten ohne Therapie in einer Niedrigrisiko-Situatoin vertretbar ist [442]. Andererseits gibt es Beobachtungen, dass zirka 60% der invasiven PEKs von einer AK ihren Ursprung nehmen [247]. Liegt ein von mehreren AKs betroffenes Feld mit Anzeichen von Feldkanzerisierung vor, gibt es Hinweise auf eine geringere Rate an spontanen Regressionen als ohne Feldkanzerisierung [442]. Neuere Untersuchungen zur Pathogenese von AKs lassen außerdem vermuten, dass eine Transformation auch schon aus frühen, d.h. klinisch und histologisch diskreten Läsionen möglich ist und nicht notwendigerweise stufenweise über moderate und schließlich hyperkeratotische AKs erfolgt [119]. Diese Erkenntnisse erschweren die Einschätzung, welche Läsionen ein hohes Risiko für die Entwicklung in ein invasives PEK tragen und welche nicht. Obwohl die Kenndaten wie oben beschrieben schwanken, gibt es Risikopopulationen und Risikofaktoren, in denen die Progressionsraten vermutlich deutlich höher sind [442]. Zu ihnen zählen Immunsuppression, heller Hautkrebs in der Anamnese sowie kumulative UV-Exposition. Auch die Anzahl vorhandener Läsionen ist ein wichtiger Indikator für das individuelle Risiko, ein invasives PEK zu entwickeln. Vor diesem Hintergund ist ein beobachtendes Abwarten ohne Therapie kritisch zu sehen und muss individuell mit dem Patienten diskutiert werden. Letztlich bestimmen auch die Lebenserwartung,

Konsultationsfassung

Komorbiditäten und der Patientenwunsch die generelle Indikationsstellung zu einer Therapie.

### 3.3.3. Grundlagen der Therapie

*M. Heppt, T. Steeb, C. Berking*

Zur Therapie von AKs existiert eine Vielzahl von Therapieoptionen, die eine Auswahl im klinischen Alltag erschwert. Ein unmittelbarer Vergleich einzelner Interventionen ist häufig nur eingeschränkt möglich, da viele Therapiemodalitäten in Studien nicht direkt verglichen wurden (fehlender „Head-to-Head"-Vergleich). Eine Schätzung von Effekten bei Fehlen von direkten Vergleichsstudien ist über Netzwerk-Metaanalysen möglich, die jedoch häufig nur einen Endpunkt (z.B. komplettes patientenbezogenes Ansprechen [420]) isoliert untersuchen, so dass wichtige Informationen verloren gehen können und sie somit für eine konkrete Therapieentscheidung im klinischen Alltag nicht ausreichen, da Informationen zu Verträglichkeit oder kosmetischem Ergebnis fehlen [201, 420].

Die Wahl einer geeigneten Behandlung hängt von patienten-, läsions- und therapiespezifischen Faktoren ab [85]. Zu den Patientenfaktoren zählen beispielsweise Alter, Komorbiditäten, Immunsuppression, Komedikation, Patientenwunsch und -präferenzen und Therapieadhärenz. Unter läsionsbezogenen Aspekten wird die Anzahl von AKs, deren Lokalisation (Kapillitium, Gesicht, Extremitäten, Stamm), klinische Beschaffenheit (Graduierung nach Olsen, hyperkeratotische Läsionen) sowie die Größe des betroffenen Felds subsumiert. Hierbei ist in der klinischen Praxis die Grenze zwischen multiplen AKs und Feldkanzerisierung nicht immer eindeutig und klar möglich, was durch eine fehlende allgemein anerkannte Definition von Feldkanzerisierung noch erschwert wird (siehe 3.2.3).

Auch in unserer Literaturrecherche bleibt in einigen der eingeschlossenen und untersuchten Studienpopulationen unklar, ob nur mehrere AKs oder zusätzlich eine Feldkanzerisierung vorlagen, so dass eine eindeutige Zuordnung der Interventionen zu diesen Subgruppen nicht immer eindeutig möglich war und die Übergänge hier fließend sein können. Weiterhin sind läsionsgerichtete Therapieansätze nicht zwangsläufig nur bei einzelnen Läsionen bzw. feldgerichtete nicht nur bei Vorliegen multipler Läsionen oder Feldkanzerisierung anwendbar. Die Termini „feldgerichtet" bzw. „läsionsgerichtet" beziehen sich eher auf die Art der Intervention, wohingegen die Anzahl der AKs läsionsbezogene Faktoren darstellen (siehe Tabelle 11).

**Tabelle 11: Zu berücksichtigende Faktoren bei der Therapieentscheidung von AKs (in Anlehnung an [85]).**

| Patientenbezogene Faktoren | Läsionsbezogene Faktoren | Therapiebezogene Faktoren |
|---|---|---|
| Alter | Anzahl der Läsionen | Läsionsgerichtet oder feldgerichtet |
| Therapiewunsch | Größe des betroffenen Areals | Therapiemodalität (interventionell, chirurgisch, topisch-medikamentös) |
| Komorbiditäten | Lokalisation (Kapillitium, Gesicht, Stamm, Extremitäten) | Therapiedauer |

Konsultationsfassung

| Patientenbezogene Faktoren | Läsionsbezogene Faktoren | Therapiebezogene Faktoren |
|---|---|---|
| **Individuelles Risiko (Immunsuppression, Organtransplantation)** | **Klinische Beschaffenheit und Begrenzung** | **Wirksamkeit** |
| **Adhärenz / Compliance** | **Feldkanzerisierung** | **Nebenwirkungen und Verträglichkeit** |
| **Soziales Umfeld und Ressourcen** | | **Selbst- oder Fremdapplikation** |
| | | **Therapiekosten** |

Der Vorteil von feldgerichteten Verfahren besteht darin, dass auch subklinische Veränderungen und nicht nur manifeste AKs therapiert werden. Dies ist gerade vor dem Hintergrund sinnvoll, dass das Vorliegen von AKs zunehmend als chronisch-progressive Erkrankung wahrgenommen wird und stark mit dem individuellen Risiko verbunden ist, weitere AKs und invasive kutane Plattenepithelkarzinome zu entwickeln. Bei der Durchführung einer feldgerichteten Therapie ist bei den meisten topischen-medikamentösen Substanzen jeweils eine maximale Auftragungsfläche zu beachten [412]. Demgegenüber stehen die häufig einfachere und effektive Durchführung von primär läsionsgerichteten Therapieverfahren, die sich bei wenigen, isolierten und gut abgrenzbaren Läsionen anbieten (siehe Tabelle 12).

**Tabelle 12: Läsionsgerichtete und feldgerichtete Therapieverfahren bei AKs.**

| Primär läsionsgerichtete Verfahren | Primär feldgerichtete Verfahren |
|---|---|
| **Kryochirurgie** | **Peelings** |
| **Chirurgische Verfahren** | **Dermabrasio** |
| **PDT**<br>(Pflaster-PDT, “Patch”-PDT) | **PDT** |
| **Topisch-medikamentöse Verfahren**<br>(5-Fluorouracil mit Salicylsäure 10% Lösung) | **Topisch-medikamentöse Verfahren**<br>(Diclofenac-Natrium 3% in Hyaluronsäure)<br>(5-Fluorouracil 5% Creme)<br>(5-Fluorouracil mit Salicylsäure 10% Lösung)<br>(Ingenolmebutat-Gel)<br>(Imiquimod 5% Creme)<br>(Imiquimod 3,75% Creme) |
| **Laserverfahren** | |

Zu den therapiespezifischen Faktoren zählen weiterhin die Art der Behandlung (topisch-medikamentös, interventionell, chirurgisch), die Therapiedauer, Wirksamkeit und Nebenwirkungen. Hierbei haben kürzere bzw. einmalige Therapien tendenziell eine

stärkere Wirksamkeit, aber auch mehr Nebenwirkungen. Gerade bei selbst-applizierten und langdauernden Therapien ist eine gute Therapieadhärenz und die Fähigkeit zur korrekten Anwendung des Patienten eine wichtige Voraussetzung für den Therapieerfolg. Bei eingeschränkter Therapieadhärenzbieten sich daher eher Verfahren mit einer kurzen Therapiedauer an (siehe Tabelle 13).

**Tabelle 13: Therapiedauer der Interventionen für AKs.**

| ⌛ Kurz (<1 Woche) | ⌛⌛ Mittel (1-6 Wochen) | ⌛⌛⌛ Lang (≥6 Wochen) |
|---|---|---|
| **Kryochirurgie** | **5-Fluorouracil 5% Creme** | **Diclofenac-Natrium 3%** |
| **Chirurgische Verfahren** | **Imiquimod 5% Creme** | **5-Fluorouracil 0,5% mit Salicylsäure 10% Lösung** |
| **Peelings** | **Imiquimod 3,75% Creme** | **(Retinoide)** |
| **Dermabrasio** | **(5-Fluorouracil 0,5% Creme)** | |
| **Laserverfahren** | **(Resiquimod Gel)** | |
| **PDT** | | |
| **Ingenolmebutat-Gel** | | |

Interventionen, zu denen keine klaren Empfehlungen ausgesprochen werden und/oder für die in Deutschland aktuell keine Zulassung bestehen, stehen in Klammern.

## 3.3.4. Kombinationstherapien

| 3.27. | Konsensbasierte Empfehlung |
|---|---|
| **EK** | Eine Kombination aus einer feldgerichteten mit einer läsionsgerichteten Therapiemodalität kann angeboten werden. |
| | Starker Konsens (100%) |

**Hintergrund**
*M. Heppt, T. Steeb, C. Berking*

Es existiert eine Vielzahl an Interventionen für die Behandlung von AKs, die in der klinischen Praxis häufig kombiniert werden. Aufgrund der großen Studienheterogenität bezüglich der Dosierungen mit unterschiedlichen Kombinationsprotokollen sowie der untersuchten Endpunkte **wurden sequentielle Therapiekombinationen nicht systematisch untersucht oder ausgewertet**. Dennoch werden in der klinischen Praxis verschiedene Interventionen häufig in Kombination angewendet, so dass an dieser Stelle eine konsensbasierte Empfehlung erstellt wurde. Dieser liegt die Rationale zugrunde, dass durch eine Kombination aus unterschiedlichen Interventionen die Vorteile der jeweiligen Einzelverfahren genutzt und durch unterschiedliche Wirkmechanismen potentielle Synergieeffekte erschaffen werden können. Aus der klinischen Erfahrung sind Kombinationstherapien aus einem feldgerichteten und einem ablativen Verfahren gut verträglich. Insbesondere eine läsionsgerichtete Vorbehandlung dicker, hyperkeratotischer AKs mit einem ablativen Verfahren kann mit einer nachfolgenden feldgerichteten Therapie kombiniert werden, um sowohl eine effektive und schnelle

Konsultationsfassung

Behandlung von klinisch manifesten Läsionen mit einer Therapie von subklinischen Veränderungen zu verbinden. Umgekehrt können auch nach einer primär feldgerichteten Therapie noch verbleibende AKs mit einer läsionsgerichteten Modalität effektiv nachbehandelt werden. Konkret ist beispielsweise (aber nicht ausschließlich) eine sequentielle Kombination von chirurgischer Entfernung oder Kryochirurgie mit topisch-medikamentösen Verfahren einschließlich PDT [29, 30, 139, 157, 173, 187-189, 385] oder von Laserbehandlung mit PDT [164, 203, 362, 397, 398] möglich, wobei hierbei das Konzept der unterstützten Medikamenteneinschleusung („laser-assisted drug delivery") ausgenutzt werden kann (siehe 3.3.5.5).

Im Rahmen der orientierenden Recherche wurde Studien zum sequentiellen Gebrauch von Feldtherapien gefunden. Auch der sequentielle Gebrauch von mehreren feldgerichteten Verfahren wurde in einigen RCTs untersucht. Hierbei zeigte eine Kombination aus PDT mit anderen topisch-medikamentösen Verfahren unterschiedliche Ergebnisse, wobei eine Überlegenheit der Kombinationstherapien gegenüber den jeweiligen Monotherapien nicht durchgehend ersichtlich ist. So war beispielsweise eine Kombination aus ALA-PDT mit Ingenolmebutat in 24 Patienten nicht effektiver bezüglich der mittleren Läsionsreduktion gegenüber 2 Zyklen von ALA-PDT (86,7% versus 97,5%) [31]. Andere Studien wiederum berichteten von einer besseren Effektivität, wenn PDT sequentiell mit Imiquimod [346, 348], 5-Fluorouracil [282, 388] oder Diclofenac [415] kombiniert wurde, allerdings wurde hier lediglich eine orientierende Recherche durchgeführt.

## 3.3.5. Ablative Verfahren

### 3.3.5.1. Kryochirurgie

| 3.28. | Evidenzbasierte Empfehlung |
|---|---|
| Empfehlungsgrad<br>**B** | Kryochirurgie sollte läsionsgerichtet für einzelne oder multiple AKs des Grads I-III nach Olsen bei immunkompetenten Personen angeboten werden. |
| Level of Evidence<br>**2** | De-novo-Recherche<br>Quellen: [123, 197, 208, 269, 356, 460] (Einzelstudien); [144, 420] (systematische Übersichtsarbeiten, Metaanalysen) |
| | Starker Konsens (100%) |

**Hintergrund**
*C. Löser, M. Heppt*

Unter Kryochirurgie versteht man ein destruierendes Verfahren zur lokalen Gewebszerstörung durch gezielte Kälteanwendung. Weil dabei im Gewebe Temperaturen unter -25°C erreicht werden, spricht man von Kryochirurgie, während die Kryotherapie zur Erzielung von Heileffekten mit Temperaturen knapp unterhalb des Gefrierpunktes arbeitet. Sie wird entweder im offenen Sprayverfahren oder im Kontaktverfahren mit einem Kryostempel oder einer speziellen Kryosonde durchgeführt. Als Kältequelle der Wahl wird flüssiger Stickstoff (-196°C) angesehen. Die praktische Durchführung der Kryochirurgie ist wenig standardisiert. Sie umfasst meistens ein bis zwei Gefrier-Tau-Zyklen, bei denen die Zielläsionen für 15-60 Sekunden kälteexponiert werden, bis eine

Konsultationsfassung

weißliche Reifung bzw. Zeichnung sichtbar wird. Durch intra- und extrazelluläre Eiskristallbildung werden Zellorganellen und Zellmembran irreversibel zerstört. Der Wirkmechanismus ist daher effektiv, aber unspezifisch und erstreckt sich auch auf andere Zelltypen wie Melanozyten. Eine einmalige, durchgehende Applikation von flüssigem Stickstoff über 20-40 Sekunden widerspricht physikalischen Grundlagen, die eine Erhöhung der Temperaturleitfähigkeit und damit eine höhere Effektivität dann bedingen, wenn eine zweimalige kurz aufeinander folgende Vereisung mit einem zwischenzeitlichen Auftauen erfolgt. Daher erklärt eine einmalige Applikation möglicherweise schlechtere Resultate für die Kryochirurgie in manchen Studien [208].

Der Vorteil der Kryochirurgie liegt vor allem in einer relativ einfachen und schnellen Anwendung, meistens ohne Notwendigkeit einer lokalen Betäubung. Daher ist die Praktikabilität für Arzt und Patienten sehr gut. Häufige Nebenwirkungen sind Schmerzen, Blasenbildung, Depigmentierung, Narbenbildung oder Hämorrhagie. Bei ausgedehnten Befunden wird als mögliche Strategie die Kombination einer Flächenbehandlung zur Reduktion der Anzahl der Läsionen und zur gleichzeitigen Behandlung subklinischer Veränderungen gefolgt von einer gezielten Behandlung persistierender Läsionen Kryochirurgie vorgeschlagen [123]. Mögliche Kombinationen wären beispielsweise auch PDT gefolgt von Kryochirurgie oder operativer Abtragung in Lokalanästhesie. Allerdings wurden sequentielle Therapien ausgeschlossen und nicht evidenzbasiert untersucht (siehe 3.3.4). Eine ggf. mehrfach wiederholte Kryochirurgie mit moderaten Sprühzeiten um 5 Sekunden bei einmaliger Wiederholung nach dem ersten Auftauen innerhalb eines Zyklus sollte zumindest für isolierte oder therapierefraktäre Läsionen als wichtige therapeutische Option betrachtet werden mit der Tatsache der kontrollierten Durchführung durch den Arzt. Letzteres ist zumindest bei Patienten mit fraglicher oder definitiv eingeschränkter Mitwirkungsfähigkeit von Vorteil. Allerdings wurden in der Literaturrecherche keine Studien identifiziert, welche die qualitative Durchführung der Kryochirurgie untersuchten.

Der breite und langjährige Einsatz von Kryochirurgie in der Therapie von AKs gründet sich vorwiegend auf klinische Erfahrungen. In unserer Literaturrecherche wurden jedoch lediglich 6 Einzelstudien identifiziert, die Kryochirurgie in einem Therapiearm untersuchten. Hierbei fungierte sie weitgehend als traditionelle, etablierte, weit verbreitete und gut zugängliche Therapieoption als Standard, an dem andere Verfahren wie MAL-PDT und Laserablation [197, 269, 460] oder topische Therapien wie Imiquimod und 5-FU mit oder ohne Salicylsäure gemessen wurden [123, 208, 356]. Es wurden hingegen keine Studien gefunden, die Kryochirurgie gegenüber Placebo verglichen. Zwei systematische Übersichtsarbeiten und eine Netzwerk-Metaanalyse unterstreichen jedoch die Wirksamkeit von Kryochirurgie, wobei von kompletten Abheilungsraten von zirka 68% berichtet wird [19, 144, 420]. Es wurde keine RCT gefunden, welche Kryochirurgie in Immunsupprimierten untersuchte.

**Tabelle 14: Übersicht der eingeschlossenen Einzelstudien zu Kryochirurgie.**

| Studie | Interventionen | Einzelne AKs | Multiple AKs | Feld-kanzerisierung | Immun-suppression |
|---|---|---|---|---|---|
| Zane 2014 | Kryochirurgie vs. Ablation mit $CO_2$-Laser | X | | | |
| Simon 2015 | Kryochirurgie vs. | X | X | | |

Konsultationsfassung

| Studie | Interventionen | Einzelne AKs | Multiple AKs | Feld-kanzerisierung | Immun-suppression |
|---|---|---|---|---|---|
| | 5-FU 0,5% mit SA 10%-Lösung | | | | |
| Krawtchenko 2007 | Kryochirurgie vs.<br>5-FU 5% Creme vs.<br>Imiquimod 5% Creme | X | X | | |
| Foley 2011 | Kryochirurgie vs.<br>Imiquimod 5% Creme | | X | | |
| Kaufmann 2008 | Kryochirurgie vs.<br>MAL-PDT | X | X | | |
| Morton 2006 | Kryochirurgie vs.<br>MAL-PDT | X | X | | |

**3.3.5.1.1.** Kryochirurgie versus Ablation mit $CO_2$-Laser

Zane et al. untersuchten 200 Patienten mit maximal 4 Läsionen auf dem Gesicht und der unbehaarten Kopfhaut ohne Zeichen von lichtinduzierten Hautschäden oder Feldkanzerisierung. Insgesamt wurden 543 AKs aller klinischer Grade (I-III nach Olsen) eingeschlossen. Die Randomisierung erfolgte interindividuell 1:1 zu entweder Kryochirurgie mit flüssigem Stickstoff für 10-20 Sekunden oder einmaliger Behandlung mit einem ablativen $CO_2$-Laser [460].

Läsionsbezogen betrug die komplette Abheilungsrate nach 3 Monaten für Kryochirurgie 78,2% und für $CO_2$-Laser 72,4%. Bezüglich dieses Endpunkts sprach die Subgruppe der dickeren AKs (Grad III) besser auf Kryochirurgie an (80,2%) als auf $CO_2$-Laser (59,8%). Personenbezogen zeigte ein größerer Anteil der mit Kryochirurgie behandelten Patienten ein komplettes Ansprechen (71,6% versus 65,3% bei $CO_2$-Laser), allerdings bleibt unklar, ob sich die Fallzahlkalkulation nach Personen oder Läsionen richtete. Auch nach einem Beobachtungszeitraum von 12 Monaten war diese Überlegenheit ersichtlich (53% versus nur 14% bei $CO_2$-Laser). Das globale kosmetische Ergebnis wurde von verblindeten Untersuchern und Patienten für beide Interventionen ähnlich auf einer vierstufigen Skala (schlecht, moderat, gut, exzellent) bewertet und war in 50,7% bzw. 48,4% (Untersucher) und in 58,9% bzw. 50,0% (Patient) exzellent (jeweils Kryochirurgie versus $CO_2$-Laser). Subjektiv war die Patientenzufriedenheit auf einer dreistufigen Skala für Kryochirurgie signifikant höher. Häufige lokale Nebenwirkungen waren Erythem, Ödem, Hämorrhagie, Blasenbildung, Erosion, Krustenbildung (Kryochirurgie) sowie Erosionen und Krustenbildung ($CO_2$-Laser).

*Bewertung:* In dieser Studie war die $CO_2$-Laserablation der Kryochirurgie bezüglich der

Konsultat

Effektivitätsendpunkte läsionsbezogene Abheilungsrate, komplettes und Teilansprechen unterlegen. Der Unterschied der Effekte war jedoch eher gering und nicht durchgehend signifikant. Ebenso war das durch die Untersucher beurteilte kosmetische Ergebnis beider Interventionen nicht signifikant unterschiedlich. Nur die Patientenzufriedenheit war für Kryochirurgie signifikant und deutlich höher. Allerdings war das Studiendesign offen, was gerade die Einschätzbarkeit subjektiver Endpunkte beeinträchtigt. Daher wurde die Studie auf Evidenzlevel 3 herabgestuft.

**3.3.5.1.2.** Kryochirurgie versus 5-Fluorouracil 0,5% mit Salicylsäure 10% Lösung

*Population und Studiendesign:* Es liegt eine randomisierte Studie vor, in der 5-FU 0,5% mit SA 10% mit Kryochirurgie verglichen wurde. Es wurden 66 Patienten mit 4-10 hyperkeratotischen Läsionen (Grad II-III nach der Olsen-Klassifikation) im Gesicht und auf der unbehaarten Kopfhaut eingeschlossen. Personen mit iatrogener Immunsuppression wurden ausgeschlossen [356].

*Interventionen:* 5-FU 0,5% mit SA 10% wurde als Lösung einmal täglich über maximal 6 Wochen läsionsgerichtet aufgetragen. Bei schlechter Verträglichkeit war eine Reduktion auf eine dreimal wöchentliche Gabe zulässig. Die Kryochirurgie wurde mit flüssigem Stickstoff als Sprayverfahren mit einem zweifachen Gefrier-Auftau-Zyklus durchgeführt, wobei die Dauer der Vereisung dem jeweiligen Prüfarzt überlassen war. Nach 3 Wochen konnte sie wiederholt werden, was ebenso im Ermessen des Prüfarztes lag. Die Studie war unverblindet. Es erfolgte eine interindividuelle Randomisierung zu einem der beiden Arme im Verhältnis 1:1.

*Ergebnisse:* Die mittlere Läsionsreduktion pro Patient betrug nach 14 Wochen 5,2 für 5-FU 0,5% mit SA 10% und 5,7 für Kryochirurgie. Im ersten Arm zeigten nach 98 Tagen 33,3% eine komplette und 51,5% eine teilweise (>75%) Abheilung aller Läsionen. Bei Kryochirurgie waren es 25,0% (komplett) und 62,5% (teilweise). Die histologischen Remissionsraten waren läsionsbezogen 62,1% für 5-FU 0,5% und 41,9% für Kryochirurgie. Das langfristige Ansprechen abgeheilter Läsionen nach 6 Monaten nach Therapieende war für Kryochirurgie besser als für 5-FU 0,5% mit SA 10% (84,8% versus 39,4%). Das durch den Prüfarzt und die Patienten beurteilte Ansprechen insgesamt war in beiden Armen sehr ähnlich. Ebenso wurde das kosmetische Ergebnis beider Therapieformen überwiegend als gut oder sehr gut („good/ very good") bewertet. Nebenwirkungen wurden tendenziell häufiger bei 5-FU 0,5% mit SA 10% beobachtet und umfassten Erythem, Krusten und Brennen. Schwerwiegende, therapievermittelte Ereignisse traten in 24,2% der Fälle auf, bei Kryochirurgie waren es nur 6,1%.

*Bewertung:* Bezüglich der mittleren Läsionsreduktion und der kompletten bzw. teilweise Abheilung aller Läsionen war die Effektivität beider Interventionen vergleichbar mit einem leichten signifikanten Vorteil der topischen Therapie bezüglich des kompletten Ansprechens. Bemerkenswert ist ein deutlicher Effekt in der Reduktion von Rezidiven ursprünglich abgeheilter Läsionen von 5-FU 0,5% mit SA 10%, was auf eine bessere Langzeitwirkung dieser Substanz gegenüber Kryochirurgie hinweisen könnte. Demgegenüber stand eine geringere Rate and Nebenwirkungen unter Kryochirurgie, was in der Schaden-Nutzen-Bewertung dieses Vergleichs berücksichtigt werden sollte. Wegen des offenen Studiendesigns ohne Verblindung und einer kleinen Teilnehmerzahl wurde die Arbeit auf ein Evidenzniveau von 3 herabgestuft. Wegen der geringen Teilnehmerzahl und einigen Endpunkten, die nicht signifikant unterschiedlich waren, bleibt eine Überlegenheit von 5-FU 0,5% mit SA 10% gegenüber Kryochirurgie unklar.

Konsultationsfassung

**3.3.5.1.3.** Kryochirurgie versus 5-Fluorouracil 5% Creme

*Population und Studiendesign:* Krawtchenko et al. führten eine unverblindete, dreiarmige, randomisierte Studie durch. Es wurden 75 Personen mit mindestens 5 histologisch gesicherten AKs in einem Areal von maximal 50 cm² auf dem Kopf, Hals oder Dekolleté eingeschlossen. Immunsupprimierte wurden ausgeschlossen [208].

*Intervention:* Die Patienten wurden interindividuell 1:1:1 randomisiert zu 5-FU 5% Creme zweimal täglich über 4 Wochen, Imiquimod 5% Creme dreimal wöchentlich für mindestens 8 h über 4 Wochen oder zu Kryochirurgie mit flüssigem Stickstoff im Sprayverfahren (20-40 Sekunden pro Läsion). Die Interventionen Kryochirurgie und Imiquimod konnten einmal nach 2 bzw. 4 Wochen wiederholt werden.

*Ergebnisse:* Eine komplette klinische Abheilung aller Läsionen wurde für 5-FU 5% in 96% (23/24 Patienten), für Kryochirurgie in 68% (17/25) und für Imiquimod 5% in 85% (22/26 Patienten) beobachtet (p=0,03). Die histopathologisch bestätigten kompletten Abheilungsraten pro Patient betrugen dabei 67% (5-FU 5%), 32% (Kryochirurgie) bzw. 73% (Imiquimod 5%; p=0,02). 12 Monate nach Studienende zeigten immer noch 54% aller mit 5-FU 5% behandelten sowie 28% aller mit Kryochirurgie behandelten Patienten ein anhaltendes Ansprechen der Läsionen. Das gesamte Behandlungsfeld war nach dieser Zeit noch in 33% (5-FU 5%) und 4% (Kryochirurgie) aller Studienteilnehmer unauffällig. Das kosmetische Ergebnis nach 12 Monaten war für beide Interventionen ähnlich schlecht und wurde in nur 4% der Fälle als exzellent beurteilt. Es wurden keine schwerwiegenden Nebenwirkungen beobachtet. Ein normales Hautbild nach Therapie wurde im 5-FU 0,5%-Arm häufiger beobachtet als unter Kryochirurgie (58% versus 16%). Andere unerwünschte Nebenwirkungen waren ähnlich verteilt, obwohl genauere Zahlen nicht berichtet wurden.

*Bewertung:* In dieser Studie wurden Effektivitätsvorteile von 5-FU 5% Creme bezüglich der Endpunkte komplette klinische und histologische Abheilung aller Läsionen demonstriert, der Unterschied des Behandlungseffekts erscheint dabei klinisch relevant (96% vs. 68% und 67% vs. 32%). Da Kryochirurgie eine primär läsionsgerichtete und 5-FU 5% eine primär feldgerichtete Therapie ist, sind beide Modalitäten bezüglich der Feldeffektivität nur bedingt miteinander vergleichbar. Dennoch unterstreichen die Ergebnisse, dass Kryochirurgie bei Vorliegen von multiplen Läsionen oder Feldkanzerisierung vermutlich feldgerichteten Verfahren unterlegen ist. Dies wird auch in der Beurteilung der Langzeitergebnisse nach 12 Monaten deutlich. Allerdings sind durch das offene Studiendesign Verzerrungen möglich. Daher wurde die Studie auf das Evidenzlevel 3 herabgestuft.

**3.3.5.1.4.** Kryochirurgie versus Imiquimod 5% Creme

Zwei Studien untersuchten Kryochirurgie gegenüber Imiquimod 5% Creme [123, 208]. In einer randomisierten, prospektiven, kontrollierten Studie aus Australien wurde bei 10 und mehr AKs an Gesicht und Kopfhaut eine kryochirurgische Behandlung bei 36 Patienten gegenüber einer Imiquimod-Therapie bei 35 Patienten verglichen [123]. Beurteilt wurde das Ansprechen 12 Monate nach Therapiebeginn in Form der läsionsbezogenen kompletten Abheilrate und des patientenbezogenen kompletten bzw. teilweise Ansprechens. Das vollständige patientenbezogene Ansprechen für die wiederholte Kryochirurgie über bis zu 4 Zyklen im Abstand von 3 Monaten lag mit 85% deutlich höher als mit 66,9% bei 2 Zyklen Imiquimod für eine dreimalige Selbstbehandlung pro Woche über 3-4 Wochen. Die Nebenwirkungsrate war mit Blasenbildung, Rötung, Schuppung, Krustenbildung und Hypopigmentierung bei 54,8% der Patienten für die Kryochirurgie deutlich höher als bei 24% nach Imiquimod. Therapieabbruch erfolgte in der Kryochirurgie-Gruppe in 13,9% und in der Imiquimod-

Konsultationsfassung

Gruppe in 28,6%, obwohl dies im Widerspruch zu den beobachteten Nebenwirkungen steht. Hinweise zur Therapieadhärenz der beiden Gruppen wurden nicht genannt. Die Autoren konstatieren, dass beide Therapieverfahren hohe Ansprechraten zeigen, wobei die Behandlung mit Imiquimod ein günstigeres Nebenwirkungsprofil und bessere ästhetische Ergebnisse zeigte [123].

Eine weitere Studie verglich Kryochirurgie mit Imiquimod 5% Creme und 5-FU 5% Creme [208]. Hierbei zeigte die Kryochirurgie geringere Ansprechraten als beide topischen Therapien und war bezüglich einer kompletten Abheilung des gesamten Behandlungsfeldes nach 12 Monaten unterlegen. Die Studie berichtete komplette klinische Abheilungsraten von 68% für Kryochirurgie, 96% für 5-FU und 85% für Imiquimod. Im Gegensatz dazu zeigte die histologische Untersuchung komplette Abheilungsraten von nur 32%, 67% bzw. 73%. Die langfristige, komplette Abheilung nach 12 Monaten des gesamten Behandlungsfeldes wurde mit 4%, 33% bzw. 73% berichtet, welches die langfristige Wirksamkeit einer Feldtherapie (hier: 5-FU und Imiquimod) gegenüber einer läsionsgerichteten Therapie (hier: Kryochirurgie) verdeutlicht [208].

**3.3.5.1.5.** Kryochirurgie versus MAL-PDT in konventioneller Durchführung

Zwei Studien verglichen Kryochirurgie mit MAL-PDT in konventioneller Durchführung [197, 269]. Morton et al. führten eine offene, intraindividuelle Studie in 119 Patienten mit insgesamt 1501 nicht-hyperkeratotischen Läsionen auf dem Gesicht oder der unbehaarten Kopfhaut durch (mindestens 3 pro Patient) [269]. Kaufmann et al. verglichen beide Interventionen ebenfalls intraindividuell in 121 Patienten mit insgesamt 1343 nicht-hyperkeratotischen Läsionen (mindestens 4 pro Patient). Im Unterschied wurden hierbei jedoch nur extrafaziale Läsionen auf Extremitäten, Hals oder Stamm behandelt [197]. In beiden Studien wurde ein Behandlungsfeld mit MAL-Creme (160 mg/g) behandelt und anschließend 3 Stunden mit einem okklusiven Verband inkubiert. Die Beleuchtung erfolgte mit einer Schmalspektrum-Rotlichtquelle bei einer Wellenlänge von 630 nm und einer Dosis von 37 J/cm². Das andere Behandlungsfeld wurde mit Kryochirurgie mit flüssigem Stickstoff bei zweifachem Gefrier-Tau-Zyklus therapiert. Bei unzureichendem Therapieerfolg wurde die Behandlung nach 12 Wochen wiederholt.

Nach 12 Wochen war die mittlere Läsionsreduktion für MAL-PDT etwas besser als für Kryochirurgie (86,9% versus 76,2%; p<0,001). Jedoch lagen beide Interventionen nach 24 Wochen für diesen Endpunkt relativ ähnlich (89,1% versus 86,1%; p=0,20). Auch läsionsbezogen waren nach 24 Wochen in beiden Therapiearmen ein hoher Anteil an AKs komplett abgeheilt, nämlich 85,8% für MAL-PDT und 82,5% für Kryochirurgie. Allerdings zeigten sich bezüglich des globalen kosmetischen Ergebnisses Vorteile für MAL-PDT auf einer vierstufigen Skala (schlecht, moderat, gut, exzellent), wobei hier nach 24 Wochen das Resultat in 77,2% durch die Untersucher als exzellent eingestuft wurde. Im Vergleich war das bei nur 49,7% der mit Kryochirurgie behandelten Patienten der Fall. Daher wurde MAL-PDT als Therapie auch präferiert. Bezüglich der Verträglichkeit ergaben sich nur eher geringe Unterschiede, wobei auch hier leichte Vorteile der MAL-PDT beobachtet wurden. Dennoch wurden beide Therapien gut vertragen und Nebenwirkungen waren mild bis moderat [269].

Kaufmann et al. berichten über ähnlich hohe mittlere Läsionsreduktionsraten nach 24 Wochen, die für MAL-PDT bei 78% und für Kryochirurgie bei 88% lagen. Letztere Therapie war hierbei bezüglich dieses Effektivitätsendpunkts sogar signifikant überlegen (p=0,002). Allerdings wurde das kosmetische Ergebnis sowohl durch den Behandler bzw. Untersucher als auch durch die Patienten deutlich schlechter bewertet. Ebenso würden 59% der Patienten in Zukunft eine Therapie mit MAL-PDT bevorzugen, jedoch nur 25%

Konsultationsfassung

Kryochirurgie. Beide Interventionen wurden ohne schwerwiegende therapievermittelte Nebenwirkungen gut vertragen [197].

Zusammenfassend zeigten beide intraindividuellen Studien ähnlich hohe Effektivitätswerte für Kryochirurgie von über 80% Läsionsreduktion. Demgegenüber stehen möglicherweise schlechtere kosmetische Ergebnisse als bei MAL-PDT, welche hier bei beiden Studien signifikant besser bewertet wurden. Dennoch ergibt sich durch das offene Studiendesign bei der globalen Einschätzung des kosmetischen Ergebnisses ein Biasrisiko. Zudem wurden in der Studie Morton 2006 Streuungsmaße wie Standardabweichungen nicht durchgehend berichtet, weswegen diese Studie auf Evidenzlevel 3 herabgestuft wurde. Weitere Studien wurden wegen Unklarheiten bezüglich der Effektivitätsendpunkte beim Vergleich dieser beiden Interventionen nicht berücksichtigt [125, 380].

### 3.3.5.2. Chirurgische Verfahren

| 3.29. | Konsensbasierte Empfehlung |
|---|---|
| Empfehlungsgrad<br>**EK** | Eine operative Entfernung von AKs des Grads I-III nach Olsen (z.B. mittels Kürettage, flacher Abtragung oder Komplettexzision) sollte bei einzelnen Läsionen in immunkompetenten und immunsupprimierten Patienten angeboten werden. |
| | Starker Konsens (100%) |

**Hintergrund**
*C. Löser*

Die operative Entfernung von AKs ist eine in der klinischen Praxis häufig durchgeführte Therapieoption, für die allerdings keine Evidenz aus RCTs vorliegt. In unserer Literaturrecherche wurden keine randomisierten, adäquat kontrollierten Studien identifiziert, die chirurgische Verfahren untersuchten, sodass eine interventionsbezogene Darstellung nicht möglich ist. Auch in anderen systematischen Übersichtsarbeiten bzw. Metaanalysen mit unterschiedlichen Suchstrategien und untersuchten Datenbanken wurden keine RCTs zu chirurgischen Verfahren identifiziert [144, 443]. Demgegenüber stehen der langjährige Einsatz und die breite klinische Erfahrung mit der operativen Entfernung einzelner, klinisch gut abgrenzbarer Läsionen. Hierbei eignen sich verschiedene Verfahren wie Kürettage, flache Abtragung („Shave-Exzision“) oder Komplettexzision, deren Einsatz vom klinischen Kontext abhängig ist und die als gleichwertig anzusehen sind. Der große Vorteil von chirurgischen Verfahren ist eine nachfolgend mögliche histologische Untersuchung, insbesondere zum Ausschluss eines invasiven PEK bei einem unklaren klinischen Bild.

Einige Fallserien berichteten über geringere Rezidivraten bei Kombination mit Elektrokauterisation. Erfahrungsgemäß sind die Nebenwirkungsrate bei oberflächlicher Abtragung gering und die Abheilraten hoch. In welcher Technik eine operative Entfernung erfolgen sollte, hängt von der anatomischen Lokalisation, dem klinischen Bild und der individuellen Expertise des Behandlers ab. Gerade bei hyperkeratotischen Läsionen, die oft in RCTs ausgeschlossen werden, kann eine mechanische Abtragung mit Kürette oder flacher Abtragung sinnvoll sein. Allerdings ist bei zu oberflächlicher Entfernung eine histologische Untersuchung nur eingeschränkt möglich. Daher ist bei Hochrisikopatienten oder Risikoläsionen mit möglicherweise invasivem Wachstum eine Komplettexzision zu erwägen. Nachteile von chirurgischen Verfahren sind die

Konsultationsfassung

Notwendigkeit einer lokalen Betäubung und allgemeine Operationsrisiken wie Blutung, Narbenbildung und Wundheilungsstörungen.

### 3.3.5.3. Chemische Peelings

| 3.30. | Evidenzbasiertes Statement |
|---|---|
| Level of Evidence **2** | Die aktuelle Datenlage lässt Empfehlungen für die Therapie von AKs mit chemischen Peelings zu. |
| | De-novo-Recherche<br><br>Quellen: [170] (Einzelstudie) |
| | Starker Konsens (100%) |

**Hintergrund**
*C. Löser, M. Heppt*

Das Prinzip von chemischen Peelings in der Behandlung von AKs beruht auf einer unspezifischen Ablation von Hautschichten bis zu einer bestimmten Tiefe. Unsere de-novo-Literaturrecherche identifizierte eine Studie, bei der Trichloressigsäure (Trichloroacetic acid, TCA) intra-individuell mit konventioneller ALA-PDT verglichen wurde [170]. Insgesamt wurden 28 Patienten mit mindestens 5 Läsionen bzw. Feldkanzerisierung an zwei vergleichbaren Arealen der unbehaarten Kopfhaut oder des Gesichts eingeschlossen. Die Randomisierung erfolgte 1:1 zu einem Peeling mit 35% TCA oder 20% ALA-PDT. Auf einzelne Läsionen bezogen kam es zu einer Reduktion von 31,9% (TCA) gegenüber 58,0% (ALA-PDT). Die Anzahl an Patienten, die eine komplette oder nahezu komplette Abheilung aller Läsionen nach verblindeter Beurteilung zeigten, lag bei 54,5% (12/22 Patienten mit ALA-PDT) gegenüber nur 11,8% (2/17 Patienten mit TCA). Obwohl sich bezüglich des kosmetischen Ergebnisses kein signifikanter Unterschied zwischen den beiden Gruppen zeigte, schnitt die ALA-PDT-Gruppe diesbezüglich tendenziell besser ab. Therapiebedingte Schmerzen waren dagegen bei ALA-PDT häufiger und gemessen an einer visuellen Analogskala von 1-10 (7,5 gegenüber 5,1). Narbenbildung wurde in 6 mit TCA behandelten Patienten beobachtet (21,4%).

Zusammenfassend war das Peeling mit TCA bezüglich Effektivität und auch dem kosmetischen Ergebnis unterlegen. Zudem kam es in einem signifikanten Anteil der Patienten zu Narbenbildung in den behandelten Arealen, so dass diese Studie im Vergleich zu ALA-PDT ein ungünstigeres Nutzen-Schaden-Verhältnis aufwies [170]. Allerdings wurden keine weiteren RCTs zu anderen chemischen Peelings zum Beispiel gegenüber Placebo gefunden, sodass hier keine sicheren Empfehlungen über den Stellenwert von Peelings in der Therapie von AKs abgeleitet werden können.

**Tabelle 15: Übersicht der eingeschlossenen Einzelstudien zu chemischen Peelings.**

| Studie | Interventionen | Einzelne AKs | Multiple AKs | Feld-kanzerisierung | Immun-suppression |
|---|---|---|---|---|---|
| **Holzer 2016** | **Peeling mit Trichloressigsäure vs.** | **(X)** | **X** | **X** | |

Konsultationsfassung

| Studie | Interventionen | Einzelne AKs | Multiple AKs | Feld-kanzerisierung | Immun-suppression |
|---|---|---|---|---|---|
| | 20% ALA-PDT | | | | |

### 3.3.5.4. Dermabrasio

*C. Löser, M. Heppt*

Der Effekt von Dermabrasio beruht auf einer mechanischen Abtragung der obersten Hautschichten bis zur dermoepidermalen Junktionszone mit fräsenartigen Instrumenten. Es handelt sich hierbei um ein eher älteres Verfahren, das zur feldgerichteten Therapie von AKs eingesetzt wurde. Es wurden keine RCTs zu mechanischer Dermabrasio identifiziert. Es existieren retrospektive Beobachtungsstudien und Fallserien über Dermabrasio in der Therapie von AKs, die allerdings nicht systematisch untersucht wurden, sodass die Leitliniengruppe hier aufgrund von nicht hinreichenden Daten keine konsens- oder evidenzbasierte Empfehlung ausgesprochen hat.

Die technische Durchführung der Dermabrasio ist wenig standardisiert und die Wirksamkeit und Sicherheit hängen stark von der individuellen Expertise des Behandlers ab. Bei korrekter Durchführung wurde über hohe und anhaltende komplette Ansprechraten von 83-96% nach 2 Jahren berichtet [71]. Da das Verfahren schmerzhaft ist, ist meistens eine lokale Betäubung und bei großen Behandlungsflächen mitunter eine Analgosedierung notwendig, was die Praktikabilität sowohl für den Arzt als auch den Patienten deutlich reduziert. Außerdem kann es bei zu tiefer Abtragung zu ausgeprägten Wundheilungsstörungen und Narbenbildung kommen. Daher muss das Nutzen-Schaden-Verhältnis von Dermabrasio, gerade vor dem Hintergrund in RCTs nachgewiesenermaßen effektiver Behandlungsalternativen, sorgfältig abgewogen werden und wird für die Flächentherapie aufgrund der o.g. Gründe nicht empfohlen.

### 3.3.5.5. Lasertherapie

#### 3.3.5.5.1. Ablative Laserverfahren

| 3.31. | Evidenzbasierte Empfehlung |
|---|---|
| Empfehlungsgrad **0** | Eine Behandlung mit ablativen Laserverfahren kann für einzelne oder multiple AKs der Grads I-III nach Olsen sowie bei Feldkanzerisierung in immunkompetenten Patienten angeboten werden. |
| Level of Evidence **2-3** | De-novo-Recherche<br>Quellen: [288, 460] (Einzelstudien); [144] (Systematische Übersichtsarbeit/ Metaanalyse) |
| | Konsens (92,3%) |

**Hintergrund**

*K. Fritz, C. Salavastru*

Die Laserablation ist für die Behandlung superfizieller AKs mit niedrigem Risiko als weniger invasive Alternative zum chirurgischen Vorgehen von Bedeutung. Eine präzise,

Konsultationsfassung

schnelle und streng lokalisierte Gewebevaporisation kann beispielsweise mit dem ablativen Erbium:YAG- und $CO_2$-Laser erreicht werden [352]. Wie bei topisch-medikamentösen und bei ablativ-destruktiven Verfahren mit Ausnahme von chirurgischen Interventionen erfolgt allerdings keine histopathologische Sicherung. Allerdings bieten zunehmend nicht-invasive bildgebende Verfahren wie die konfokale Reflexionsmikroskopie (RCM) mit ihrer optischen Darstellung die Möglichkeit, auf zellulärer Ebene eine der Histopathologie ähnliche Kontrolle direkt am Patient zu erreichen und dadurch die Effizienz und Sicherheit des Abtragungsvorganges zu verbessern (siehe 3.2.4) [351].

Trotz dieser technischen Neuerungen und Entwicklungen bleiben Daten zu Laserverfahren aus RCTs, auf deren Basis evidenzbasierte Empfehlungen ausgesprochen werden können, begrenzt. Die systematische Literaturrecherche ergab 2 Einzelstudien, die die Behandlung mit Erbium:YAG-Laser mit 5-FU 5% Creme bzw. $CO_2$-Laser mit Kryochirurgie in immunkompetenten Patienten verglichen haben [288, 460]. In einer systematischen Übersichtsarbeit mit Metaanalyse von Gupta et al. 2012 [144] wurden bezüglich ablativer Laserverfahren ebenso die Studie von Ostertag et al. 2006 [288] sowie eine weitere Arbeit von Hantash et al. 2006 analysiert [153]. Es wurden keine RCTs zur Lasertherapie in immunsupprimierten Patienten identifiziert (für eine interventionsspezifische Darstellung und Bewertung der Einzelstudien siehe unten).

Sequentielle Therapiekombinationen wurden nicht systematisch untersucht und bewertet, so dass hier keine evidenzbasierte Empfehlung zur Kombination aus ablativen Laserverfahren mit anderen Therapiemodalitäten erstellt wurde. Für eine konsensbasierte Empfehlung zur sequentiellen Kombination siehe 3.3.4. Einige Arbeiten untersuchten die Wirksamkeit einer Kombination aus läsionsgerichteter Lasertherapie mit feldgerichteten Verfahren. Hierbei steigerte vor allem eine Vorbehandlung mit ablativem fraktionalen Laser (AFXL) die Aufnahme von topisch aufgebrachten Therapeutika und die läsionsspezifischen Abheilungsraten. Dieses Konzept der unterstützten Medikamenteneinschleusung („laser-assisted drug delivery“) ermöglicht eine effiziente Behandlung vieler dermatologischer Erkrankungen einschließlich der Behandlung von AKs. Unter anderem liegen Publikationen für die fraktionale Laserablation vor Applikation von 5-FU 5% Creme [280], Ingenolmebutat-Gel [195] oder MAL-PDT in konventioneller Durchführung bei Läsionen Grad II-III in immunkompetenten Patienten vor [203, 397]. Auch bei immunsupprimierten Organtransplantierten wurde die Kombination aus AFXL mit MAL-PDT untersucht, wobei die Kombination aus AFXL und PDT gegenüber nur AFXL signifikant bezüglich des kompletten Ansprechens überlegen war (73% versus 31%; p=0,002) [164].

**Tabelle 16: Übersicht der eingeschlossenen Einzelstudien zur ablativen Lasertherapie.**

| Studie | Interventionen | Einzelne AKs | Multiple AKs | Feld-kanzerisierung | Immun-suppression |
|---|---|---|---|---|---|
| Ostertag 2006 | Laser-Resurfacing vs. 5-FU 5% Creme | | X | X | |
| Zane 2014 | Ablation mit $CO_2$-Laser vs. Kryochirurgie | X | | | |

Konsultationsfassung

*3.3.5.5.2. Laser-Resurfacing versus 5-FU 5% Creme*

*Population und Studiendesign:* Ostertag et al. untersuchten in einer randomisierten, doppelt-blinden Studie die Langzeitwirkung von und die Rezidivraten unter 5-FU 5% Creme im Vergleich zu ablativer Lasertherapie in 55 Patienten [288].

*Intervention:* Die Randomisierung erfolgte interindividuell 1:1 zu 5-FU 5% Creme zweimal täglich über 4 Wochen bzw. bei geringerer Wirksamkeit über maximal 7 Wochen und oder zu einer ablativen Laserbehandlung mit dem Derma-K Laser (Lumenis®) im Erbium:YAG bzw. $CO_2$-Modus.

*Ergebnisse:* Nach 3 Monaten betrug die mittlere Läsionsreduktion pro Patient 13,2 für 5-FU 5% und 13,8 für die Laserbehandlung. Nach 6 Monaten lag diese Zahl bei 12,5 und 13,9 sowie nach 12 Monaten bei 12,4 und 14,2 (5-FU 5% gegenüber Laser). Die Unterschiede der absoluten Läsionsreduktionen waren nicht signifikant. Die mittlere prozentuale Reduktion war nach 12 Monaten 91,1% für Lasertherapie und 76,6% für 5-FU 5%. Dieser Unterschied war signifikant (p=0,048). Ebenso waren die Rezidivraten nach 3, 6 und 12 Monaten für die topische Behandlung mit 5-FU 5% durchgehend höher als für die ablative Lasertherapie. Eine Verbesserung im Hinblick auf UV-induzierte Hautalterung der behandelten Areale wurde ebenso häufiger nach Laserbehandlung beobachtet. Dieser Endpunkt wurde gemessen in einer Skala von 0-9, die sich aus den Einzelkomponenten Falten, Hautfarbe/ Pigmentierung und Keratosen zusammensetzte. Nach 12 Monaten besserte sich der Punktwert in dieser Skala signifikant häufiger bei Laser (74%) gegenüber 5-FU 5% (43%). Die Nebenwirkungen beider Interventionen umfassten Erythem, Ödem, Infektionen, Krustenbildung, Schmerz, Hautirritation und Juckreiz. Sie wurden tendenziell nach Laserbehandlung häufiger beobachtet. Hier traten vor allem Ödeme und Infektionen kurz nach Behandlung sowie Erythem und Hypopigmentierung im längerfristigen Verlauf öfter auf.

*Bewertung:* Die Effektivität der Interventionen war bezüglich der absoluten Läsionsreduktion nicht signifikant unterschiedlich, lediglich die prozentuale Reduktion wurde für die Lasertherapie als überlegen berichtet. Allerdings erscheint die Stärke des Effekts eher gering. Bezüglich der Langzeitwirkung war die Lasertherapie signifikant überlegen, allerdings auf Kosten von langfristigen Nebenwirkungen. Daher sind weitere Studien nötig, um das Schaden-Nutzen-Verhältnis dieser beiden Interventionen zu untersuchen.

*3.3.5.5.3. Ablation mit CO2-Laser versus Kryochirurgie*

Eine Studie wurde identifiziert [460]. Für den Vergleich dieser Interventionen siehe 3.3.5.1.1.

*Population und Design:* Zane et al. untersuchten 200 Patienten mit maximal 4 Läsionen auf dem Gesicht und der unbehaarten Kopfhaut ohne Zeichen von lichtinduzierten Hautschäden oder Feldkanzerisierung. Insgesamt wurden 543 AKs aller klinischer Grade (I-III nach Olsen) eingeschlossen.

*Intervention:* Die Randomisierung erfolgte interindividuell 1:1 zu entweder Kryochirurgie mit flüssigem Stickstoff für 10-20 Sekunden oder einmaliger Behandlung mit einem ablativen $CO_2$-Laser.

*Ergebnisse:* Läsionsbezogen betrug die komplette Abheilungsrate nach 3 Monaten für Kryochirurgie 78,2% und für $CO_2$-Laser 72,4%. Bezüglich dieses Endpunkts sprach die Subgruppe der dickeren AKs (Grad III) besser auf Kryochirurgie an (80,2%) als auf $CO_2$-Laser (59,8%). Personenbezogen zeigte ein größerer Anteil der mit Kryochirurgie

Konsultationsfassung

behandelten Patienten ein komplettes Ansprechen (71,6% versus 65,3% bei $CO_2$-Laser), allerdings bleibt unklar, ob sich die Fallzahlkalkulation nach Personen oder Läsionen richtete. Auch nach einem Beobachtungszeitraum von 12 Monaten war diese Überlegenheit ersichtlich (53% versus nur 14% bei $CO_2$-Laser). Das globale kosmetische Ergebnis wurde von verblindeten Untersuchern und Patienten für beide Interventionen ähnlich auf einer vierstufigen Skala (schlecht, moderat, gut, exzellent) bewertet und war in 50,7% bzw. 48,4% (Untersucher) und in 58,9% bzw. 50,0% (Patient) exzellent (jeweils Kryochirurgie versus $CO_2$-Laser). Subjektiv war die Patientenzufriedenheit auf einer dreistufigen Skala für Kryochirurgie signifikant höher. Häufige lokale Nebenwirkungen waren Erythem, Ödem, Hämorrhagie, Blasenbildung, Erosion, Krustenbildung (Kryochirurgie) sowie Erosionen und Krustenbildung ($CO_2$-Laser).

*Bewertung:* In dieser Studie war die $CO_2$-Laserablation der Kryochirurgie bezüglich der Effektivitätsendpunkte läsionsbezogene Abheilungsrate, komplettes und Teilansprechen unterlegen. Der Unterschied der Effekte war jedoch eher gering und nicht durchgehend signifikant. Ebenso war das durch die Untersucher beurteilte kosmetische Ergebnis beider Interventionen nicht signifikant unterschiedlich. Nur die Patientenzufriedenheit war für Kryochirurgie signifikant und deutlich höher. Allerdings war das Studiendesign offen, was gerade die Einschätzbarkeit subjektiver Endpunkte beeinträchtigt. Daher wurde die Studie auf Evidenzlevel 3 herabgestuft.

Interessanterweise war das komplette Ansprechen nach 12 Monaten für Kryochirurgie deutlich besser als für Lasertherapie. Diese Ergebnisse stehen im Gegensatz zur Studie von Ostertag 2006, in der Laser-Resurfacing vor allem bezüglich der Langzeitwirkung der topischen Therapie mit 5-FU 5% Creme überlegen war (siehe 3.3.5.5.2). Die Ergebnisse lassen daher vermuten, dass die Ergebnisse des $CO_2$-Lasers von der Anzahl der Läsionen und der Größe der behandelten Fläche abhängig sind.

#### 3.3.5.5.4. Nicht-ablative Laserverfahren

| 3.32. | Konsensbasierte Empfehlung |
|---|---|
| **EK** | Eine Behandlung mit nicht-ablativen Laserverfahren kann für einzelne oder multiple AKs der Grads I-II nach Olsen angeboten werden. |
| | Starker Konsens (100%) |

**Hintergrund**
*K. Fritz, C. Salavastru*

Die Evidenz aus RCTs zu nicht-ablativen Laserverfahren in Behandlung von AKs ist begrenzt. In unserer Literaturrecherche wurden keine Arbeiten mit diesem Design identifiziert. Dennoch existieren retrospektive und nicht-randomisierte Studien zur Anwendung nicht-ablativer Laser wie dem Nd:YAG- sowie dem fraktionierten 1540 nm-Laser.

Lapidoth et al. behandelten 17 Patienten mit einem 1540 nm fraktionalen, nicht ablativen Laser mit 75 mJ Fluenz, 15 ms Pulsdauer und einer Spotgröße von 10 mm. Nach 3 Monaten fand eine verblindete Evaluation statt und zeigte eine Verbesserung der AKs um 75% auf einer vierstufigen Skala [219]. Die Nutzung eines lang gepulsten Farbstofflasers mit 595 nm Wellenlänge als Lichtquelle für die Durchführung einer PDT zeigte bezüglich der läsionsspezifischen Abheilungsraten vergleichbare Resultate mit

Konsultationsfassung

Klärungsraten von über 90% über eine Nachbeobachtungszeit von bis zu 8 Monaten. Für Läsionen auf den Extremitäten und dem Rumpf waren diese Werte niedriger [9]. Eine weitere retrospektive, uunkontrollierte Studie untersuchte den Nd:Yag-Laser (λ=1060 nm) in der Behandlung von BZKs und anderen NMSC-Tumoren [270]. Da in dieser Arbeit nicht primär AKs behandelt wurden, ist die Übertragbarkeit der Intervention derzeit noch unsicher und bedarf weiterer Evaluation in künftigen RCTs.

## 3.3.6. Topische Arzneimittel-gestützte Verfahren

### 3.3.6.1. Diclofenac

| 3.33. | Evidenzbasierte Empfehlung |
|---|---|
| Empfehlungsgrad<br>**B** | Eine Behandlung mit Diclofenac-Natrium 3% in Hyaluronsäure-Gel 2,5% sollte für einzelne oder multiple AKs des Grads I-II nach Olsen in immunkompetenten Personen angeboten werden. |
| Level of Evidence<br>**1** | De-novo-Recherche<br><br>Quellen: [4, 135, 206, 253, 301, 314, 343, 367, 406, 451, 459] (Einzelstudien); [19, 144] (systematische Übersichtsarbeiten/ Metaanalysen) |
| | Starker Konsens (100%) |

| 3.34. | Evidenzbasierte Empfehlung |
|---|---|
| Empfehlungsgrad<br>**B** | Eine feldgerichtete Therapie mit Diclofenac-Natrium 3% in Hyaluronsäure-Gel 2,5% sollte bei Feldkanzerisierung angeboten werden. |
| Level of Evidence<br>**2** | De-novo-Recherche<br><br>Quellen: [135, 253, 314, 451] (Einzelstudien) |
| | Starker Konsens (100%) |

**Hintergrund**
*K. Fritz, T. Steeb, C. Salavastru*

Das nicht-steroidale Antirheumatikum Diclofenac ist in Form eines dreiprozentigen Gels in Hyaluronsäure 2,5% zur topischen Behandlung von leichten bis moderaten AKs (Grad I bis II nach Olsen) bei immunkompetenten Erwachsenen seit 2011 zugelassen. Die antitumoralen Effekte beruhen hauptsächlich auf der Hemmung der Cyclooxygenase-2 (COX-2). Es ist verfügbar als Gel, das zweimal täglich morgens und abends über maximal 12 Wochen (90 Tage) aufgetragen werden sollte. Zu den häufigsten unerwünschten Wirkungen gehören lokale Hautreaktionen wie Kontaktdermatitis, Erythem, Ausschlag, Schmerzen oder Blasenbildung. Während der Behandlung ist auf eine Meidung von Sonnen- und UV-Strahlung zu achten. Eine verlängerte Behandlungsdauer über 6 Monate wurde in einer offenen, randomisierten Multizenterstudie in 418 Patienten mit milden

bis moderaten AKs untersucht [301]. Hierbei zeigte sich allerdings kein signifikanter Vorteil bezüglich des Anteils der Patienten mit einer kompletten Abheilung aller Läsionen bei einer verlängerten Anwendung (45% für 6 Monate gegenüber 40% für 3 Monate), so dass eine Behandlungsdauer von 60-90 Tagen empfohlen wird.

Die systematische Literaturrecherche ergab 11 randomisierte Einzelstudien, die Diclofenac-Natrium 3% in Hyaluronsäure-Gel 2,5% untersuchten. Zudem wurden 3 systematische Übersichtsarbeiten oder Metaanalysen identifiziert [19, 144, 420]. Die Netzwerk-Metaanalyse von Vegter 2014 [420] ermittelte aus insgesamt 5 Studien mit einer gepoolten Gesamtpopulation von 413 Patienten ein komplettes Ansprechen von 24,7% (95% CI 12,4-37,0%), das im Vergleich zu anderen untersuchten Interventionen als eher gering einzustufen ist. Allerdings wurde hier nur dieser Effektivitätsendpunkt (komplettes patientenbezogenes Ansprechen) berücksichtigt. Die umfangreiche Metaanalyse von Gupta aus dem Jahr 2012 [144] favorisierte unter anderem die Behandlung mit Diclofenac und berechnete anhand von 3 Studien mit einer gepoolten Population von 420 Patienten, dass mit Diclofenac behandelte Teilnehmer im Vergleich zu Teilnehmern, die mit Vehikel-Creme behandelt wurden, eine 2,5-fach höhere Wahrscheinlichkeit auf eine komplette Abheilung der Läsionen haben. Hinsichtlich der Nebenwirkungen berichtet Gupta, dass die Nebenwirkungen in der Diclofenac-Gruppe im Vergleich zur Placebo-Gruppe jedoch deutlich überwiegen. Insbesondere die Rate an Patienten mit therapievermittelten Behandlungsabbrüchen war hier höher (RR 3,59; 95% CI 1,92-6,70). Die systematische Übersichtsarbeit von Askew 2009 [19] berichtete über eine komplette läsionsbezogene Abheilungsrate von 89% mit Diclofenac-Natrium. Die Mehrheit der Studien untersuchte Diclofenac-Natrium dabei in immunkompetenten Patienten mit einzelnen oder multiplen AKs. Die Studienlage verdeutlicht hierbei, dass Evidenz für den Gebrauch bei einzelnen und multiplen AKs vorliegt, und zwar vorwiegend bei milden bis moderaten Läsionen (Grad I-II nach Olsen). Gebauer et al. zeigten darüber hinaus die Wirksamkeit dieser Kombination auch in hyperkeratotischen Läsionen [135]. Mehrere Studien untersuchten Diclofenac-Natrium 3% in Hyaluronsäure-Gel als feldgerichtete Therapie bei Patienten mit Anzeichen von Feldkanzerisierung. Darüber hinaus wurde eine weitere Studie bei organtransplantierten Patienten mit Immunsuppression identifiziert [406] (siehe 3.3.8).

**Tabelle 17: Übersicht der Einzelstudien zu Diclofenac-Natrium 3%.**

| Studie | Interventionen | Einzelne AKs | Multiple AKs | Feld-kanzerisierung | Immun-suppression |
|---|---|---|---|---|---|
| McEwan 1997 | Diclofenac-Natrium 3% vs. Vehikel | unklar | unklar | X | |
| Wolf 2001 | Diclofenac-Natrium 3% vs. Vehikel | | X | X | |
| Rivers 2002 | Diclofenac-Natrium 3% 2x/d über 30 Tage vs. Diclofenac-Natrium 3% 2x/d über 60 Tage vs. | | X | X | |

| Studie | Interventionen | Einzelne AKs | Multiple AKs | Feld-kanzerisierung | Immun-suppression |
|---|---|---|---|---|---|
| | Vehikel 2x/d über 30 Tage vs.<br>Vehikel 2x/d über 60 Tage | | | | |
| Gebauer 2003 | Diclofenac-Natrium 3% vs.<br>Vehikel | | X | X | |
| Akarsu 2011 | Diclofenac-Natrium 3% vs.<br>Imiquimod 5% vs.<br>Placebo | X | | | |
| Ulrich 2010 | Diclofenac-Natrium 3% vs.<br>Vehikel | X | X | unklar | X |
| Kose 2008 | Diclofenac-Natrium 3% vs.<br>Imiquimod 5% Creme | X | unklar | | |
| Stockfleth 2011 | Diclofenac-Natrium 3% vs.<br>5-FU 0,5% mit SA 10%-Lösung vs.<br>Placebo | X | X | | |
| Stockfleth 2012[1] | Diclofenac-Natrium 3% vs.<br>5-FU 0,5% mit SA 10%-Lösung vs.<br>Placebo | X | X | | |
| Segatto 2013 | Diclofenac-Natrium 3% vs.<br>5-FU 5% Creme | X | X | | |
| Zane 2014 | Diclofenac-Natrium 3% in vs.<br>MAL-PDT konventionell | X | X | | |

| Studie | Interventionen | Einzelne AKs | Multiple AKs | Feld-kanzerisierung | Immun-suppression |
|---|---|---|---|---|---|
| **Pflugfelder 2012** | **Diclofenac-Natrium 3% für 3 Monate vs.**<br>**Diclofenac-Natrium 3% für 6 Monate** | | **X** | **unklar** | |

[1] Folgestudie von Stockfleth 2011

**3.3.6.1.1.** Diclofenac-Natrium 3% in Hyaluronsäure-Gel 2,5% versus Vehikel (immunkompetente Patienten)

Es wurden insgesamt sechs unabhängige Studien identifiziert, welche die Anwendung von Diclofenac-Natrium 3% in Hyaluronsäure-Gel 2,5% mit Vehikel hinsichtlich der Wirksamkeit verglichen haben. Von diesen sechs Studien untersuchte eine Studie die Wirksamkeit bei Organtransplantierten unter Immunsuppression [406], über die gesondert berichtet wird.

*Population und Studiendesign:* Die älteste Studie von McEwan aus dem Jahr 1997 [253] verglich in einer Randomisierung von 1:1 die Wirksubstanz im Trägergel Hyaluronsäure mit Vehikel in einer monozentrischen, randomisierten, doppel-verblindeten Studie. Von den 130 eingeschlossenen Teilnehmern waren 73 männlich und 57 weiblich; die Altersspanne lag zwischen 48 und 87 Jahren. Es wurden AKs der Grade I und II nach Olsen eingeschlossen, die Ausdehnung der Behandlungsareale war individuell unterschiedlich. Der Studie von Wolf 2011 [451] lag ein multizentrisches, randomisiertes, doppel-blindes, placebo-kontrolliertes Parallelgruppendesign zugrunde, bei welcher 58 Patienten in der aktiven und 59 Patienten in der Kontrollgruppe eingeschlossen wurden. Eine weitere Studie von Rivers 2002 [314] schloss 195 Patienten (73% männlich) mit mindestens 5 AKs in eine randomisierte, doppel-blinde, Placebo kontrollierte Multizenterstudie mit Parallelgruppendesign ein. Die Teilnehmer wurden auf insgesamt 4 verschiedene Gruppen im Schema 1:1:1:1 randomisiert, welche sich hinsichtlich der Behandlungsdauer unterschieden. Die multizentrische Studie von Gebauer 2003 [135] wies ein randomisiertes, doppel-blindes, Placebo kontrolliertes Parallelgruppendesign vor und schloss 150 Patienten (89 Männer, 61 Frauen) mit einem Durchschnittsalter von 68 Jahren (Spanne 27-87 Jahre) ein. 73 der Teilnehmer wurden in die aktive und 77 in die Placebogruppe randomisiert. In einer weiteren Studie [4] wurde an 61 Patienten die Wirkung von Diclofenac-Natrium 3% in Hyaluronsäure-Gel 2,5% mit der Wirkung von Imiquimod 5% Creme zweimal pro Woche und dem Auftragen reiner Grundlagengels (Vehikel) verglichen. Daraus ergaben sich ebenfalls Vergleichsdaten von Diclofenac zu wirkstofffreier Grundlage, die aber unter dem Vergleich zu Imiquimod dargestellt werden (siehe 3.3.6.4.5).

*Interventionen:* In der Studie von McEwan wurde über 8-24 Wochen zweimal täglich Diclofenac 3% in Hyaluronsäure-Gel 2,5% bzw. nur Vehikel auf unterschiedlich große Areale und dadurch in unterschiedlicher Menge aufgetragen. Zusätzlich dazu wurde tagsüber Sonnenschutzmittel appliziert. Bei der Studie von Wolf et al. applizierten die Patienten 0,5 g Diclofenac 3% in Hyaluronsäure-Gel 2,5% zweimal täglich pro 5 cm² Fläche über 90 Tage. In der dritten Studie von Rivers lagen 4 Parallelgruppen mit unterschiedlichem Interventionsplan vor: Gruppe 1 erhielt 0,5 g 3% Diclofenac in Hyaluronsäure-Gel 2,5% zweimal täglich über 30 Tage (n=49), Gruppe 2 erhielt dieselbe

Konsultationsfassung

Therapie, allerdings über 60 Tage (n=48). Gruppe 3 erhielt ein Placebo für eine Dauer von 30 Tagen und Gruppe 4 wiederum ein Placebo für 60 Tage (jeweils n=49). In der Studie von Gebauer trugen Patienten 0,25 g Gel als aktive Substanz bzw. als Vehikel auf eine definierte Fläche von 5 cm² zweimal täglich über 12 Wochen auf. Für genauere Angaben zur Intervention der Studie von Akarsu siehe Kapitel „Imiquimod 5% Creme versus Diclofenac-Natrium 3% in Hyaluronsäure".

*Ergebnisse:* McEwan et al. berichtete eine vollständige Abheilung bei 29% bzw. 17% der Teilnehmer (Diclofenac versus Placebo; p=0,14) und eine teilweise Abheilung von mindestens 75% bei 38% bzw. 45% der Teilnehmer (p=0,18). Nebenwirkungen lagen mit 29% in der Behandlungsgruppe höher als mit 5 % bei reiner Grundlage. Hierbei handelte es sich meist um Hautirritationen. Der Unterschied war statistisch signifikant.

In der Studie von Wolf et al. belegte ein komplettes patientenbezogenes Ansprechen (instrumentalisiert durch einen TLNS von 0) bei 50% der Interventionsgruppe gegenüber 20% in der Kontrollgruppe die Überlegenheit von Diclofenac (p<0,001). Die Einschätzung der globalen Wirksamkeit mittels IGII als „komplett verbessert" durch die Untersucher lag mit 47% vs. 41% weniger hoch als die Einschätzung desselben Endpunkts durch die Patienten mittels PGII mit 41% vs. 17% (jeweils Diclofenac versus Placebo). An Nebenwirkungen traten in 90% bzw. 81% der Fälle lokale Hautsymptome auf. Am häufigsten waren Pruritus (55% versus 49%), Irritationen (34% versus 20%) sowie Hauttrockenheit (36% versus 17%, jeweils Diclofenac versus Placebo).

Von den 4 Gruppen der dritten Studie von Rivers 2003 zeigte die 60-Tage-Verumgruppe gegenüber der 60-Tage-Placebogruppe bezüglich Effektivität eine deutliche Überlegenheit. Ein komplettes patientenbezogenes Ansprechen (operationalisiert durch einen TLNS von 0) wurde von 33% unter Diclofenac bzw. von 10% unter Placebo erreicht (p<0,005). Die globale Wirkeinschätzung mittels IGII durch die Untersucher als „komplett verbessert" lag mit 31% versus 10% (p<0,05) ähnlich hoch wie die Einschätzung der Patienten mit 29% versus 10% (PGII; p<0,05). Die Compliance der Gruppen war vergleichbar. Insgesamt traten 10 schwerwiegende Nebenwirkungen bei 7 Teilnehmern in der aktiven Gruppe auf, darunter Pruritus, lokale Irritationen, Parästhesie, Ausschlag, Ödeme sowie Kontaktdermatitis. Hiervon waren möglicherweise 6 Nebenwirkungen auf die Behandlung zurückzuführen.

In der Studie von Gebauer 2003 trat eine vollständige Abheilung der Läsionen pro Patient in 38% der Interventions- und in 10% der Placebogruppe auf (p=0,002). Eine um mehr als 50%-ige Reduktion der Läsionen lag nach 16 Wochen bei mehr als der Hälfte der Teilnehmer in der Diclofenac-Gruppe vor (65% versus 29% unter Placebo). Der Unterschied war hierbei statistisch hochsignifikant. Nach 16 Wochen verringerte sich ebenfalls die durchschnittliche Anzahl der Läsionen stärker in der Verum- als Placebogruppe, und zwar um 6,2±7,5 (56,1% Reduktion) gegenüber 2,4±4,3 (23,6% Reduktion). Die Nebenwirkungen waren überwiegend mild und umfassten zumeist Pruritus, Erythem, Ödem und Schuppung. 19% der Fälle mit Pruritus, 18% mit trockener Haut und 12% der mit Hautirritationen wurden hierbei als schwerwiegend berichtet.

Für die Ergebnisse der Studie von Akarsu 2011 [4] siehe 3.3.6.4.5.

*Bewertung:* Die gesammelte Bewertung der Studien wird durch die unterschiedlichen Beobachtungszeitpunkte und verschiedene Behandlungsprotokolle erschwert. In der Studie von McEwan et al. wurde keine signifikante Überlegenheit gegenüber Vehikel bezüglich dem kompletten oder Teilansprechen beobachtet, allerdings waren lokale Nebenwirkungen signifikant häufiger [253]. Diese Ergebnisse stehen im Gegensatz zu den anderen Studien, in denen gegenüber Vehikel jeweils signifikant verbesserte

Konsultationsfassung

Effektivitätsendpunkte sichtbar waren. Die Stärke des Effekts war hierbei moderat. Dies wird auch durch die Metaanalyse von Vegter unterstützt [420], in der bezüglich des Effektivitätsendpunkts komplettes patientenbezogenes Ansprechen geringere Werte für Diclofenac-Natrium 3% gegenüber anderen Interventionen beobachtete wurden. Demgegenüber stehen gute kosmetische Ergebnisse und eine gute Verträglichkeit. Eine lange Auftragungsdauer von 60-90 Tage reduziert die Praktikabilität für den Patienten und setzt eine gute Therapieadhärenz voraus. Die Studie Wolf 2001 wurde aufgrund einer unklaren Randomisierung sowie einer asymmetrischen Verteilung von Studienausscheidern auf Evidenzlevel 3 herabgestuft.

**3.3.6.1.2.** Diclofenac-Natrium 3% in Hyaluronsäure-Gel 2,5% versus Vehikel (immunsupprimierte Patienten)

*Population und Studiendesign:* Bei 32 Organtransplantierten mit Immunsuppression (31 Männer, 3 Frauen im Alter von 49-77) wurde im Rahmen einer randomisierten, doppelblinden, Placebo-kontrollierten Multizenterstudie Diclofenac-Natrium 3% in Hyaluronsäure-Gel 2,5% mit Placebo verglichen [406]. 24 der Patienten wurden in die aktive Gruppe und 8 in die Kontrollgruppe randomisiert. Von den 32 Patienten hatten 6 eine Leber-, 18 eine Nieren- und 8 eine Herztransplantation. Die Auswertung erfolgte nach 20 Wochen sowie nach 24 Monaten.

*Intervention:* Applikation von Diclofenac-Natrium 3% in Hyaluronsäure-Gel 2,5% bzw. Placebo zweimal täglich über 16 Wochen.

*Ergebnisse:* Eine vollständige Abheilung war in 41% der Patienten in der Verumgruppe versus in 0% der Placebogruppe festzustellen, und zwar unabhängig davon, welches Organ transplantiert worden war. Eine teilweise Abheilung von mindestens 75% zeigte sich in 59% in der aktiven Gruppe versus in 16,7% in der Kontrollgruppe. Hierbei lagen Unterschiede je nach ursprünglich transplantiertem Organ vor, die Zahl der Fälle erscheinen aber zu gering, als dass diese Unterschiede aussagekräftig genug waren und nicht auch durch andere, intraindividuelle Faktoren hätten verursacht sein können. Eine Ausnahme sind allerdings die 18 herztransplantierten Patienten, die zu 100% eine teilweise Besserung unter Verum und zu 0% bei Placebo zeigten. Die durchschnittliche Reduktion der Anzahl an Läsionen lag bei 53% versus 17% (Verum versus Placebo). Die Rezidivquote lag bei 55% nach durchschnittlich 9,3 Monaten und als Nebenwirkungen wurden milde bis mäßige Erytheme, Schuppung, Juckreiz sowie Hautirritationen und Ödem berichtet.

*Bewertung*: Durch den Verlust an Patienten und Unklarheiten in der Randomisierung ergibt sich ein Risiko für Bias, weswegen das Evidenzniveau auf 3 herabgestuft wurde. Allerdings ergibt sich aus den berichteten Effektivitätsendpunkten eine große Effektstärke der Intervention gegenüber Placebo, am deutlichsten war der Unterschied des kompletten Ansprechens in der Subgruppe der Herztransplantierten. Für die evidenzbasierte Empfehlung zum Gebrauch von Diclofenac-Natrium 3% in Hyaluronsäure-Gel 2,5% bei Organtransplantierten siehe 3.3.8.

**3.3.6.1.3.** Diclofenac-Natrium 3% in Hyaluronsäure-Gel 2,5% versus Imiquimod 5% Creme

Für nähere Informationen zum Vergleich dieser Interventionen siehe 3.3.6.4.5.

**3.3.6.1.4.** Diclofenac-Natrium 3% in Hyaluronsäure-Gel 2,5% versus 5-Fluorouracil 5% Creme

In einer randomisierten Parallelgruppenstudie mit 28 Teilnehmern wurde diese Intervention untersucht [343]. Für nähere Angaben zum Vergleich dieser Interventionen siehe 3.3.6.2.6.

Konsultationsfassung

**3.3.6.1.5.** Diclofenac-Natrium 3% in Hyaluronsäure-Gel 2,5% versus 5-Fluorouracil 0,5% mit Salicylsäure 10% Lösung

Eine Studie und eine Folgeuntersuchung untersuchten diese Interventionen in einem dreiarmigen, interindividuellen Design [367, 371]. Für genauere Informationen zum Vergleich dieser Interventionen siehe die Kapitel und 3.3.6.2.12 und 3.3.6.2.14.

**3.3.6.1.6.** Diclofenac-Natrium 3% in Hyaluronsäure-Gel 2,5% versus MAL-PDT in konventioneller Durchführung

Zane et al. führten eine offene, monozentrische, randomisierte Studie mit dem Vergleich dieser Interventionen in 200 Patienten mit insgesamt 1674 Läsionen durch [459]. Für nähere Angaben zum Vergleich dieser Interventionen siehe 3.3.6.5.12.

### 3.3.6.2. 5-Fluorouracil

5-Fluorouracil (5-FU) ist ein Zytostatikum. Der pharmakologisch aktive Bestandteil von 5-FU, 5-Fluorodesoxyuridin-Monophosphat, ist ein Antimetabolit, der die Methylierung von Desoxyuridinsäure zu Thymidin durch eine Hemmung der Thymidilat-Synthase verhindert. Hierdurch kommt es zu einer Thymindefizienz, der die Synthese von DNS und die RNA Transkription beeinträchtigt. Obwohl hiervon proliferativ aktive Zellen stärker als normale Keratinozyten betroffen werden, ist der Wirkmechanismus von 5-FU damit unspezifisch. Es wird vorwiegend durch das Enzym Dihydropyrimidin-Dehydrogenase (DPD) metabolisiert. Bei Patienten mit einer verringerten Aktivität dieses Enzyms kann es zu einem verminderten Abbau mit dem Risiko starker lokaler oder sogar systemischer Nebenwirkungen kommen. Zudem wird die Aktivität der DPD durch virusstatische Nukleosidanaloga wie Brivudin beeinträchtigt. Schwere Nebenwirkungen wurden auch bei gleichzeitiger, systemischer Gabe von Methotrexat beobachtet. In Deutschland ist 5-FU als 5%-ige Creme zur Behandlung von AKs für eine maximale Fläche von 500 cm² zugelassen. Eine Kombination aus niedrigdosiertem 5-FU (0,5%) mit Salicylsäure 10% in Lösung ist ebenso in Deutschland für die Behandlung von AKs zugelassen. In den USA ist weiterhin eine 0,5%-ige Zubereitung von 5-FU in einer mit Mikrosphären versetzten Cremegrundlage zugelassen, für die in Deutschland keine Zulassung besteht.

#### 3.3.6.2.1. 5-Fluorouracil 5%

| 3.35. | Evidenzbasierte Empfehlung |
|---|---|
| Empfehlungsgrad<br>**B** | 5-Fluorouracil 5% Creme sollte für die Behandlung von einzelnen und multiplen AKs des Grads I-II nach Olsen angeboten werden. |
| Level of Evidence<br>**1** | De-novo-Recherche<br><br>Quellen: [208, 236, 288, 304, 343, 387] (Einzelstudien); [19, 144] (systematische Übersichtsarbeiten/ Metaanalysen) |
| | Konsens (88,2%) |

Konsultationsfassung

| 3.36. | Evidenzbasierte Empfehlung |
|---|---|
| Empfehlungsgrad<br>**B** | Eine feldgerichtete Therapie mit 5-Fluorouracil 5% Creme sollte bei Feldkanzerisierung angeboten werden. |
| Level of Evidence<br>**2-3** | De-novo-Recherche<br>Quellen: [288, 361] |
| | Konsens (93,3%) |

**Hintergrund**
*M. Heppt, T. Diepgen, C. Berking*

In Deutschland ist 5-FU als 5%-ige Creme zur Behandlung von AKs für eine maximale Fläche von 500 cm² zugelassen. Es wird zweimal täglich über maximal 4 Wochen aufgetragen. Nach 1-2 Wochen sind gewöhnlich erste Behandlungseffekte wie Rötung oder Erosion zu beobachten. Die systematische Literaturrecherche ergab 6 Einzelstudien, die 5-FU in der Konzentration 5% untersuchten [208, 236, 288, 304, 343, 387]. Zudem wurden 2 systematische Übersichtsartikel bzw. Metaanalysen identifiziert, die 5-FU 5% evaluierten [19, 144]. Alle Studien wurden in immunkompetenten Patienten mit einzelnen bis multiplen AKs durchgeführt. Es wurden keine RCTs identifiziert, die 5-FU explizit in immunsupprimierten Patienten untersuchten. In mehreren Studien wurde der klinische Grad der eingeschlossenen Läsionen nicht weiter spezifiziert. Daher kann keine Aussage gemacht werden, ob die Wirksamkeit von 5-FU auch für hyperkeratotische (Grad III) Läsionen gilt. Es wurde weiterhin keine Studie zu 5-FU in Immunsupprimierten oder Organtransplantierten identifiziert.

**Tabelle 18: Übersicht der eingeschlossenen Einzelstudien über 5-FU (Konzentration 5%).**

| Studie | Interventionen | Einzelne AKs | Multiple AKs | Feld-kanzerisierung | Immun-suppression |
|---|---|---|---|---|---|
| Pomerantz 2015 | 5-FU 5% Creme vs. Placebo | X | X | | |
| Ostertag 2006 | 5-FU 5% Creme vs. Laser-Resurfacing | | X | X | |
| Krawtchenko 2007 | 5-FU 5% Creme vs. Imiquimod 5% Creme vs. Kryochirurgie | X | X | | |
| Tanghetti 2007 | 5-FU 5% Creme vs. Imiquimod 5% Creme | X | X | | |
| Segatto 2013 | 5-FU 5% Creme vs. | X | X | | |

| Studie | Interventionen | Einzelne AKs | Multiple AKs | Feld-kanzerisierung | Immun-suppression |
|---|---|---|---|---|---|
| | **Diclofenac-Natrium 3%** | | | | |

*3.3.6.2.2. 5-Fluorouracil 5% Creme versus Placebo*

*Population und Studiendesign:* Die Langzeitwirkung eines einzigen Therapiezyklus mit 5-FU 5% Creme wurde in der Placebo-kontrollierten, doppelt-verblindeten, randomisierten VAKCC-Studie („Veteran Affairs Keratinocyte Carcinoma Chemoprevention Trial") untersucht. Die Studienpopulation waren 932 Kriegsveteranen mit AKs vorwiegend auf Gesicht und Ohren, die aus 12 Zentren innerhalb der USA rekrutiert wurden. Es handelte sich um eine Hochrisikopopulation mit mindestens 2 epithelialen Hauttumoren auf den Ohren oder im Gesicht in der Eigenanamnese innerhalb der letzten 5 Jahre vor Studieneinschluss. Ausgeschlossen wurden unter anderem Patienten mit DPD-Defizienz und Organtransplantierte [304].

*Intervention:* Die Randomisierung erfolgte 1:1 interindividuell zu entweder 5-FU 5% Creme zweimal täglich über 4 Wochen (insgesamt 56 Applikationen) oder nur Vehikel (Placebo). Bei Auftreten von Nebenwirkungen war eine Therapieunterbrechung mit topischer Steroidgabe erlaubt. Falls bis dahin weniger als 28 Dosen verabreicht wurden, konnte die Therapie mit 5-FU 0,5% einmal täglich wiederaufgenommen werden, bis 56 Verabreichungen erreicht wurden.

*Ergebnisse:* Nach 6 Monaten zeigten 38% (5-FU 5%) bzw. 17% der Patienten (Placebo) eine komplette Abheilung aller Läsionen auf Gesicht und Ohren, wobei dieser Unterschied signifikant war ($p<0,01$). Die läsionsbezogene Reduktionsrate betrug hierbei 73% für die aktive Gruppe (von durchschnittlich 11,1 auf 3,0 AKs pro Patient) und 24% für die Kontrollgruppe (von durchschnittlich 10,7 auf 8,1 AKs pro Person). Der Unterschied war etwas geringer für hypertrophe AKs. Die Anzahl der Behandlungen aller Läsionen („spot treatments") war über den Beobachtungszeitraum von 2 Jahren in der 5-FU 0,5%-Gruppe geringer als unter Placebo (6491 gegenüber 12204). Ergebnisse zur Tolerabilität oder Nebenwirkungen der Behandlung wurden in dieser Veröffentlichung nicht berichtet [304].

*Bewertung:* Daten zu Nebenwirkungen oder Verträglichkeit wurden zum Zeitpunkt der Literaturrecherche noch nicht veröffentlicht. Außerdem handelt es sich bei dieser Studienpopulation um eine Risikopopulation, die nicht immunsupprimiert ist, sondern sich durch mehrfache epitheliale Hauttumore in der Anamnese definiert. Daher ist die Übertragbarkeit der Ergebnisse vermutlich eingeschränkt. Die Studie wurde wegen deshalb auf ein Evidenzlevel von 3 herabgestuft.

*3.3.6.2.3. 5-Fluorouracil 5% Creme versus Laser-Resurfacing*

*Population und Studiendesign:* Ostertag et al. untersuchten in einer randomisierten, doppelt-blinden Studie die Langzeitwirkung von und die Rezidivraten unter 5-FU 5% Creme im Vergleich zu ablativer Lasertherapie in 55 Patienten [288].

*Intervention:* Die Randomisierung erfolgte interindividuell 1:1 zu 5-FU 5% Creme zweimal täglich über 4 Wochen bzw. bei geringerer Wirksamkeit über maximal 7 Wochen und oder zu einer ablativen Laserbehandlung mit dem Derma-K Laser (Lumenis®) im Er:YAG- bzw. $CO_2$-Modus.

Konsultationsfassung

*Ergebnisse:* Nach 3 Monaten betrug die mittlere Läsionsreduktion pro Patient 13,2 für 5-FU 5% und 13,8 für die Laserbehandlung. Nach 6 Monaten lag diese Zahl bei 12,5 und 13,9 sowie nach 12 Monaten bei 12,4 und 14,2 (5-FU 5% gegenüber Laser). Die Unterschiede der absoluten Läsionsreduktionen waren nicht signifikant. Die mittlere prozentuale Reduktion war nach 12 Monaten 91,1% für Lasertherapie und 76,6% für 5-FU 5%. Dieser Unterschied war signifikant (p=0,048). Ebenso waren die Rezidivraten nach 3, 6 und 12 Monaten für die topische Behandlung mit 5-FU 5% durchgehend höher als für die ablative Lasertherapie. Eine Verbesserung im Hinblick auf UV-induzierte Hautalterung der behandelten Areale wurde ebenso häufiger nach Laserbehandlung beobachtet. Dieser Endpunkt wurde gemessen in einer Skala von 0-9, die sich aus den Einzelkomponenten Falten, Hautfarbe/ Pigmentierung und Keratosen zusammensetzte. Nach 12 Monaten besserte sich der Punktwert in dieser Skala signifikant häufiger bei Laser (74%) gegenüber 5-FU 5% (43%). Die Nebenwirkungen beider Interventionen umfassten Erythem, Ödem, Infektionen, Krustenbildung, Schmerz, Hautirritation und Juckreiz. Sie wurden tendenziell nach Laserbehandlung häufiger beobachtet. Hier traten vor allem Ödeme und Infektionen kurz nach Behandlung sowie Erythem und Hypopigmentierung im längerfristigen Verlauf öfter auf [288].

*Bewertung:* Die Effektivität der Interventionen war bezüglich der absoluten Läsionsreduktion nicht signifikant unterschiedlich, lediglich die prozentuale Reduktion wurde für die Lasertherapie als überlegen berichtet. Allerdings erscheint die Stärke des Effekts eher gering. Bezüglich der Langzeitwirkung war die Lasertherapie signifikant überlegen, allerdings auf Kosten von langfristigen Nebenwirkungen. Daher sind weitere Studien nötig, um das Schaden-Nutzen-Verhältnis dieser beiden Interventionen zu untersuchen.

#### 3.3.6.2.4. *5-Fluorouracil 5% Creme versus Kryochirurgie*

*Population und Studiendesign:* Krawtchenko et al. untersuchten in einer dreiarmigen Studie 5-FU 5% Creme gegenüber Kryochirurgie und Imiquimod 5% Creme [208]. Für genauere Angaben siehe auch Kapitel 3.3.6.2.5.

*Intervention:* Für genauere Angaben zu den Interventionen der Studie siehe 3.3.6.2.5.

*Ergebnisse:* Eine komplette klinische Abheilung aller Läsionen wurde für 5-FU 5% in 96% (23/24 Patienten), für Kryochirurgie in 68% (17/25) und für Imiquimod 5% in 85% (22/26 Patienten) der Fälle beobachtet (p=0,03). Die histopathologisch bestätigten kompletten Abheilungsraten pro Patient betrugen dabei 67% (5-FU 5%), 32% (Kryochirurgie) bzw. 73% (Imiquimod 5%; p=0,02). 12 Monate nach Studienende zeigten immer noch 54% aller mit 5-FU 5% behandelten sowie 28% aller mit Kryochirurgie behandelten Patienten ein anhaltendes Ansprechen der Läsionen. Das gesamte Behandlungsfeld war nach dieser Zeit noch in 33% (5-FU 5%) und 4% (Kryochirurgie) aller Studienteilnehmer unauffällig. Das kosmetische Ergebnis nach 12 Monaten war für beide Interventionen ähnlich schlecht und wurde in nur 4% der Fälle als exzellent beurteilt. Es wurden keine schwerwiegenden Nebenwirkungen beobachtet. Ein normales Hautbild nach Therapie wurde im 5-FU 0,5%-Arm häufiger beobachtet als unter Kryochirurgie (58% versus 16%). Andere unerwünschte Nebenwirkungen waren ähnlich verteilt, obwohl genauere Zahlen nicht berichtet wurden [208].

*Bewertung:* In dieser Studie wurden Effektivitätsvorteile von 5-FU 5% Creme bezüglich der Endpunkte komplette klinischen und histologische Abheilung aller Läsionen demonstriert, der Unterschied des Behandlungseffekts erscheint dabei robust (96% vs. 68% und 67% vs. 32%). Da Kryochirurgie eine primär läsionsgerichtete und 5-FU 5% feldgerichtete Therapie ist, sind beide Modalitäten bezüglich der Feldeffektivität nur

Konsultationsfassung

bedingt miteinander vergleichbar. Zudem sind durch das offene Studiendesign Verzerrungen möglich. Daher wurde die Studie auf das Evidenzlevel 3 herabgestuft. Dennoch unterstreicht diese Studie die langfristige Wirksamkeit einer Feldtherapie (hier: 5-FU und Imiquimod) gegenüber einer läsionsgerichteten Therapie (hier: Kryochirurgie).

*3.3.6.2.5. 5-Fluorouracil 5% Creme versus Imiquimod 5% Creme*

*Population und Studiendesign:* Zwei Studien verglichen 5-FU 5% Creme mit Imiquimod 5% Creme [208, 387]. Krawtchenko et al. führten eine unverblindete, dreiarmige, randomisierte Studie durch. Es wurden 75 Personen mit mindestens 5 histologisch gesicherten AKs in einem Areal von maximal 50 cm² auf dem Kopf, Hals oder Dekolleté eingeschlossen. Immunsupprimierte wurden ausgeschlossen [208]. Tangehtti et al. untersuchten in einer Beobachter-verblindeten, randomisierten Studie 39 Patienten mit mindestens 4 Läsionen in einem Gebiet von 25 cm² auf Gesicht, Stirn und Kopfhaut. Auch hier wurden Immunsupprimierte ausgeschlossen [387].

*Intervention:* Innerhalb der ersten Studie wurden die Patienten interindividuell 1:1:1 randomisiert zu 5-FU 5% Creme zweimal täglich über 4 Wochen, Imiquimod 5% Creme dreimal wöchentlich für mindestens 8 h über 4 Wochen oder zu Kryochirurgie mit flüssigem Stickstoff im Sprayverfahren (20-40 Sekunden pro Läsion). Die Interventionen Kryochirurgie und Imiquimod konnten einmal nach 2 bzw. 4 Wochen wiederholt werden [208]. Die Randomisierung der zweiten Studie erfolgte interindividuell zu 5-FU 5% Creme zweimal täglich über 2-4 Wochen oder Imiquimod 5% Creme zweimal wöchentlich über Nacht für 16 Wochen [387].

*Ergebnisse:* Eine komplette klinische Abheilung aller Läsionen wurde für 5-FU 5% in 96% (23/24 Patienten), für Imiquimod 5% in 85% (22/26 Patienten) und für Kryochirurgie in 68% (17/25) der Fälle beobachtet (p=0,03). Die histopathologisch bestätigten kompletten Abheilungsraten pro Patient betrugen dabei 67% (5-FU 5%), 73% (Imiquimod 5%) bzw. 32% (Kryochirurgie; p=0,02). 12 Monate nach Studienende zeigten immer noch 54% aller mit 5-FU 5% behandelten sowie 73% alle mit Imiquimod 5% behandelten Personen ein anhaltendes Ansprechen der Läsionen. Das gesamte Behandlungsfeld war nach dieser Zeit noch in 33% (5-FU 5%) und 73% (Imiquimod 5%) aller Studienteilnehmer unauffällig. Das kosmetische Ergebnis nach 12 Monaten zeigte leichte Vorteile für Imiquimod 5%, da auf einer vierstufigen Skala (schlecht, moderat, gut, exzellent) in 81% das Ergebnis von den Untersuchern als exzellent beurteilt wurde. Für 5-FU 5% war das nur in 4% der Fall. Es wurden keine schwerwiegenden Nebenwirkungen beobachtet. Dyspigmentierungen traten in der Imiquimod-Gruppe seltener auf, obwohl genauere Zahlen zum Auftreten unerwünschter Nebenwirkungen nicht berichtet wurden [208].

In der zweiten Studie betrug die mittlere Läsionsreduktion nach 24 Wochen 94% für 5-FU 0,5% im Vergleich zu 66% mit Imiquimod 5%, wobei die Anzahl an AKs bei Therapiebeginn in der ersten Gruppe höher war (646 versus 490 Läsionen). Eine komplette Abheilung aller Läsionen wurde in 84% (5-FU 0,5%) bzw. in 24% (Imiquimod 5%) erreicht. Dieser Unterschied war signifikant. Außerdem sprachen die mit 5-FU 0,5% Behandelten schneller auf die Therapie an. Ein Teilansprechen, definiert als Reduktion von mindestens zwei Dritteln der Läsionen pro Patient, wurde nach 24 Wochen von 100% (5-FU 0,5%) verglichen mit nur 53% (Imiquimod 5%) erreicht. Auch die globale Effektivitätseinschätzung durch die Untersucher und Patienten zeigte leichte Vorteile für 5-FU 0,5%. Die häufigsten Nebenwirkungen in beiden Armen waren Erythem, Krustenbildung, Erosion und Ödem. Speziell Erytheme wurden häufiger bei Behandlung mit 5-FU 0,5% beobachtet [387].

Konsultationsfassung

*Bewertung:* Die Studie Krawtchenko 2007 zeigte leichte Vorteile von Imiquimod 5% Creme gegenüber 5-FU 5% Creme, vor allem in Bezug auf das kosmetische Ergebnis und die feldbezogene Effektivität. Allerdings wurde die Studie unverblindet durchgeführt, was vor allem die Beurteilung des kosmetischen Ergebnisses durch die Untersucher und Patienten verzerren könnte. Auffallend ist ein extrem großer Effektunterschied dieses Endpunkts, obwohl der Unterschied bezüglich Effektivität (komplette klinische Abheilung aller Läsionen) deutlich geringer ausfällt. Tanghetti 2007 hingegen demonstrierten starke Effektivitätsvorteile von 5-FU 5% Creme in allen untersuchten Endpunkten, allerdings fehlen Informationen zu Allokation der Interventionen, die Patienten waren nicht verblindet und es besteht ein Risiko für selektives Berichten der Ergebnisse. Beide Studien wurden daher auf ein Evidenzlevel von 3 herabgestuft und lassen keine eindeutige Aussage über die Überlegenheit von 5-FU 5% Creme gegenüber Imiquimod 5% Creme und umgekehrt zu.

*3.3.6.2.6.* *5-Fluorouracil 5% Creme versus Diclofenac-Natrium 3% in Hyaluronsäure-Gel 2,5%*

*Population und Studiendesign:* Segatto et al. untersuchten beide Interventionen in einer randomisierten, zweiarmigen Studie mit 31 Patienten (Hauttyp nach Fitzpatrick I-III) mit mindestens 5 AKs auf Gesicht, der Kopfhaut oder den Händen [343].

*Intervention:* Die Randomisierung erfolgte interindividuell zu einer Behandlung mit Diclofenac-Natrium 3% in Hyaluronsäure-Gel 2,5% zweimal täglich über 12 Wochen oder mit 5-FU 5% Creme zweimal täglich über 4 Wochen.

*Ergebnisse:* Die mittlere Läsionsanzahl pro Patient verringerte sich unter Diclofenac-Natrium 3% von 13,6 (Therapiebeginn) auf 6,6 (8 Wochen nach Therapieende) und unter 5-FU 5% von 17,4 auf 3,2. Die prozentuale, mittlere Reduktion war somit mit 5-FU 5% signifikant besser. Die Effektivität wurde global durch einen verblindeten und einen nicht-verblindeten Prüfarzt evaluiert. Hierbei erreichten gemäß dem verblindeten Untersucher 5 Patienten mit 5-FU 5% eine 100%-ige Verbesserung, hingegen kein Patient im Diclofenac-Arm. Als Nebenwirkungen traten Erythem (100%), Ödem (30%), Krusten (92%), Diskomfort (53,8%) und Juckreiz (53,8%) jeweils im 5-FU 0,5%-Arm häufiger auf. 28 Patienten beendeten die Studie protokollgerecht, 3 Patienten brachen die Studie ab, von denen alle mit 5-FU 5% behandelt wurden.

*Bewertung:* Zusammenfassend zeigten sich leichte Effektivitätsvorteile von 5-FU 5% Creme. Durch das offene Studiendesign und den Verlust von 3 Patienten in einem Arm ergibt sich jedoch ein Risiko für Bias. Die Studienpopulation war mit 31 Teilnehmern auch eher klein. Das Evidenzlevel wurde daher auf 3 herabgestuft und die Studie erscheint nur begrenzt belastbar.

**3.3.6.2.7. 5-Fluorouracil 0,5%**

| 3.37. | Evidenzbasiertes Statement |
|---|---|
| Level of Evidence<br>**2** | Es liegt Evidenz für die Wirksamkeit von 5-Fluorouracil 0,5% Creme bei einzelnen und multiplen AKs des Grads I-II nach Olsen vor. Allerdings besteht aktuell in Deutschland keine Zulassung für diese Konzentration. |
| | De-novo-Recherche<br><br>Quellen: [186, 236, 361, 435] (Einzelstudien); [19, 144, 308] (systematische Übersichtsarbeiten/ Metaanalysen) |

Konsultationsfassung

| 3.37. | Evidenzbasiertes Statement |
|---|---|
| | Starker Konsens (100%) |

**Hintergrund**
*M. Heppt, T. Diepgen, C. Berking*

Obwohl 5-FU in der Konzentration 0,5% in Deutschland nicht zugelassen ist, soll nachfolgend die Evidenzlage kurz beschrieben und bewertet werden. Die systematische Literaturrecherche ergab 4 Einzelstudien, die 5-FU in der Konzentration 0,5% untersuchten [186, 236, 361, 435]. Zudem wurden 4 systematische Übersichtsartikel oder Metaanalysen identifiziert [19, 144, 308, 420]. Vier Studien wurden ausgeschlossen, da sie entweder eine sequentielle Kombinationstherapie aus 5-FU 0,5% Creme mit Kryotherapie untersuchten [187, 188] oder keinen der kritischen Effektivitätsendpunkte berichteten [228, 328].

**Tabelle 19: Übersicht der eingeschlossenen Einzelstudien über 5-FU (Konzentration 0,5%).**

| Studie | Interventionen | Einzelne AKs | Multiple AKs | Feld-kanzerisierung | Immun-suppression |
|---|---|---|---|---|---|
| Jorizzo 2002 | 5-FU 0,5% Creme vs. Placebo | unklar | X | | |
| Weiss 2002 | 5-FU 0,5% Creme vs. Placebo | unklar | X | | |
| Loven 2002 | 5-FU 0,5% Creme vs. 5-FU 5% Creme | | X | | |
| Smith 2003 | 5-FU 0,5% Creme vs. ALA + Blaulicht vs. ALA + Farbstofflaser | X | X | unklar | |

*3.3.6.2.8. 5-Fluorouracil 0,5% Creme versus Placebo*

*Population und Studiendesgin:* Zwei multizentrische, doppelt-blinde, randomisierte Studien verglichen 5-FU 0,5% in Cremegrundlage gegenüber Placebo [186, 435]. Jorizzo et al. untersuchten eine Stichprobe von 207 Personen über 18 Jahre mit mindestens 5 AKs (>4 mm im Durchmesser) auf Gesicht oder Stirn. Die meisten Teilnehmer waren Kaukasier mit einem hellen Hauttyp [186]. An der Studie von Weiss et al. beteiligten sich 177 kaukasische Patienten mit ebenso mindestens 5 Läsionen auf Gesicht oder Stirn [435]. Informationen zu Immunsuppression der Studienpopulation finden sich in den Veröffentlichungen nicht.

Kurzfassung

*Interventionen:* In beiden Studien wurden die Teilnehmer interindividuell in 4 Arme randomisiert. In den aktiven drei Gruppen wurde 5-FU 0,5% Creme einmal täglich über 1, 2 oder 4 Wochen aufgetragen. Die Kontrollgruppe wurde nur mit Vehikel behandelt.

*Ergebnisse:* Die prozentuale Läsionsreduktion gegenüber Therapiebeginn betrug 69,5% (1 Woche), 86,1% (2 Wochen) und 91,7% (4 Wochen) im Vergleich zu nur 21,6% mit Placebo. Dieser Unterschied war signifikant. Ebenso war die Rate an Patienten mit einer kompletten Abheilung aller Läsionen höher in den aktiven Armen: 14,9% für eine Woche, 37,0% für 2 Wochen, 57,8% für 4 Wochen und 0% für Placebo. Auch das globale Ansprechen wurde von den Untersuchern für 5-FU 0,5% Creme signifikant besser bewertet. Lokale Hautreaktionen wie Trockenheit, Erythem, Erosionen, Ödem, Schmerzen und Brennen wurden signifikant häufiger in den mit 5-FU 0,5% behandelten Patienten beobachtet (89% 1 Woche, 98% 2 Wochen, 96% 4 Wochen, 65% Placebo). Die mediane Zeit bis zur Entwicklung dieser Nebenwirkungen betrug 4 Tage. Die Studie wurde von 24 Teilnehmern wegen Nebenwirkungen beendet, davon waren 12 im 4-wöchigen Therapiearm. Schwerwiegende Nebenwirkungen wurden in 5 Fällen beobachtet, aber nicht als therapievermittelt bewertet [186].

In der Studie von Weiss et al. lagen die mittleren Läsionsreduktionsraten 4 Wochen nach Therapieende im Vergleich zu Studienbeginn bei 78,5% (1 Woche), 83,6% (2 Wochen), 88,7% (4 Wochen) und 34,4% (Placebo). Patientenbezogen betrug die komplette Abheilungsrate 26,3% (1 Woche), 19,5% (2 Wochen) und 47,5% (4 Wochen) gegenüber 3,4% bei Placebo. Auch die globale Bewertung der Effektivität durch die Untersucher war signifikant besser für die aktiven Therapiearme. Es traten keine höhergradigen Nebenwirkungen auf. 7 Patienten beendeten die Studie vorzeitig. Lokale Nebenwirkungen wie Erythem, Brennen oder Trockenheit wurden unter 5-FU 0,5% signifikant häufiger als in der Kontrollgruppe beobachtet, wobei im 4-wöchigen Therapiearm die Nebenwirkungsrate am höchsten war (47,5%). Ähnlich wie in der Studie von Jorizzo et al. entwickelten sich die Lokalreaktionen 4-5 Tage nach Therapiebeginn [435].

*Bewertung:* Beide Studien sind sich bezüglich des Studiendesigns, der Population und der Endpunkte ähnlich. Obwohl die Studien als doppelt-blind angelegt waren, wurden die unterschiedlichen Therapiedauern nicht mit einer Dummy-Creme maskiert. Weiterhin sind in den Veröffentlichungen keine Informationen zur Durchführung der Verblindung genannt. Daher wurden beide Arbeiten auf ein Evidenzniveau von 3 herabgestuft.

#### *3.3.6.2.9. 5-Fluorouracil 0,5% Creme versus 5-Fluorouracil 5% Creme*

*Population und Studiendesign:* Eine einfach verblindete, intraindividuell randomisierte (split-face) Studie verglich 5-FU Creme in den Konzentrationen 0,5% und 5% [236]. Es wurden 21 Patienten mit mindestens 6 AKs auf Gesicht oder Kopfhaut (3 auf jeder Seite) eingeschlossen. Ausgeschlossen wurden Individuen mit einer bekannten verminderten Aktivität der DPD.

*Intervention:* Die Behandlungsseiten wurden computergestützt randomisiert. Eine Seite wurde mit 5-FU 0,5% Creme einmal täglich (0,5%), die andere mit 5-FU 5% Creme zweimal täglich (5%) über 4 Wochen behandelt.

*Ergebnisse:* Die mittlere, absolute Reduktion von Läsionen im Vergleich zum Therapiebeginn nach 8 Wochen war 8,8 (0,5%-FU) gegenüber 6,1 (5%-FU). Dieser Unterschied war signifikant. Ebenso war die prozentuale Läsionsreduktion mit 67% in der 0,5%-Gruppe höher als in der 5%-Gruppe mit 47%. Der Anteil an Patienten mit einer kompletten Abheilung aller Läsionen war für beide Interventionen 43%. Insgesamt

Konsultationsfassung

beendeten 18 Patienten vorzeitig die Therapie, ein Patient schied komplett aus der Studie wegen Depression aus. Die häufigsten lokalen Nebenwirkungen waren Erythem (100% und 100%), Hauttrockenheit (71,4% und 85,7%), Erosion (81% und 95,2%), Brennen (66,7% und 85,7%), Juckreiz (66,7% und 85,7%), Schmerz (42,9% und 57,1%) und Ödem (33,3% und 47,6%). Weiterhin wurde in 5 Patienten eine Irritation der Augen sowie in 2 Patienten eine nasale Obstruktion beobachtet. Die Nebenwirkungen waren zwar tendenziell in der 5%-Gruppe höher, dieser Unterschied war allerdings nicht signifikant. Die Patienten präferierten die Behandlung mit 5-FU 0,5% Creme (85% versus 15%) mit der Begründung einer besseren Tolerabilität mit weniger Hautirritation und einfacherer, nur einmal täglicher Applikation.

*Bewertung:* Aufgrund der kleinen Teilnehmeranzahl und der hohen Anzahl an Patienten, welche die Therapie nicht protokollgemäß beendeten, wurde die Studie auf ein Evidenzlevel von 3 herabgestuft. Obwohl die läsionsbezogene Abheilungsrate unter 0,5% höher war, erscheint der Effektunterschied zu 5%-FU eher gering. Dies wird auch durch die gleiche komplette Ansprechrate von 43% deutlich, sodass die hier abgeleitete Überlegenheit von 5-FU 0,5% gegenüber 5-FU 5% kritisch beurteilt werden sollte, zumal keine anderen RCTs vorhanden sind, die einen direkten Vergleich der beiden Konzentrationen liefern. 5-FU 0,5% ist darüber hinaus in Deutschland nicht zur Behandlung von AKs zugelassen.

*3.3.6.2.10. 5-Fluorouracil 0,5% Creme versus ALA-PDT*

*Population und Studiendesign:* Eine dreiarmige, randomisierte, offene Studie untersuchte 5-FU 0,5% Creme gegenüber ALA-PDT in 36 Patienten. Das mittlere Durchschnittsalter war 61 Jahre. Nähere Informationen zur Studienpopulation, Lokalisation und Verteilung der Läsionen wurden nicht berichtet [361].

*Intervention:* Die Teilnehmer der Studie wurden interindividuell in drei Arme randomisiert. Zwei davon untersuchten eine einstündige Inkubation mit 20% ALA gefolgt von einer Aktivierung durch entweder eine künstliche Blaulichtquelle über 1000 Sekunden (Blaulicht) oder durch einen gepulsten Farbstofflaser mit einer Wellenlänge von 595 nm (Laser). Nach 30 Tagen wurden diese beiden Interventionen wiederholt. Der dritte Arm wurde mit 5-FU 0,5% Creme feldgerichtet zweimal täglich über 4 Wochen behandelt (5-FU 0,5%).

*Ergebnisse:* Eine komplette Abheilung aller Läsionen wurde 4 Wochen nach Behandlungsende von 50% (5-FU 0,5%), 50% (Blaulicht) und 8% (Laser) der behandelten Patienten erreicht. Ein Teilansprechen (Reduktion von mindestens 75% der Läsionen pro Patient) lag in 75% (5-FU 0,5%), 75% (Blaulicht) bzw. 42% (Laser) der Fälle vor. Eine kosmetische Verbesserung bezüglich des Gesamtbilds nach Behandlung, Rauigkeit der Läsionen sowie Hyperpigmentierung wurde für alle drei Therapiearme beobachtet. Lokale Nebenwirkungen umfassten Erythem, Brennen, Krustenbildung, und Erosionen. Erytheme wurden hierbei häufiger in den mit 5-FU 0,5% behandelten Patienten beobachtet. Ein Teilnehmer beendete die Studie vorzeitig wegen einer ausgeprägten Rötung des gesamten Gesichts. Genauere Häufigkeitsangaben zu den unerwünschten Nebenwirkungen wurden nicht berichtet.

*Bewertung:* Durch das dreiarmige, interindividuelle Design der Studie erscheint die Fallgröße pro Therapiearm relativ klein. Zudem fehlt eine genaue Beschreibung von Randomisierung und es erfolgte keine Verblindung. Daher wurde die Studie auf ein Evidenzlevel von 3 herabgestuft.

Konsultationsfassung

### 3.3.6.2.11. 5-Fluorouracil 0,5% mit Salicylsäure 10%

| 3.38. | Evidenzbasierte Empfehlung |
|---|---|
| Empfehlungsgrad<br>**B** | 5-Fluorouracil 0,5% mit Salicylsäure 10% in Lösung sollte läsionsgerichtet oder feldgerichtet (max. 25 $cm^2$) für einzelne oder multiple AKs des Grads I-II nach Olsen sowie bei Feldkanzerisierung in immunkompetenten Personen angeboten werden. |
| Level of Evidence<br>**2** | De-novo-Recherche<br>Quellen: [356, 367, 370, 371] (Einzelstudien) |
| | Starker Konsens (100%) |

**Hintergrund**
*M. Heppt, C. Berking*

Das Zytostatikum 5-Fluorouracil (5-FU) 0,5% ist in Kombination mit Salicylsäure (SA) 10% seit 2011 zur topischen Behandlung von leichten bis moderaten AKs (Grad I bis II nach Olsen) bei immunkompetenten Erwachsenen zugelassen. Es ist verfügbar als Lösung (5 mg/g 5-FU mit 100 mg/g SA), die einmal täglich auf ein maximales Behandlungsareal von 25 cm² über längstens 12 Wochen aufgetragen werden sollte. Hierbei verstärkt die keratolytische Wirkung von SA den zytostatischen Effekt von 5-FU. Die Kombination wurde in mehreren randomisierten Studien [356, 367, 370, 371] und in einer Metaanalyse randomisierter Studien untersucht [369]. Die Studienlage verdeutlicht, dass Evidenz für den Gebrauch von 5-FU 0,5% mit SA 10%-Lösung bei einzelnen und multiplen AKs vorliegt, und zwar vorwiegend bei milden bis moderaten Läsionen (Grad I-II nach Olsen) und in läsionsgerichteter Auftragung [367, 371]. Simon et al. zeigten darüber hinaus die Wirksamkeit dieser Kombination auch in hyperkeratotischen und Grad-III-Läsionen, allerdings wurden hier auch mehr Nebenwirkungen gegenüber Kryochirurgie beobachtet [356]. Dennoch ist die Häufigkeit von Behandlungsabbrüchen wegen Unverträglichkeit gering (<1%) und die Nebenwirkungen bei den meisten behandelten Patienten leicht bis moderat. Zusätzlich kann die Anwendung bei Reaktionen auf bis zu 3x wöchentlich reduziert werden. Obwohl ein Ansprechen bereits 4 Wochen nach Therapie sichtbar sein sollte, ist die durchschnittliche Therapiedauer mit 6-12 Monaten eher als lang zu bewerten. Dies reduziert die Praktikabilität für den Patienten und setzt eine gute Therapieadhärenz voraus. Eine andere Studie untersuchte 5-FU 0,5% mit SA 10% in Lösung als feldgerichtete Therapie bei Patienten mit Anzeichen von Feldkanzerisierung [370]. Es wurden keine RCTs bei immunsupprimierten Patienten gefunden.

**Tabelle 20: Übersicht der eingeschlossenen Einzelstudien zu 5-FU mit SA.**

| Studie | Interventionen | Einzelne AKs | Multiple AKs | Feld-kanzerisierung | Immun-suppression |
|---|---|---|---|---|---|
| **Stockfleth 2011** | **5-FU 0,5% mit SA 10% Lösung vs.**<br>**Diclofenac-Natrium 3% vs.**<br>**Placebo** | **X** | **X** | | |

Konsultationsfassung

| Studie | Interventionen | Einzelne AKs | Multiple AKs | Feld-kanzerisierung | Immun-suppression |
|---|---|---|---|---|---|
| Stockfleth 2012[1] | 5-FU 0,5% mit SA 10% Lösung vs. Diclofenac-Natrium 3% vs. Placebo | X | X | | |
| Stockfleth 2017 | 5-FU 0,5% mit SA 10% Lösung vs. Placebo | X | X | X | |
| Simon 2015 | 5-FU 0,5% mit SA 10% Lösung vs. Kryochirurgie | X | X | | |

[1] Folgestudie von Stockfleth 2011

*3.3.6.2.12. 5-Fluorouracil 0,5% mit Salicylsäure 10% Lösung versus Placebo*

*Population und Studiendesign:* Zwei unabhängige Studien wurden gefunden, die 5-FU 0,5% mit SA 10%-Lösung gegenüber Placebo verglichen. Die erste Studie untersuchte 470 Patienten mit 4-10 Läsionen auf Gesicht oder unbehaarter Kopfhaut. Eine histologische Sicherung war notwendig. Es wurden AKs der Grade I und II nach der Olsen-Klassifikation eingeschlossen. Das Studiendesign war inter-individuell und doppelt-blind (Grad I-II nach Olsen) [367]. Die zweite Studie umfasste 166 Patienten mit 4-10 Läsionen auf Gesicht oder unbehaarter Kopfhaut in einem Areal von 25 cm² mit Feldkanzerisierung. Eine klinische Diagnose war ausreichend, ebenfalls wurden AKs der Grade I und II eingeschlossen. Die Studie war doppelt-blind [370].

*Interventionen:* In der ersten Studie wurden die Patienten 2:1:2 randomisiert zu 5-FU 0,5% mit SA 10%, Vehikel (Placebo) oder Diclofenac-Natrium 3% in Hyaluronsäure-Gel 2,5%, welche äußerlich nicht zu unterscheiden waren. Die Therapie wurde über 12 Wochen oder bis zum Abheilen der Läsionen einmal täglich (5-FU 0,5% mit SA 10% bzw. Placebo) oder zweimal täglich (Diclofenac) aufgetragen. Die Behandlung erfolgte läsionsgerichtet, das heißt direkt auf die klinisch manifesten AKs mit einer kleinen Bürste oder dem Finger [367]. In der zweiten Studie wurde eine Randomisierung 2:1 zu 5-FU 0,5% mit SA 10% oder Vehikel vorgenommen. Die Applikation erfolgte einmal täglich über eine zusammenhängende Fläche von maximal 25 cm², in der 4-10 AKs bzw. Zeichen von Feldkanzerisierung vorhanden waren, und somit im Gegensatz zur vorherigen Studie feldgerichtet [370]. In beiden Arbeiten war eine Reduktion der aktiven Therapie auf dreimal wöchentlich (5-FU 0,5% mit SA 10%) oder einmal täglich (Diclofenac) möglich.

*Ergebnisse:* Die histologisch nachgewiesene Reduktionsrate bei Studienende betrug 72,0% (5-FU 0,5% mit SA 10%) bzw. 44,8% (Vehikel), die mittlere Läsionsreduktion war ebenso signifikant höher in der Gruppe der mit 5-FU 0,5% mit SA 10% behandelten Patienten. Die Anzahl der Patienten mit einer kompletten Abheilung aller Läsionen nach 20 Wochen war deutlich besser im aktiven Arm (55,4% versus 15,1%). 74,5% aller mit 5-FU 0,5% mit SA 10% behandelten Läsionen waren geklärt, in den Kontrollgruppen waren es nur 35,5%. Auch die globale Einschätzung des Behandlungserfolgs nach 20 Wochen war in der 5-FU 0,5% mit SA 10%-Gruppe am höchsten. Hier gaben 92,0% der Untersucher

Konsultationsfassung

und 93,2% der Patienten eine Beurteilung als sehr gut oder gut („very good/ good") ab. Andererseits wurden im aktiven Arm auch häufiger lokale Nebenwirkungen wie Brennen und Entzündungsreaktionen beobachtet. Diese waren meist mild bis moderat. Juckreiz trat in beiden Gruppen auf. Schwerwiegende Nebenwirkungen wurden in 1,1% (5-FU 0,5% mit SA 10%) bzw. 4,1% (Vehikel) verzeichnet, aber nicht als therapievermittelt bewertet [367]. Eine Folgestudie berichtete über spätere Beobachtungszeitpunkte nach 6 und 12 Monaten innerhalb der gleichen Studienpopulation [371]. Nach 12 Monaten wurden läsionsbezogene Abheilungsraten von 85,8% (5-FU 0,5% mit SA 10%) gegenüber 79,8% (Placebo) berichtet (p=0,04419). Ebenso war die globale Einschätzung des Therapieerfolgs nach 6 und 12 Monaten in der aktiven Therapie deutlich höher, 94.7% der behandelten Patienten empfahlen eine Therapie mit 5-FU 0,5% mit SA 10%. Lokale Reaktionen wie Brennen (81,3% versus 57,4%) oder Entzündungsreaktionen (70,3% versus 22,3%) wurden allerdings auch hier wieder häufiger angegeben [371].

In der primär feldgerichteten Therapiestudie betrug die Anzahl an Patienten mit einer kompletten Abheilung aller Läsionen nach 8 Wochen 49,5% (5-FU 0,5% mit SA 10%) gegenüber 18,2% (Placebo) in der Intention-to-treat-Analyse. Ebenso wurde eine Reduktion von mindestens 75% klinisch sichtbarer Läsionen in 69,5% versus 34,6% erreicht. Beide Endpunkte waren dabei signifikant unterschiedlich. Die prozentuale Läsionsreduktion bezogen auf den Therapiestart lag bei 78,0% für die aktive Therapie gegenüber 46,9% unter Placebo. Auch das globale Therapieansprechen wurde vom Untersucher in 90,2% der mit 5-FU 0,5% mit SA 10% behandelten Patienten als sehr gut oder gut bewertet („very good or good"). Als Nebenwirkungen der aktiven Therapie wurden Erythem (88,9%), Schmerzen (69,4%) und Hautirritation (59,3%) berichtet, die alle häufiger als unter Placebo auftraten [370].

*Bewertung:* Eine Stärke dieser Untersuchungen ist eine lange Nachbeobachtungszeit der Ergebnisse über 12 Monate. Allerdings scheint die Stärke des Effekts einer Behandlung mit 5-FU 0,5% mit SA 10% in Lösung im Beobachtungszeitraum zunehmend abzunehmen. Dies ist vor allem nach 12 Monaten ersichtlich, wo die läsionsbezogenen Abheilraten der aktiven Therapie und Placebo bzw. Vehikel eng beieinander lagen (85,8% versus 79,8%). Obwohl dieser Unterschied als statistisch relevant beziffert wurde, stellt sich die Frage, ob er klinisch relevant ist. Die hohe Abheilrate im Kontrollarm könnte entweder durch eine gewisse Wirksamkeit des Vehikels oder durch eine hohe natürliche Remissionsrate bedingt sein (siehe Kapitel „Indikationsstellung und natürlicher Krankheitsverlauf"). Daher sind weitere Studien sind nötig, um die Langzeitwirkung von 5-FU 0,5% mit SA 10% in Lösung weiter zu untersuchen.

#### *3.3.6.2.13. 5-Fluorouracil 0,5% mit Salicylsäure 10% Lösung versus Kryochirurgie*

*Population und Studiendesign:* Es liegt eine randomisierte Studie vor, in der 5-FU 0,5% mit SA 10% mit Kryochirurgie verglichen wurde. Es wurden 66 Patienten mit 4-10 hyperkeratotischen Läsionen (Grad II-III nach der Olsen-Klassifikation) im Gesicht und auf der unbehaarten Kopfhaut eingeschlossen. Personen mit iatrogener Immunsuppression wurden ausgeschlossen [356].

*Interventionen:* 5-FU 0,5% mit SA 10% wurde als Lösung einmal täglich über maximal 6 Wochen läsionsgerichtet aufgetragen. Bei schlechter Verträglichkeit war eine Reduktion auf eine dreimal wöchentliche Gabe zulässig. Die Kryochirurgie wurde mit flüssigem Stickstoff als Sprayverfahren mit einem zweifachen Gefrier-Auftau-Zyklus durchgeführt, wobei die Dauer der Vereisung dem jeweiligen Prüfarzt überlassen war. Nach 3 Wochen konnte sie wiederholt werden, was ebenso im Ermessen des Prüfarztes lag. Die Studie war nicht verblindet. Es erfolgte eine interindividuelle Randomisierung zu einem der beiden Arme im Verhältnis 1:1.

Konsultationsfassung

*Ergebnisse:* Die mittlere Läsionsreduktion pro Patient betrug nach 14 Wochen 5,2 für 5-FU 0,5% mit SA 10% und 5,7 für Kryochirurgie. Im ersten Arm zeigten nach 98 Tagen 33,3% eine komplette und 51,5% eine teilweise (>75%) Abheilung aller Läsionen. Bei Kryochirurgie waren es 25,0% (komplett) und 62,5% (teilweise). Die histologischen Remissionsraten waren läsionsbezogen 62,1% für 5-FU 0,5% und 41,9% für Kryochirurgie. Das langfristige Ansprechen abgeheilter Läsionen nach 6 Monaten nach Therapieende war für Kryochirurgie besser als für 5-FU 0,5% mit SA 10% (84,8% versus 39,4%). Das durch den Prüfarzt und die Patienten beurteilte Ansprechen insgesamt war in beiden Armen sehr ähnlich. Ebenso wurde das kosmetische Ergebnis beider Therapieformen überwiegend als gut oder sehr gut („good/ very good") bewertet. Nebenwirkungen wurden tendenziell häufiger bei 5-FU 0,5% mit SA 10% beobachtet und umfassten Erythem, Krusten und Brennen. Schwerwiegende, therapievermittelte Ereignisse traten in 24,2% der Fälle auf, bei Kryochirurgie waren es nur 6,1% [356].

*Bewertung:* Bezüglich der mittleren Läsionsreduktion und der kompletten bzw. teilweise Abheilung aller Läsionen war die Effektivität beider Interventionen vergleichbar. Bemerkenswert ist ein deutlicher Effekt in der Reduktion von Rezidiven ursprünglich abgeheilter Läsionen von 5-FU 0,5% mit SA 10%, was auf eine bessere Langzeitwirkung dieser Substanz gegenüber Kryochirurgie hinweisen könnte. Demgegenüber stand eine geringere Rate and Nebenwirkungen unter Kryochirurgie, was in der Schaden-Nutzen-Bewertung dieses Vergleichs berücksichtigt werden sollte. Wegen des offenen Studiendesigns wurde die Arbeit auf ein Evidenzlevel von 3 herabgestuft.

#### *3.3.6.2.14. 5-Fluorouracil 0,5% mit Salicylsäure 10% Lösung versus Diclofenac-Natrium 3% in Hyaluronsäure-Gel 2,5%*

*Population und Studiendesign:* Eine Studie untersuchte diese Interventionen in einem dreiarmigen, interindividuellen Design [367]. Für genauere Charakteristika des Studienablaufs und der Studienpopulation siehe 3.3.6.2.12.

*Interventionen:* Es erfolgte eine Randomisierung 2:1:2 zu 5-FU 0,5% mit SA 10%, Vehikel (Placebo) oder Diclofenac-Natrium 3% in Hyaluronsäure-Gel 2,5%.

*Ergebnisse:* Die histologisch nachgewiesene Reduktionsrate bei Studienende betrug 72,0% (5-FU 0,5% mit SA 10%) versus 59,1% (Diclofenac), die klinisch gemessene Reduktionsrate 74,5% (5-FU 0,5% mit SA 10%) versus 54,6% (Diclofenac). Die Anzahl der Studienpatienten mit kompletter Abheilung lag bei 55,4% (5-FU 0,5% mit SA 10%) gegenüber 32,0% (Diclofenac). Läsionsbezogen waren nach 20 Wochen 74,5% bzw. 54,6% aller AKs geklärt. Das globale Therapieansprechen wurde von den Untersuchern für 5-FU 0,5% mit SA 10% durchgehend besser bewertet. So wurden in 92,0% die Ergebnisse als sehr gut oder gut befunden („very good/ good"), im Diclofenac-Arm war dies in 73,8% der Fall. Ähnlich verteilt war das globale Ansprechen bewertet durch die Patienten (93,2% versus 81,6%). Die Rate unerwünschter Nebenwirkungen war dagegen im experimentellen Arm höher (95,2%) als im aktiven Diclofenac-Arm (76,8%). Schwerwiegende Nebenwirkungen wurden in 1,1% (5-FU 0,5% mit SA 10%) bzw. in 4,9% (Diclofenac) beobachtet, allerdings nicht als therapievermittelt beurteilt. 35 Patienten beendeten die Studie vorzeitig, davon wurden 14 mit 5-FU 0,5% mit SA 10% behandelt und 16 mit Diclofenac-Natrium [367]. Nach 12 Monaten waren noch immer 85,8% bzw. 81,0% der behandelten Läsionen abgeheilt. Eine deutliche klinische Verbesserung („good/ very good") lag nach Ansicht der Untersucher hier in 93,2% und in 81,6% vor (5-FU 0,5% mit SA 10% versus Diclofenac). Die Einschätzung durch die Patienten lag hier für beide Gruppen etwas niedriger [371].

Konsultationsfassung

*Bewertung:* 5-FU 0,5% mit SA 10% war nach 20 Wochen bezüglich der untersuchten Effektivitätsendpunkte Diclofenac signifikant überlegen. Allerdings nahm auch hier die Stärke des Effekts im Nachbeobachtungszeitraum zunehmend ab.

### 3.3.6.3. Ingenolmebutat

| 3.39. | Evidenzbasierte Empfehlung |
|---|---|
| Empfehlungsgrad<br>**B** | Ingenolmebutat sollte als feldgerichtete Therapie (max. 25 $cm^2$) bei einzelnen oder multiplen AKs des Grads I-II nach Olsen sowie bei Feldkanzerisierung angeboten werden. Bei AKs im Gesicht oder der Kopfhaut wird Ingenolmebutat 0,015% Gel an 3 aufeinander folgenden Tagen, bei Läsionen am Rumpf oder den Extremitäten Ingenolmebutat 0,05% Gel an 2 aufeinander folgenden Tagen aufgetragen. |
| Level of Evidence<br>**1-2** | De-novo-Recherche<br><br>Quellen: [16, 134, 221, 222, 261, 296, 357, 458] (Einzelstudien); [144, 369] (Systematische Übersichtsarbeiten/ Metaanalysen) |
| | Starker Konsens (100%) |

**Hintergrund**
*T. Steeb, M. Heppt, C. Berking*

Ingenolmebutat (IMB) ist ein Wirkstoff aus der chemischen Gruppe der Diterpene und wird aus dem Milchsaft der Garten-Wolfsmilch (*Euphorbia peplus*) gewonnen. Es wird als Gel appliziert und ist zur topischen Therapie von nicht-hyperkeratotischen, nicht-hypertrophen AKs bei Erwachsenen seit 2012 in den USA und in Europa in den Konzentrationen von 0,015% (Gesicht, Kapillitium) und 0,05% (Stamm, Extremitäten) zugelassen. Der genaue Wirkmechanismus von IMB ist noch nicht vollständig verstanden. Man geht von einer dualen Wirkung aus: Erstens induziert IMB direkt Zelltod (zytotoxische Wirkung), zweitens führt es zu einer lokalen Entzündungsreaktion, bei der proinflammatorische Zytokine, Chemokine und neutrophile Granulozyten beteiligt sind [320]. Gerade die kurze Therapiedauer von 2-3 Tagen ist ein Vorteil von IMB in Patienten mit eingeschränkter Therapieadhärenz oder Schwierigkeiten bei der Selbstapplikation. Demgegenüber stehen lokale Nebenwirkungen, die sich wenige Tage nach der ersten Gabe nahezu obligatorisch manifestieren und ihr Maximum häufig eine Woche nach Therapieende erreichen. Sie umfassen Erythem, Erosion, Krusten, Schwellung oder Bläschen und Pusteln an der Anwendungsstelle und bilden sich in der Regel 2-4 Wochen nach der Therapie zurück. Eine gute Aufklärung über die Stärke und Kinetik der Nebenwirkungen vor Therapie ist daher essentiell.

IMB wurde in mehreren Studien in unterschiedlichen Konzentrationen untersucht. Es wurde dabei stets feldgerichtet in einem Areal von 25 $cm^2$ aufgetragen, wobei einzelne oder multiple, oberflächliche Läsionen (Grad I-II nach Olsen) behandelt wurden [16, 134, 221, 222, 261, 296, 357, 458]. Hierbei haben sich Konzentrationen von IMB Gel 0,015% aufgetragen einmal täglich an 3 aufeinander folgenden Tagen für Läsionen auf der Kopfhaut oder dem Gesicht sowie von 0,05% einmal täglich aufgetragen an 2 aufeinander folgenden Tagen für AKs am Rumpf oder auf Extremitäten durchgesetzt. Auch eine Behandlung von mehreren Feldern ist möglich, wobei hierbei eine sequentielle und simultane Therapie mit IMB Gel ähnliche Ergebnisse bezügliche Effektivität und Sicherheit zeigten in 199 Patienten mit 4-8 klinisch sichtbaren, diskreten, nicht-

Konsultationsfassung

hyperkeratotischen Läsionen in zwei separaten 25 cm² messenden Flächen im Gesicht oder auf der Kopfhaut und auf dem Rumpf zeigten [296].

Zusätzlich wurde eine systematische Übersichtsarbeit [369] und eine Metaanalyse [420] mehrerer randomisierter Studien sowie ein Cochrane-Review [144] identifiziert, welche die Wirksamkeit von IMB belegen. Die Übersichtsarbeiten beschränkten sich jeweils auf die Untersuchung der Effektivität der Interventionen und vernachlässigten hierfür Endpunkte zu Nebenwirkungen und kosmetischem Ergebnis. Die Netzwerk-Metaanalyse von Vegter et al. ermittelte aus 2 Studien mit einer gepoolten Stichprobenanzahl von 309 Patienten mit durchschnittlich 4-8 Läsionen eine patientenbezogene Abheilungsrate von 54.5% für eine Anwendung mit IMB. Die Chance (Odds Ratio) für eine vollständige patientenbezogene Abheilungsrate betrug 16,4 (95% CI 5,0 – 53,6) [420]. Die systematische Übersichtsarbeit von Stockfleth et al. berechnete anhand 11 Publikationen von 7 RCTs eine läsionsbezogene Abheilungsrate von 42,2% für IMB im Vergleich zu 3,7% für Vehikel [369].

Es wurden hingegen keine Studien identifiziert, die IMB bei hyperkeratotischen Läsionen oder Immunsupprimierten untersuchten. Daher lassen sich keine Empfehlungen für diese Subgruppen ableiten. Nicht berücksichtigt bei der evidenzbasierten Empfehlung wurden drei Studien, in denen eine sequentielle Kombinationstherapie aus IMB und Kryochirurgie oder ALA-PDT untersucht wurde [29, 30, 157] sowie zwei Studien, die keinen der kritischen Effektivitätsendpunkte berichteten [328, 355].

**Tabelle 21: Überblick der eingeschlossenen Einzelstudien zu IMB.**

| Studie | Interventionen | Einzelne AKs | Multiple AKs | Feld-kanzerisierung | Immun-suppression |
|---|---|---|---|---|---|
| **Lebwohl 2012** | **Gesicht und Kopf:**<br>**IMB 0,015% Gel 3 Tage vs.**<br>**Placebo**<br>**Stamm und Extremitäten:**<br>**IMB 0,05% Gel 2 Tage vs.**<br>**Placebo** | **X** | **X** | | |
| **Garbe 2016** | **IMB 0,015% Gel 3 Tage vs.**<br>**Placebo** | **X** | **X** | | |
| **Lebwohl 2013**[1] | **Gesicht und Kopf:**<br>**IMB 0,015% Gel 3 Tage vs.**<br>**Placebo**<br>**Stamm und Extremitäten:** | **X** | **X** | | |

| Studie | Interventionen | Einzelne AKs | Multiple AKs | Feld-kanzerisierung | Immun-suppression |
|---|---|---|---|---|---|
| | IMB 0,05% Gel 2 Tage vs.<br>Placebo | | | | |
| Anderson 2009 | IMB 0,025% Gel 3 Tage vs.<br>IMB 0,05% Gel 3 Tage vs.<br>IMB 0,05% Gel 2 Tage mit Vehikel 1 Tag vs.<br>Placebo | X | X | | |
| Pellacani 2015 | IMB 0,015% Gel 3 Tage + IMB 0,05% Gel 2 Tage simultan vs.<br>IMB 0,015% Gel 3 Tage + IMB 0,05% Gel 2 Tage 8 Wochen zeitversetzt | X | X | | |
| Zane 2016 | IMB 0,015% Gel 3 Tage vs.<br>MAL-PDT konventionell | X | X | X | |
| Moggio 2016 | IMB 0,015% Gel 3 Tage vs.<br>Tageslicht-MAL-PDT | X | X | | |
| Sinnya 2016 | IMB 0,05% Gel 2 Tage vs. Ingenoldisoxat 0,025% 2 Tage vs.<br>Ingenoldisoxat 0,05% 2 Tage vs.<br>Ingenoldisoxat 0,075% 2 Tage | | X | | |

[1] Folgestudie von Lebwohl 2012

**3.3.6.3.1.** Ingenolmebutat 0,015% Gel versus Placebo

*Population und Studiendesign:* Mehrere, teils multizentrische, randomisierte, Placebo-kontrollierte, doppel-blinde Studien haben die Wirksamkeit von IMB 0,015% Gel mit Placebo verglichen. Lebwohl et al. haben die zusammengeführten Ergebnisse von zwei aus insgesamt 4 Studien berichtet, welche die Wirksamkeit von 0,015% IMB mit Vehikel verglichen. Die Stichprobe umfasste 547 Patienten mit 4-8 klinisch sichtbaren und diskreten (nicht-hyperkeratotischen bzw. hypertrophen) Läsionen innerhalb einer zusammenhängenden Fläche von 25 cm² im Gesicht und/oder auf der Kopfhaut. Das Durchschnittsalter betrug in der Interventionsgruppe 64,2 Jahre (n=277) und 64,0 Jahre in der Kontrollgruppe (n=270) [222].

Garbe et al. führten eine Studie mit Randomisierung nach einer Beobachtungszeit von 8 Wochen durch, um zu demonstrieren, dass die Wirksamkeit und Sicherheit von IMB 0,015% im Vergleich zu Placebo bei AKs überlegen ist, welche nach initialer Therapie mit IMB 0,015% nach 8 Wochen persistierten oder neu entstanden waren. 450 Patienten erhielten die initiale Behandlung mit IMB 0,015%. Das mediane Alter der Patienten betrug 72 Jahre (Spanne 36-92 Jahre), 88,2% der Patienten waren männlich. Bei 141 von den ursprünglich 450 Patienten persistierten Läsionen nach den ersten 8 Wochen, bei 62 Patienten traten nach 26 oder 44 Wochen neue Läsionen auf. Nach Randomisierung wurden innerhalb der Gruppe mit persistierenden Läsionen 92 Patienten erneut mit IMB 0,015% für 3 aufeinander folgende Tage behandelt und 49 Patienten wurden der Kontrollgruppe zugeteilt. Innerhalb der Gruppe mit neu aufgetreten Läsionen wurden 62 Patienten in die aktive Gruppe randomisiert und 20 in die Kontrollgruppe [134].

*Interventionen:* Die Patienten applizierten IMB Gel in einer Konzentration von 0,015% oder das Vehikel einmal täglich für drei konsekutive Tage feldgerichtet auf das Gesicht oder auf die Kopfhaut.

*Ergebnisse:* IMB 0,015% war verglichen mit dem Vehikel signifikant effektiver bei der Behandlung von AKs im Gesicht und auf der Kopfhaut. 42,2% (nach 57 Tagen) bzw. 61,6% (nach 8 Wochen) der Patienten in der IMB-Gruppe waren läsionsfrei im Vergleich zu 3,7% der Vehikel-Gruppe (p<0,001). Der Anteil an Patienten mit mindesten 75%-iger Reduktion von Läsionen war ebenfalls statistisch hoch signifikant, 63,9% der Patienten in der IMB-Gruppe waren zu mindestens 75% läsionsfrei im Vergleich zu 7,4% der Vehikel-Gruppe (p<0,001) Die mediane Reduktion der AKs betrug 83% für IMB und 0% für Vehikel. Das mittlere Maximum eines über die verschiedenen Studienvisiten zusammengesetzten Effektivitäts-Scores („composite score") betrug für die Interventionsgruppe 9,1±4,1 und für die Kontrollgruppe 1,8±1,6. Nebenwirkungen traten häufiger in der IMB-Gruppe auf (19,0% versus 2,6%). Am häufigsten waren Schmerzen (13,9%), Juckreiz (8,0%) und Irritationen (1,8%). Lebwohl et al. publizierten nach 12 Monaten Nachbeobachtung auch Langzeitergebnisse in 108 Patienten mit kompletter Abheilung der Läsionen [221]. Die Rate an anhaltendem Ansprechen der AKs betrug für die Läsionen an Gesicht und Kopfhaut 87,2% mit einer medianen Zeit bis zum Rezidiv von 365 Tagen. Es ergaben sich hierbei keine Änderungen des Nebenwirkungsprofils [221].

Bei erneuter Behandlung mit IMB bei persistierenden Läsionen bzw. neu aufgetretenen Läsionen erzielte IMB ebenfalls eine statistisch signifikante, höhere Wirksamkeit als Placebo [134]. In der Gruppe der Patienten mit bestehenden Läsionen waren 46,7% in der IMB-Gruppe nach 8 Wochen läsionsfrei im Vergleich zu 18,4% in der Kontrollgruppe (durchschnittliche absolute Reduktion von Läsionen: -1,41 mit IMB, -0,51 mit Placebo). In der Gruppe mit neu aufgetretenen Läsionen waren nach der Behandlung 59,5% Patienten der Interventionsgruppe und 25,0% der Kontrollgruppe ohne Läsionen (durchschnittliche Reduktion von Läsionen: -1,52 in der IMB Gruppe, -0,85 in der Vehikel-Gruppe). Hinsichtlich der Rate an Patienten, bei denen nach 12 Monaten keine AKs mehr vorhanden waren, waren die Ergebnisse statistisch nicht signifikant: In der Gruppe mit persistierenden Läsionen waren insgesamt noch 18,5% der Patienten unter IMB läsionsfrei, unter Placebo nur 4,1%. In der Gruppe mit neu aufgetretenen Läsionen waren 31,0% bzw. 15,0% der Patienten läsionsfrei. Zwischen der Häufigkeit von Nebenwirkungen des ersten Behandlungs-Zyklus mit IMB und dem zweiten zeigte sich kein signifikanter Unterschied (p=0,22). Insgesamt berichteten 7,8% der Patienten (35/450) über Nebenwirkungen. Im ersten Behandlungszyklus traten vor allem Schmerzen (13,4%), Juckreiz (4,4%) oder Kopfschmerzen (4,0%) auf, nach dem zweiten Behandlungs-Zyklus hauptsächlich Juckreiz an der behandelten Stelle. Der durchschnittliche LSR-Score („local skin irritation") 4 Tage nach erneuter IMB-Behandlung

Konsultationsfassung

war signifikant niedriger als nach der ersten Intervention (-1.22; 95% CI: -1.90 bis -0.53, p<0.001). Die häufigsten Hautreaktionen waren Rötung und Schuppung [134].

**3.3.6.3.2.** Ingenolmebutat 0,05% Gel versus Placebo

*Population und Studiendesign:* Mehrere Studien haben die Wirksamkeit von IMB 0,05% und Vehikel bei Anwendung im Rumpf- und Extremitätenbereich verglichen. Lebwohl et al. haben in mehreren multizentrischen, randomisierten, Placebo-kontrollierten, doppelblinden Studien die Wirksamkeit von IMB 0,05% mit Vehikel innerhalb einer Stichprobe von 458 Patienten mit 4-8 klinisch sichtbaren und diskreten Läsionen innerhalb einer zusammenhängenden Fläche von 25 cm² im Rumpf- und Extremitätenbereich untersucht. Das durchschnittliche Alter betrug in der Interventionsgruppe 66,4 Jahre (n=226) und 66 Jahre in der Kontrollgruppe (n=232). 55% der Patienten hatten 4-5 Läsionen, 45% hatten 6-8 Läsionen [221, 222]. Anderson et al. haben in einer Studie mit insgesamt 222 Patienten mit 4-8 klinisch sichtbaren und diskreten AK innerhalb einer zusammenhängenden, maximal 25 cm²-messenden Fläche auf den Armen, den Schultern, der Brust, dem Rücken oder dem Kopf die Wirksamkeit von IMB 0,05% mit Vehikel verglichen. Das Durchschnittsalter der Patienten betrug 67 Jahre (Spanne 43-85 Jahre). 80,2% der Patienten waren männlich und 68,5% der Ausgangsstichprobe (n=222) wiesen einen Hauttyp I/II nach Fitzpatrick auf [16].

*Intervention:* Applikation von IMB in einer Konzentration von 0,05% oder Placebo einmal täglich an zwei aufeinander folgenden Tagen im Rumpf- bzw. Extremitätenbereich [222]. Anwendung von IMB 0,05% einmal täglich an zwei aufeinander folgenden Tagen, IMB 0,05% einmal täglich an drei aufeinander folgenden Tagen oder Placebo [16].

*Ergebnisse:* IMB 0,05% war statistisch effektiver bei der Behandlung von AKs. 34,1% bzw. 43,6% (2 Tage) und 54,4% (3 Tage) der Patienten in den Interventionsgruppen waren an Tag 57 läsionsfrei im Vergleich zu 4,7% bzw. 11,7% in der Kontrollgruppe. Der Anteil an Patienten mit mindestens 75%-iger Reduktion der Läsionen an Tag 57 war ebenfalls bei den Interventionsgruppen statistisch signifikant höher als in der Vehikel-Gruppe (49,1% bzw. 61,8% (2 Tage) und 75,4% (3 Tage) versus 6,9% bzw. 21,7%). Die mediane prozentuale Reduktion von AKs war in den Interventionsgruppen mit 75% und 83,3% (2 Tage) bzw. 100% (3 Tage) deutlich höher als bei Placebo (0%). Das mittlere Maximum eines über die verschiedenen Studienvisiten zusammengesetzten Effektivitätsscores („composite score") betrug in der IMB-Gruppe 6,8±3,5 und in der Kontrollgruppe 1,6±1,5 [222]. Lebwohl et al. berichteten nach einer Beobachtungszeit von 12 Monaten über eine anhaltende Reduktion der Läsionen von 86,8% mit einer medianen Zeit von 274 Tagen bis zum Rezidiv [221]. Schwache bis moderate Nebenwirkungen traten mit 12,0% bzw. 20% häufiger unter IMB auf (Vehikel: 2,6% bzw. 3,3%). Am häufigsten waren in der Interventionsgruppe Juckreiz (8,4%), Irritationen (3,6%) und Schmerzen (2,2%). 8 schwerwiegende Nebenwirkungen traten in 4 Patienten der Vehikel-Gruppe und 2 in 2 Patienten der Interventionsgruppe, wobei diese nicht auf die Behandlung zurückzuführen waren. Die häufigsten Hautreaktionen in der aktiven Gruppe waren Rötung, Schuppung der Haut sowie Krustenbildung.

**3.3.6.3.3.** Ingenolmebutat 0,025% Gel versus Placebo

*Population und Studiendesign:* Anderson et al. haben in einer Studie mit 222 Patienten mit 4-8 klinisch sichtbaren und diskreten AKs innerhalb einer zusammenhängenden, 25 cm²-messenden Fläche auf den Armen, den Schultern, der Brust, dem Rücken oder dem Kopf die Wirksamkeit von IMB 0,025% und 0,05% mit Placebo verglichen. 50 Patienten wurden hierbei in die IMB 0,025%-Gruppe und 60 Patienten in die Kontrollgruppe randomisiert. Das Durchschnittsalter aller 222 Teilnehmer betrug 67 Jahre (Spanne 43-

Konsultationsfassung

85 Jahre). 80,2% der Teilnehmer waren männlich und 68,5% der Studienpopulation (n=222) wiesen einen Hauttyp I/II nach Fitzpatrick auf [16].

*Intervention:* Applikation von IMB in einer Konzentration von 0,025% einmal täglich an drei aufeinander folgenden Tagen gegenüber Placebo.

*Ergebnisse:* Der Anteil an läsionsfreien Patienten war in der IMB 0,025%-Gruppe mit 40% höher als unter Placebo (11,7%, statistisch signifikant). Eine mindestens 75%-ige Reduktion der Läsionen erreichten 65% (IMB 0,025%) gegenüber 21,7% (Placebo). Der mediane prozentuale Rückgang von AKs war 75% (IMB 0,025%) versus 0% (Placebo). 8 schwerwiegende Nebenwirkungen, von denen allerdings keine auf die Behandlung zurückgeführt werden konnte, traten in 4 Patienten der Vehikel-Gruppe und 5 schwerwiegende Nebenwirkungen in 5 Patienten der IMB 0,025%-Gruppe auf. Die häufigsten Hautreaktionen in der aktiven Gruppe waren Rötung, Schuppung der Haut sowie Krustenbildung.

*Bewertung:* Für eine Konzentration von 0,025% liegt in Deutschland derzeit keine Zulassung vor. Sie ist hier der Vollständigkeit halber aufgeführt.

**3.3.6.3.4.** Ingenolmebutat 0,015% Gel versus MAL-PDT

*Population und Studiendesign:* Zwei Studien verglichen die Behandlung mit IMB Gel 0,015% mit MAL-PDT, und zwar einmal als konventionelle MAL-PDT [458] und einmal in Form von Tageslicht-MAL-PDT [261]. Zane et al. verglichen in einer randomisierten, offenen, intraindividuellen Studie mit 35 Patienten und 437 Läsionen die Wirksamkeit von IMB in einer Konzentration von 0,015% und konventioneller MAL-PDT. Zwei symmetrische Felder auf den gegenüberliegenden Gesichtshälften mit einer gleichen Anzahl an Läsionen (5-10 Läsionen, Grad I-II nach Olsen) wurden zu einer Sitzung mit MAL-PDT oder der Behandlung mit IMB 0,015% in einem Verhältnis von 1:1 randomisiert. Das Durchschnittsalter der Patienten betrug 68 Jahre (Spanne von 52-90 Jahre). 34 der 35 Patienten waren männlich [458]. In einer weiteren randomisierten, intraindividuellen, Untersucher-verblindeten Studie wurde die Behandlung von IMB 0,015% Gel mit Tageslicht-MAL-PDT verglichen. Die Population umfasste 22 Patienten (18 Männer, 4 Frauen) mit 311 oberflächlichen (Grad I-II nach Olsen), nicht entzündlichen Läsionen (5-10 pro Behandlungsfeld). Das mediane Alter betrug 74,6 Jahre (Spanne 58-84 Jahre). Die Mehrheit der Patienten wies einen Hauttyp III nach Fitzpatrick auf (54,5%), 31,8% der Patienten hatten Hauttyp II, 9,1% Hauttyp I und 4,5% Hauttyp IV. Zwei symmetrische, kontralateral liegende 25 cm² messende Felder wurden im Verhältnis 1:1 zu einer Therapie mit IMB 0.015% oder zu einer Sitzung Tageslicht-MAL-PDT randomisiert [261].

*Intervention:* In der ersten Studie wurde IMB 0,015% Gel einmal täglich an 3 aufeinander folgenden Tagen mit einem Zyklus MAL-PDT mit Methyl-Aminolävulinat-Creme (160 mg/g) in konventioneller Durchführung verglichen. Eine Wiederholung der Therapie nach 3 Monaten war erlaubt [458]. Die zweite Studie randomisierte intra-individuell zu IMB 0,015% Gel einmal täglich auf 3 aufeinander folgenden Tagen gegenüber Tageslicht-MAL-PDT (Methyl-Aminolävulinat-Creme 160 mg/g). Die PDT wurde ausschließlich an sonnigen Tagen mit wenig bis mäßiger Bewölkung zwischen 10 und 12 Uhr vormittags von April bis Juni durchgeführt [261].

*Ergebnisse:* Hinsichtlich des prozentualen Anteils an läsionsfreien Patienten nach 3 Monaten erzielte die Behandlung mit IMB 0,015% Gel bessere Ergebnisse als konventionelle MAL-PDT (IMB: 42,9% versus MAL PDT: 31,4%). Im Vergleich zur Behandlung mit Tageslicht-MAL-PDT war der Anteil an läsionsfreien Patienten nach der Behandlung mit IMB 0,015% (36,4%) ebenfalls höher als mit PDT (31,8%). Die Rate an

Konsultationsfassung

abgeheilten Läsionen war in den PDT-Gruppen mit 67,1% bzw. 77,9% höher als in der IMB-Gruppe (62,9% bzw. 75,8%). Im Vergleich der durchschnittlichen prozentualen Reduktion von Läsionen war MAL-PDT (67,6%±31,2) minimal der Behandlung mit IMB (65,8%±33,0) überlegen. Alle Effektivitäts-Unterschiede zwischen IMB 0,015% und konventioneller MAL-PDT bzw. Tageslicht-MAL-PDT waren jedoch statistisch nicht signifikant.

Die Schmerzen wurden anhand der VAS-Skala bewertet und waren bei der konventionellen MAL-PDT signifikant stärker ausgeprägt als bei der Behandlung mit IMB (5,46±3,05 versus 3,74±2,28; p<0,01). Hingegen waren sie schwächer im Vergleich der Tageslicht-MAL-PDT mit IMB (2,05±0,72 versus 3,55±1,82; p<0,01). Das kosmetische Ergebnis wurde von 57,1% der MAL-PDT-Gruppe und 31,4% der IMB-Gruppe als exzellent eingeschätzt; der Unterschied war statistisch signifikant. Ebenfalls besser war das kosmetische Ergebnis für Tageslicht-MAL-PDT im Vergleich zu IMB. 60% bzw. 77,2% der Patienten präferierten MAL-PDT bzw. Tageslicht-MAL-PDT gegenüber IMB (22,7% bzw. 40%). Die durchschnittliche Zeit bis zur Heilung war in der MAL-PDT- und Tageslicht-MAL-PDT-Gruppe signifikant kürzer im Vergleich zur IMB-Gruppe (4,36 versus 9,45 Tage bzw. 8,20 versus 12,91 Tage). Der durchschnittliche LSR-Score („local skin irritation") betrug für IMB 9,91-11,17 und für MAL-PDT 4,59-5,46; der Unterschied war statistisch signifikant [261, 458].

*Bewertung:* Beide Studien verglichen mit IMB und MAL-PDT zwei primär feldgerichtete Therapieansätze. Hierbei war die Effektivität beider Interventionen bezüglich aller untersuchten Endpunkte nicht signifikant unterschiedlich. Sie unterschieden sich nur bezüglich der Schmerzhaftigkeit, wobei MAL-PDT in konventioneller Durchführung schmerzhafter und Tageslicht-MAL-PDT weniger schmerzhaft als IMB empfunden wurde. Diese Beobachtungen passen gut zu den direkten Vergleichen von MAL-PDT in konventioneller Durchführung versus Durchführung mit Tageslicht (siehe 3.3.6.5.7). Bezüglich des kosmetischen Ergebnisses schnitten beide PDT-Verfahren signifikant besser als IMB ab. Allerdings können durch das offene Studiendesign zu Verzerrungen nicht ausgeschlossen werden, weshalb die Studien auf Evidenzlevel 3 herabgestuft wurden. Zusammenfassend zeigten sich in beiden Arbeiten unabhängig voneinander leichte Vorteile der PDT bezüglich des kosmetischen Ergebnisses und der Verträglichkeit.

**3.3.6.3.5.** Ingenolmebutat 0,05% Gel versus Ingenoldisoxat (0,025%, 0,05% und 0,075%)

*Population und Studiendesign:* Eine randomisierte, einfach-verblindete, intraindividuelle Studie hat die Sicherheit und Wirksamkeit von IMB 0,05% Gel mit Ingenoldisoxat in den Konzentrationen 0,025%, 0,05% und 0,075% verglichen [357]. Die Stichprobe umfasste 40 Patienten mit mindestens 3 nicht-keratotischen Läsionen auf 4 verschiedenen Behandlungsbereichen auf den Unterarmen (insgesamt mit einer Mindestanzahl von 12 Läsionen). 31 der 40 Patienten waren männlich. Das durchschnittliche Alter betrug 70,3 Jahre (Spanne 48-91 Jahre). 95% der Patienten hatten bereits einen epithelialen Hauttumor in der Vorgeschichte und alle Patienten hatten in der Vergangenheit bereits AKs behandeln lassen, hauptsächlich mit Kryochirurgie.

*Intervention:* Applikation von IMB 0,05% Gel einmal täglich an 2 aufeinander folgenden Tagen oder Ingenoldisoxat 0,025%, 0,05%, oder 0,075% einmal täglich an 2 aufeinander folgenden Tagen auf das jeweilige Behandlungsareal.

*Ergebnisse:* Die Therapie mit IMB war der Therapie mit Ingenoldisoxat 0,075% unterlegen. Die prozentuale Läsionsreduktion betrug für IMB 0,05% Gel 73% und für Ingenoldisoxat 0,075% 82%. Sie war für Ingenoldisoxat in den Konzentrationen 0,025%

Konsultationsfassung

und 0,05% annähernd gleich hoch wie für IMB 0,05% (73% bzw. 72%). Der Unterschied zwischen IMB Gel 0,05% und Ingenoldisoxat 0,075% war dabei statistisch signifikant (p=0,04), die Unterschiede zwischen IMB 0,05% und Ingenoldisoxat 0,025% bzw. 0,05% waren nicht statistisch signifikant. Der prozentuale Anteil an vollständig abgeheilten Läsionen war mit 33% am höchsten in der Ingenoldisoxat 0,075%-Gruppe, gefolgt von der Ingenoldisoxat 0,05%-Gruppe mit 28%. Ingenoldisoxat 0,025% erzielte eine Rate von 28%, IMB 0,05% Gel hingegen von 22%. Zu den am häufigsten auftretenden Nebenwirkungen (n=172) in allen 4 Armen zählten Juckreiz (82%), Brennen (52%) sowie Druckschmerzempfindlichkeit (30%). Weitere Nebenwirkungen sind detailliert in den Evidenztabellen aufgeführt.

*Bewertung:* Die Studie wurde wegen Unklarheiten in der Randomisierung und der Zuteilung der Therapiearme auf Evidenzlevel 3 herabgestuft. Ingenoldisoxat ist aktuell nicht zur Behandlung von AKs in Deutschland zugelassen. Der Vergleich der Interventionen erfolgt hier der Vollständigkeit halber.

### 3.3.6.4. Imiquimod

#### 3.3.6.4.1. Imiquimod 5%

| 3.40. | Evidenzbasierte Empfehlung |
|---|---|
| Empfehlungsgrad<br>**B** | Imiquimod 5% Creme sollte feldgerichtet (max. 25 cm²) für einzelne oder multiple AKs des Grads I-II nach Olsen sowie bei Feldkanzerisierung bei immunkompetenten Personen angeboten werden. |
| Level of Evidence<br>**1** | De-novo-Recherche<br><br>Quellen: [4, 12, 123, 136, 185, 205, 206, 208, 220, 368, 379, 387] (Einzelstudien); [144, 420] (Systematische Übersichtsarbeiten/ Metaanalysen) |
| | Starker Konsens (100%) |

| 3.41. | Evidenzbasierte Empfehlung |
|---|---|
| Empfehlungsgrad<br>**B** | Eine läsionsgerichtete Therapie mit Imiquimod 5% Creme sollte bei Einzelläsionen des Grads I-II nach Olsen angeboten werden. |
| Level of Evidence<br>**2** | De-novo-Recherche<br><br>Quelle: [4] (Einzelstudie) |
| | Starker Konsens (100%) |

**Hintergrund**
*L. Schmitz, E. Stockfleth*

Der spezifische Toll-like Rezeptor (TLR) 7 Agonist Imiquimod 5% ist seit 2006 zur topischen Behandlung von klinisch typischen, nicht-hyperkeratotischen, nicht-

hypertrophen AKs (Grad I bis II nach Olsen) im Gesicht oder auf der Kopfhaut bei immunkompetenten Erwachsenen zugelassen. Er ist als Creme verfügbar, die in einzelnen Sachets (12,5 mg) portioniert ist und der Maximaldosis pro Behandlungstag entspricht. Imiquimod 5% Creme soll über 4 Wochen jeweils dreimal wöchentlich auf ein maximales Behandlungsareal von 25 cm² aufgetragen werden und für ca. 8 Stunden auf der Haut belassen werden. Nach einem vierwöchigen behandlungsfreien Zeitraum sollte die Abheilung der AKs überprüft werden und ggf. ein zweiter Behandlungszyklus über 4 Wochen angeschlossen werden. Studien zu diesem Anwendungsregime zeigen im Vergleich zu der ursprünglichen 16-wöchigen [205, 220, 379] bzw. 12-wöchigen Behandlung [368] vergleichbare Therapieergebnisse bei geringer Therapiedauer [12, 185]. Jedoch konnte eine Studie zeigen, dass die häufigere Anwendung von mehr als dreimal wöchentlich schlechter verträglich ist, die komplette Abheilung der Läsionen schlechter war und sich nur eine teilweise Abheilung nachweisen ließ. Allerdings waren die entsprechenden AKs im Bereich der Extremitäten und nicht im Gesicht oder am Kapillitium lokalisiert [136].

Zwei systematische Übersichtsarbeiten [19, 369] bzw. drei Metaanalysen [144, 147, 420] mehrerer randomisierter Studien verschiedener Behandlungsmodalitäten von AKs unterstreichen die dargestellte Evidenz. Eine Metaanalyse von Vegter et al. ermittelte für den Behandlungszyklus von 16 Wochen aus insgesamt 5 Studien mit einer gepoolten Gesamtpopulation von 966 Patienten eine komplette Abheilungsrate von 63,3%. Die komplette Abheilung aller Läsionen jedoch nach nur 4-wöchiger Behandlung wurde aus 3 Studien mit insgesamt 278 Patienten mit 56,3% berechnet [420]. Vergleichbare Werte (komplette Abheilung der Läsionen: 65,9% und komplette Abheilung beim Patienten: 54,5%) ergab auch eine systemische Übersichtsarbeit von Askew et al., die insgesamt 8 Studien analysierten, wobei Imiquimod 5% als Vergleichsarm anderer Behandlungsmethoden eingesetzt wurde [19].

Es liegt eine Arbeit zur feldgerichteten Therapie bei immunsupprimierten Patienten vor, die bei einer 16-wöchigen Behandlungsdauer vergleichbare Ergebnisse zu immunkompetenten Patienten hinsichtlich der kompletten Abheilung der Läsionen aufwies [208]. Es wurde eine Fläche von bis zu 100 cm² mit maximal zwei Sachets (à 12,5 mg) behandelt. Jedoch kam es bis auf milde bis moderaten zu keinen schwerwiegenden Nebenwirkungen (insbesondere Abstoßungsreaktionen bei organtransplantierten Patienten). Für die evidenzbasierte Empfehlung zu Imiquimod 5% Creme in dieser Subgruppe siehe 3.3.8.

**Tabelle 22: Übersicht der Einzelstudien zu Imiquimod 5%.**

| Studie | Interventionen | Einzelne AKs | Multiple AKs | Feld-kanzerisierung | Immun-suppression |
|---|---|---|---|---|---|
| **Korman 2005** | **Imiquimod 5% Creme 3x/Woche vs.**<br>**Placebo** | **X** | **X** | | |
| **Lebwohl 2004** | **Imiquimod 5% Creme 2x/Woche vs.**<br>**Placebo** | **X** | **X** | | |

Konsultationsfassung

| Studie | Interventionen | Einzelne AKs | Multiple AKs | Feld-kanzerisierung | Immun-suppression |
|---|---|---|---|---|---|
| Szeimies 2004 | Imiquimod 5% Creme 3x/Woche vs.<br>Placebo | X | X | | |
| Alomar 2007 | Imiquimod 5% Creme 3x/Woche (max. 2 Zyklen) vs.<br>Placebo | X | X | | |
| Jorizzo 2007 | Imiquimod 5% Creme 3x/Woche (max. 2 Zyklen) vs.<br>Placebo | X | X | | |
| Chen 2013 | Imiquimod 5% Creme 3x/Woche vs.<br>Placebo | X | X | unklar | |
| Ooi 2006 | Imiquimod 5% Creme 3x/Woche vs.<br>Placebo | X | X | unklar | |
| Ortonne 2010 | Imiquimod 5% Creme 3x/Woche vs.<br>Placebo | X | X | unklar | |
| Stockfleth 2002 | Imiquimod 5% Creme 3x/Woche vs.<br>Placebo | X | X | | |
| Gebauer 2009 | Imiquimod 5% Creme 2x/Woche vs.<br>Imiquimod 5% Creme 3x/Woche vs.<br>Imiquimod 5% Creme 5x/Woche vs.<br>Imiquimod 5% Creme 7x/Woche vs.<br>Placebo | | X | X | |

| Studie | Interventionen | Einzelne AKs | Multiple AKs | Feld-kanzerisierung | Immun-suppression |
|---|---|---|---|---|---|
| Ulrich 2007 | Imiquimod 5% Creme 3x/Woche vs.<br>Placebo | X | X | X | X |
| Foley 2011 | Imiquimod 5% Creme vs.<br>Kryochirurgie | | X | | |
| Krawtchenko 2007 | Imiquimod 5% Creme vs.<br>Kryochirurgie vs.<br>5-FU 5% Creme vs. | X | X | | |
| Akarsu 2011 | Imiquimod 5% Creme vs.<br>Diclofenac-Natrium 3% vs.<br>Placebo | X | | | |
| Kose 2008 | Imiquimod 5% Creme vs.<br>Diclofenac-Natrium 3% | X | unklar | | |
| Tanghetti 2007 | Imiquimod 5% Creme vs.<br>5-FU 5% Creme | X | X | | |

*3.3.6.4.2. Imiquimod 5% Creme versus Placebo (immunkompetente Patienten)*

*Population, Studiendesign und Intervention:* Es lassen sich mehrere randomisierte Studien identifizieren, die die Wirksamkeit von Imiquimod 5% Creme gegen Placebo untersuchen. Davon untersuchen drei Studien ([1][205], [2][220], [3][379]) die Wirksamkeit gegen Placebo über einen Behandlungszeitraum von 16 Wochen mit je drei[1,3] bzw. zwei[2] Applikationen pro Woche. In diese Studien wurden 492 Patienten[1], 436 Patienten[2] und 286 Patienten[3] eingeschlossen, welche 1:1 gegen Vehikel randomisiert wurden. Die Patienten wurden im Gesicht oder auf dem unbehaarten Kopf behandelt und hatten zwischen 4-8[1,2] bzw. 5-9[3] AKs auf einer Fläche von 25 cm².

Zwei weitere Studien ([4][12], [5][185]) untersuchten die Wirksamkeit gegen Placebo ebenfalls bei Patienten mit 4-8[5] bzw. 5-9[4] AKs auf einer Fläche von 25 cm² im Bereich des Gesichts oder des unbehaarten Kopfes; jedoch bei ein bis zwei Therapiezyklen von jeweils 4 Wochen. Nach einem ersten Behandlungszyklus von 4 Wochen mit je drei Applikationen pro Woche wurde nach weiteren 4 Wochen bewertet, ob noch AKs im Behandlungsareal nachweisbar waren. Wenn ja, wurde erneut ein 4-wöchiger Behandlungszyklus durchgeführt. Auch hier erfolgte eine 1:1 Randomisierung von

Konsu

Imiquimod 5% gegen Placebo. Keine der fünf genannten Studien hat hyperkeratotische AKs (im Sinne von Olsen III) explizit ausgeschlossen.[1-5]

*Ergebnisse:* Die drei Studien von Korman et al., Lebwohl et al. und Szeimies et al. konnten komplette Abheilungsraten von 48,3% (Imiquimod) vs. 7,2% (Vehikel)[1], 45,1% vs. 3,2%[2] bzw. 57,1% vs. 2,2%[3] sowie eine partielle Läsionsreduktion von 64,0% vs. 13,6%[1], 59,1% vs. 11,8%[2] und 72,1% vs. 4,3%[3] zeigen. Dabei erfolgte die Bewertung in allen Untersuchungen 8 Wochen nach Behandlungsende und wurde bei zwei[1,2] der drei Studien klinisch und bei Szeimies et al. mittels Histologie evaluiert. Die Nebenwirkungen im Behandlungsareal waren in allen drei Studien im aktiven Behandlungsarm höher als im Vehikel-Arm. Am häufigsten wurden im aktiven Arm im Behandlungsareal Juckreiz 20,5%-28,9%[1-2], Brennen 5,6%-7,4%[1-2] sowie Erythem 30,6%[3], Krusten 29,9%[3] und Erosion 10,2%[3] berichtet.

Die beiden Studien von Alomar et al. und Jorizzo et al. zeigten insgesamt (d.h. entweder nach einem oder zwei Behandlungszyklen) eine komplette Abheilung aller Läsionen von 55,0% (Imiquimod) vs. 2,3% (Vehikel)[4] bzw. 57,7% vs. 14.6%[5]. Hinsichtlich der partiellen Läsionsreduktion wurden Werte von 65,9% (Imiquimod) vs. 3,8% (Vehikel)[4] bzw. 61,0% vs. 25,2%[5] erreicht. Unerwünschte Nebenwirkungen wurden in 53,5% (Imiquimod) vs. 30,8% (Vehikel)[4] der Fälle beobachtet. In der anderen Studie[5] bewerteten 16% der Patienten die Nebenwirkungen (Erythem, Juckreiz, Verkrustung) als schwer.

Drei weitere Studien verglichen Imiquimod 5% Creme mit Placebo, werden aber bei einer kleinen Studiengröße, einer relativ kurzen Nachbeobachtungszeit und vergleichbaren Ergebnissen zu den bereits beschriebenen Studien hier nicht weiter aufgeführt [62, 286, 287].

#### 3.3.6.4.3. *Imiquimod 5% Creme versus Placebo (immunsupprimierte Patienten)*

In einer multizentrischen, randomisierten und Placebo-kontrollierten Studie von Ulrich et al. an 43 organtransplantierten Patienten wurde die Wirksamkeit und Interaktion des Immunmodulators bei diesem Hochrisiko-Patientenkollektiv untersucht [405]. Aufgrund der Notwendigkeit einer feldgerichteten Therapie wurden in dieser Studie zwei Sachets pro Applikation auf einer Fläche von 100 $cm^2$ verwendet. Die Randomisierung erfolgte 2:1 (30 Patienten im aktiven Arm) und es wurde dreimal pro Woche über 16 Wochen therapiert. Die komplette Abheilung wurde in 62,1% der Fälle und die partielle Abheilung in 79,3% der Fälle berichtet. Damit sind die Ergebnisse vergleichbar bzw. sogar besser als bei immunkompetenten Patienten zu bewerten, wenngleich die Anwendung (2 Sachets, größere Fläche) vom etablierten Schema abweicht. Eine wichtige Erkenntnis dieser Studie ist, dass die immunmodulatorische Wirkweise von Imiquimod zu keinen Nebenwirkungen im Sinne einer Organabstoßungsreaktion, einer Funktionseinschränkung des transplantierten Organs oder zu relevanten Laborwertverschlechterung geführt hat (siehe auch 3.3.8).

#### 3.3.6.4.4. *Imiquimod 5% Creme versus Kryochirurgie*

*Population und Studiendesign:* Es wurde eine monozentrische Studie mit 70 Patienten gefunden, die Kryochirurgie gegen die Behandlung von Imiquimod 5% bei Pateinten mit 10 AKs verglichen hat [123]. Die Läsionen wurden klinisch gemäß Olsen et al. klassifiziert, wobei sogar Olsen Grad-III-Läsionen (bei dem Vorliegen von ≥ 10 Läsionen) bevorzugt behandelt wurden. Eine weitere dreiarmige Studie hat Imiquimod 5% im Vergleich zur Kryochirurgie und 5-Fluorouracil untersucht [208]. Eingeschlossen wurden insgesamt 75 Patienten mit 5-10 AKs in einem Behandlungsfeld von 50 $cm^2$. Die Randomisierung erfolgte 1:1:1 und die AKs wurden vor Therapie histologisch gesichert.

Konsultationsfassung

*Interventionen:* Die Randomisierung erfolgte 1:1 und die Behandlung mittels Kryochirurgie wurde im offenen Sprayverfahren in bis zu vier Sitzungen im Abstand von drei Monaten durchgeführt. Im Gegensatz dazu wurde Imiquimod 5% Creme dreimal pro Woche für 3-4 Wochen angewendet und bei noch nicht vollständiger Abheilung ein weiterer Behandlungszyklus durchgeführt [123]. In der dreiarmigen Vergleichsstudie wurde die Kryochirurgie im offenen Sprayverfahren für 20-40 s pro Läsion angewandt und ein weiteres Mal innerhalb von 2 Wochen wiederholt, falls noch AKs vorhanden waren. 5-Fluorouracil 5% Creme wurde zweimal täglich über 4 Wochen im Behandlungsareal angewandt. Imiquimod 5% Creme wurde für 4 Wochen dreimal wöchentlich angewandt und nach vierwöchiger Pause bei verbleibenden AKs nochmal in gleicher Weise appliziert [208].

*Ergebnisse und Bewertung:* Die komplette Abheilungsrate der behandelten Läsionen war im Vergleich zu anderen Untersuchungen sehr hoch (98,7% Kryochirurgie und 93,6% Imiquimod), insbesondere unter dem Aspekt, dass auch hyperkeratotische Läsionen behandelt wurden. Die komplette Abheilung der Läsionen eines Patienten war ebenfalls hoch (90,3% vs. 68,0%) und im Gegensatz dazu die partielle Abheilung als niedrig zu bewerten (9,7% vs. 28,0). Als Langzeitnebenwirkungen hat die Hypopigmentierung im Behandlungsareal eine erhebliche Rolle gespielt und unterschied sich signifikant in beiden Therapieformen (54,8% vs. 24,0%) [123]. Die zweite Studie berichtete komplette klinische Abheilungsraten von 68% für Kryochirurgie, 96% für 5-Fluorouracil und 85% für Imiquimod. Im Gegensatz dazu zeigte die histologische Untersuchung komplette Abheilungsraten von nur 32%, 67% bzw. 73%. Die langfristige, komplette Abheilung nach 12 Monaten des gesamten Behandlungsfeldes wurde mit 4%, 33% bzw. 73% berichtet, welches die langfristige Wirksamkeit einer Feldtherapie (hier: 5-FU und Imiquimod) gegenüber einer läsionsgerichteten Therapie (hier: Kryochirurgie) verdeutlicht [208].

*3.3.6.4.5. Imiquimod 5% Creme versus Diclofenac-Natrium 3% in Hyaluronsäure-Gel 2,5%*

*Population und Studiendesign:* Es wurden zwei unabhängige Studien identifiziert, die Imiquimod 5% Creme gegenüber Diclofenac-Natrium 3% in Hyaluronsäure-Gel 2,5% verglichen. Die erste Studie untersuchte 61 Patienten mit jeweils einer Läsion, die zuvor histologisch gesichert wurde. Die Lokalisation oder klinische Beschaffenheit (Olsen-Klassifikation) wurde nicht beschränkt. Das Studiendesign war interindividuell und gegenüber dem Untersucher verblindet [4]. Die zweite Studie untersuchte 49 Patienten mit mindestens 3 Läsionen, wobei auch diese Studie die Lokalisation oder klinische Beschaffenheit der AKs nicht einschränkte. Die Läsionen wurden klinisch diagnostiziert und bewertet. Das Studiendesign war interindividuell und nicht verblindet [206].

*Interventionen:* In der ersten Studie wurden die Patienten 1:1:1 randomisiert zu Imiquimod 5% Creme, Diclofenac-Natrium 3% in Hyaluronsäure-Gel 2,5% oder Basiscreme. Die Behandlung erfolgte läsionsgerichtet. Diclofenac und die Basiscreme wurden über 12 Wochen zweimal täglich appliziert, Imiquimod 5% Creme wurde über 16 Wochen zweimal pro Woche aufgetragen [4]. In der zweiten Studie wurde 1:1 randomisiert und jeweils über 12 Wochen im Imiquimod-Arm dreimal wöchentlich und im Diclofenac-Arm einmal täglich appliziert. Auch hier erfolgte eine läsionsgerichtete Anwendung [206].

*Ergebnisse:* Die klinisch komplette Abheilung der Läsionen im Anschluss an die Therapie (Diclofenac nach 12 Wochen, Imiquimod nach 16 Wochen) war im Imiquimod-Arm gegenüber Diclofenac und Basiscreme geringfügig höher (20% vs. 19,1% vs. 0%). In der Nachbeobachtung nach 24 Wochen ab Studienstart zeigte sich ein deutlicherer Unterschied (45% vs. 14,3% vs. 0%). Die Läsionsdicke bewertet klinisch nach einer semi-quantitativen Skala unterschied sich nur zum Zeitpunkt der Nachbeobachtung

Konsultationsfassung

signifikant und war im Imiquimod-Arm dünner als im Diclofenac-Arm (p=0,034). Die Verträglichkeit der Therapien wurde von den Untersuchern als gut bewertet und Nebenwirkungen bei Imiquimod in einer Häufigkeit von 75% (Erythem, Erosionen, Ödem) und bei Diclofenac von 28% (Erythem, Schuppung) angegeben [4].

Bei Kose 2008 ergab die Bewertung mit der klinischen 7-Punkte Skala des IGII bei Behandlungsende im Vergleich von Imiquimod gegen Diclofenac einen Anteil an moderater Verbesserung von 5% zu 36%, an signifikanter Verbesserung von 73% zu 52% und einer vollständigen Verbesserung von 22% zu 12%. Die Patienten gaben eine vollständige Abheilung in 23% mit Imiquimod und in 28% mit Diclofenac an. Die Untersucher bewerteten beide Therapien als gut verträglich. Als milde bis moderate Nebenwirkungen wurden Erythem, Juckreiz, trockene Haut und Schuppung berichtet, die bei 15 Patienten im Imiquimod-Arm und bei 12 Patienten im Diclofenac-Arm zu mindestens einem unerwünschten Ereignis führten [206].

*Bewertung:* Zusammenfassend zeigte sich in beiden Studien hinsichtlich der kompletten Abheilungsrate ein geringer Vorteil für die läsionsgerichtete Behandlung mit Imiquimod, wobei Abstriche hinsichtlich des Studiendesigns bei Anwendungsdauer, Einschluss der Läsionen (Lokalisation: Gesicht vs. Extremitäten; Dicke: Olsen Grad I vs. Grad III) und der Standardisierung der Assessments gemacht werden müssen. Das Evidenzniveau der Studie von Kose 2008 [206] wurde aufgrund des offenen, unverblindeten Designs auf Evidenzlevel 3 herabgestuft.

*3.3.6.4.6. Imiquimod 5% Creme versus 5-Fluorouracil 5% Creme*

*Population und Studiendesign:* In einer multizentrischen Studie wurden insgesamt 36 Patienten mit mindesten 4 AKs auf einer Fläche von 25 $cm^2$ im Bereich des Kopfes eingeschlossen. Es wurde in einen 5-Fluorouracil- und einen Imiquimod 5%-Arm zufällig im Verhältnis 1:1 randomisiert [387].

*Intervention:* Die Behandlung des 25 $cm^2$ erfolgte mit 5-Fluorouracil 5% Creme zweimal täglich über einen Zeitraum von 2-4 Wochen. Imiquimod 5% Creme wurde zweimal wöchentlich über 16 Wochen feldgerichtet appliziert.

*Ergebnisse und Bewertung:* Die durchschnittliche Reduktion der Läsionsanzahl wurde mit 94% (5-FU) bzw. 66% (Imiquimod) als statistisch signifikant unterschiedlich angegeben. Die komplette Abheilungsrate der Patienten wurde mit 84% vs. 24% und die partielle Abheilungsrate mit 100% gegenüber 53% berichtet, die sich jeweils auch signifikant unterschieden. Im Vergleich zu anderen Untersuchungen ([123], siehe u.a. 3.3.6.4.4) bzw. im Vergleich zu Placebo erweisen sich die Werte für Imiquimod 5% hier als gering. Die Untersucher berichten für beide Behandlungsmodalitäten eine vergleichbare Verträglichkeit.

**3.3.6.4.7. Imiquimod 3,75%**

| 3.42. | Evidenzbasierte Empfehlung |
|---|---|
| Empfehlungsgrad **B** | Imiquimod 3,75% Creme sollte feldgerichtet für multiple AKs des Grads I-II nach Olsen sowie bei Feldkanzerisierung in immunkompetenten Personen im Bereich des Gesichtes oder unbehaarten Kapillitiums angeboten werden. |
| Level of Evidence | De-novo-Recherche |

Konsultationsfassung

| 3.42. | Evidenzbasierte Empfehlung |
|---|---|
| **2** | Quellen: [151, 297, 376] (Einzelstudien) |
| | Starker Konsens (100%) |

**Hintergrund**
*L. Schmitz, E. Stockfleth*

Der spezifische TLR-7-Agonist Imiquimod 3,75% ist seit 2012 zur topischen Behandlung von klinisch typischen, nicht-hyperkeratotischen, nicht-hypertrophen AKs (Grad I bis II nach Olsen) im Gesicht oder auf der unbehaarten Kopfhaut bei immunkompetenten Erwachsenen zugelassen. Dabei entspricht das Behandlungsareal einer Fläche von mehr als 25 cm², welches eine Fläche von 200 cm² nicht überschreiten sollte. Die Anzahl der in dem Behandlungsfeld befindlichen AKs ist von der Wirksamkeit unabhängig [297]. Es ist als Creme verfügbar, die in einzelnen Beuteln à 250 mg portioniert sind. Die Anwendung erfolgt über zwei Behandlungszyklen von jeweils zwei Wochen einmal täglich, die durch einen zweiwöchigen behandlungsfreien Zeitraum getrennt sind [376]. Ein längeres Behandlungsintervall (zweimal 3 Wochen, getrennt durch 3 Wochen Therapiepause) waren hinsichtlich der Wirksamkeit vergleichbar, jedoch zeigte sich eine deutlich höhere Rate an lokalen Hautreaktionen [151]. Die Wirksamkeit der feldgerichteten Anwendung wurde in zwei randomisierten Studien [151, 376], einem systematischen Review randomisierter Studien [369] und einer Metaanalyse randomisierter Studien [420] gezeigt. Es liegen keine Daten zum Gebrauch von Imiquimod 3,75% Creme bei Immunsuppression aus RCTs vor.

Eine systematische Übersichtsarbeit von randomisierten Studien mehrerer Behandlungsmodalitäten berichtete für die eingeschlossenen Studien zu Imiquimod 3,75% gegen Placebo [151, 376] komplette Abheilungsraten von 34,0%-35,6% und eine Differenz zu den jeweiligen Placeboarmen von 28,5%-29,3% [369]. Eine Metaanalyse von Vegter et al. berechnete für beide Studien [151, 376] entsprechend eine komplette Abheilungsrate von 39,9% versus eine Rate von 6,9% bei Placebo, die gemittelt über alle untersuchten Studien berechnet wurde [420].

**Tabelle 23: Übersicht der Einzelstudien zu Imiquimod 3,75%.**

| Studie | Interventionen | Einzelne AKs | Multiple AKs | Feld-kanzerisierung | Immun-suppression |
|---|---|---|---|---|---|
| **Hanke 2010** | **Imiquimod 3,75% Creme vs.**<br>**Imiquimod 2,5% Creme vs.**<br>**Placebo** | | **X** | **unklar** | |
| **Swanson 2010** | **Imiquimod 3,75% Creme vs.**<br>**Imiquimod 2,5% Creme vs.**<br>**Placebo** | | **X** | **unklar** | |

Konsultationsfassung

| Studie | Interventionen | Einzelne AKs | Multiple AKs | Feld-kanzerisierung | Immun-suppression |
|---|---|---|---|---|---|
| **Peris 2015** | **Imiquimod 3,75% Creme vs.**<br>**Placebo** | | **X** | **unklar** | |

*3.3.6.4.8. Imiquimod 3,75% Creme versus Placebo*

*Population und Studiendesign:* Zwei unabhängige Studien wurden identifiziert, die die Wirksamkeit von Imiquimod 3,75% gegenüber Imiquimod 2,5% und Placebo verglichen haben. In der ersten Studie wurden 490 Patienten mit 9-20 AKs in einem Areal von mehr als 25 $cm^2$ im Bereich des Gesichtes oder des unbehaarten Kopfes eingeschlossen. Die Patienten wurden im Verhältnis 1:1:1 randomisiert [151]. Die zweite Studie beinhaltete die Analyse von 479 Patienten und war identisch aufgebaut [376]. In beiden Studien erfolgte die Bewertung 8 Wochen nach dem zweiten Therapiezyklus.

*Intervention:* In der ersten Studie wurden in den beiden aktiven Behandlungsarmen die Patienten feldgerichtet für 3 Wochen täglich behandelt, dann 3 Wochen lang unabhängig vom Behandlungsergebnis die Therapie pausiert und anschließend für weitere 3 Wochen täglich therapiert [151]. Im Gegensatz dazu untersuchte die zweite Studie die tägliche Anwendung in verkürzten Therapiezyklen von 2 Wochen Therapie, 2 Wochen Pause und erneuter zweiwöchiger Therapie; ebenfalls unabhängig von dem Vorhandensein von AKs nach dem ersten zweiwöchigen Zyklus [376].

*Ergebnisse und Bewertung:* Die erste Studie hat komplette Abheilungsraten von 25,0% (Imiquimod 2,5%) versus 34% (Imiquimod 3,75%) versus 5,5% (Placebo) berichtet. Es wurde eine partielle Abheilung von 42,7% gegenüber 53,7% bzw. 12,8% und eine durchschnittliche Reduktion der Läsionen im Vergleich zur Baseline von 66,7% versus 80% bzw. 23,6% beobachtet. Signifikante Unterschiede für beide Imiquimod-Konzentrationen im Vergleich zum Placebo ergaben sich in allen 3 Ergebnissen (komplette und partielle Abheilung sowie für die Läsionsreduktion). In den beiden aktiven Armen zeigten sich die unerwünschten Ereignisse entsprechend der höheren Konzentration vermehrt (28,2% versus 44,7% Erytheme; 23,9% versus 30,4% Erosionen; 22,7% versus 30,4% Krustung) [151]. Swanson et al berichten vergleichbare komplette Abheilungsraten von 30,6% (Imiquimod 2,5%) versus 35,6% (Imiquimod 3,75%) bzw. 6,3% (Placebo). Auch die Werte für die partielle Abheilung (48,1% versus 59,4% versus. 22,6%) und die durchschnittliche Läsionsreduktion im Vergleich zur Baseline (71,8% versus 81,8% versus 25,0%) sind vergleichbar zu denen mit längeren Therapiezyklen. Jedoch stellten sich die lokalen Hautreaktionen hier deutlich geringer dar (14,4% versus 25,2% Erythem; 9,4% versus 10,7% Erosion; 9,4% versus 13,8% Krustung) [376]. Dies rechtfertigt bei vergleichbarer Wirksamkeit die Anwendung im Rahmen von 2x2 Wochen Therapie mit zweiwöchiger Therapiepause zwischen den Zyklen.

Eine weitere Studie von Peris et al. [297] untersucht die Daten aus den Arbeiten von Swanson 2010 und Stockfleth 2014 hinsichtlich der Wirksamkeit und der Anzahl der behandelten Läsionen. Das Studiendesign bzw. die Interventionen entsprechen jenen in Swanson 2010 [376]. Es geht zum einen darum, das sog. $L_{max}$-Konzept für die Auswertung anzuwenden ($L_{max}$: Läsionsreduktion von klinischen und subklinischen Läsionen; dafür werden die unter der Therapie sichtbar werdenden subklinischen AKs nach der ersten Therapiewoche und die bestehenden klinisch sichtbaren AKs gezählt, um die tatsächliche Gesamtanzahl aller therapeutisch relevanten AKs zu ermitteln). Zum

Konsultationsfassung

anderen wird in dieser Analyse die Patientenpopulation in Patienten mit ≤ 10 AKs (n = 162) und mit > 10 AKs (n = 152) aufgeteilt und verglichen. Dabei ergibt sich eine vergleichbare, durchschnittliche Läsionsreduktion von $L_{max}$ (erste Behandlungswoche) gegenüber 8 Wochen nach Behandlungsende von 91,5% (≤ 10 AKs) versus 93,0% (> 10 AKs). Betrachtet man die Läsionsreduktion von Baseline gegenüber 8 Wochen nach Behandlungsende, werden 78,9% vs. 82,6% berichtet [297].

### 3.3.6.5. Photodynamische Therapie

| 3.43. | Evidenzbasierte Empfehlung |
|---|---|
| Empfehlungsgrad<br>**B** | Eine konventionelle photodynamische Therapie mit 5-Aminolävulinsäure oder ihrem Methylester (5-ALA oder MAL) sollte feldgerichtet bei einzelnen oder multiplen AKs des Grads I-II nach Olsen und bei Feldkanzerisierung angeboten werden. |
| Level of Evidence<br>**1** | De-novo-Recherche<br><br>Quellen: [17, 87, 88, 138, 159, 170, 180, 197, 204, 267, 269, 291-293, 302, 310, 335, 347, 361, 381, 382, 390, 391, 426, 458, 459] (Einzelstudien); [19, 144] (Systematische Übersichtsarbeiten/ Metaanalysen) |
| | Starker Konsens (100%) |

#### 3.3.6.5.1. Photodynamische Therapie mit 5-Aminolävulinsäure (ALA-PDT)

*M. Heppt, T. Steeb, R.-M. Szeimies, C. Berking*

Das Prinzip der photodynamischen Therapie (PDT) beruht auf der Anwendung von lichtsensibilisierenden Substanzen. Diese Photosensibilisatoren reichern sich selektiv in der erkrankten Epidermis in atypischen Keratinozyten an und werden durch Beleuchtung mit Licht geeigneter Wellenlänge aktiviert. Dabei entstehen durch photochemische und -physikalische Prozesse reaktive Sauerstoffspezies (ROS), die zur Zellschädigung und Zelltod von präkanzerösen Veränderungen führen. In der Therapie von AKs hat sich die äußerliche Anwendung von 5-Aminolävulinat (ALA) oder seines Methylesters Methyl-Aminolävulinat (MAL) etabliert. ALA ist ein Vorläufer (Prodrug) der endogenen Hämsynthese, der in der Haut zu den eigentlich wirksamen photoaktiven Porphyrinen wie Protoporphyrin IX umgesetzt wird.

Klassische Formulierungen von ALA in Cremes, Gelen, Lösungen oder Salben sind wenig stabil und werden im Mikromilieu der Haut schnell abgebaut. Zudem ist ALA etwas hydrophiler als MAL und hat daher relativ schlechtere Penetrationseigenschaften, vor allem bei dickeren, hyperkeratotischen Läsionen. Dennoch zeigten mehrere Studien eine gute Wirksamkeit von konventionellen 20%-igen ALA-Formulierungen im Vergleich zu Placebo [180, 292, 302, 335, 391]. In den USA ist eine 20%-ige ALA-Lösung in Verbindung mit Blaulichtbeleuchtung zugelassen. In Deutschland hingegen sind konventionelle ALA-Mischungen nur als individuelle Rezepturen oder Magistralrezeptur (R007) verfügbar. Typische Protokolle umfassen hier Einwirkzeiten von 3-4 Stunden unter Okklusion mit einem lichtundurchlässigen Verband gefolgt von einer anschließenden Beleuchtung durch Rotlicht.

Unsere Literaturrecherche ergab zwei Arbeiten, welche den Einfluss verschiedener Beleuchtungsparameter auf die Effektivität und Nebenwirkungen wie Schmerz untersuchten. In einer Studie mit 88 kaukasischen Patienten wurden verschiedenen Quellen von Rotlicht nach Auftragen eines 20%-igen ALA-Gels evaluiert. Nach 5 Stunden

Konsultationsfassung

wurde das Gel entfernt und im Anschluss entweder mit einem Breitbandspektrum mit Wasserküvette (595-1400 nm) bei einer Dosis von 350 J/cm² für 30 Minuten oder mit einer inkohärenten Halogen-Lichtquelle (600-720 nm) bei einer Dosis von 100 J/cm² für 10-11 Minuten bestrahlt. Beide Gruppen zeigten ähnliche komplette Ansprechraten von 79-97%. Allerdings wurde die Beleuchtung mit dem Breitbandspektrum als weniger schmerzhaft empfunden [138]. Ähnlich wurde in einer anderen Arbeit berichtet, dass die Schmerzhaftigkeit mit der Beleuchtungsintensität zusammenhing und bei höheren Fluenzraten bis 75 mW/cm² zunahm [17].

Seit 2012 steht eine Nanoemulsion zu Verfügung, welche einer 10%-igen ALA-Zubereitung entspricht (BF-200 ALA). Eine Netzwerk-Metaanalyse hat gezeigt, dass diese Formulierung von ALA bei milden bis moderaten AKs mit kompletten Abheilungsraten pro Patient um 75,8% (95% CI: 55,4–96,2%) versus 6,9% (95% CI: 5,5-8,3%) bei Placebo effektiv ist [420]. BF-200 ALA ist zur Behandlung leichter bis mittelschwerer AKs und der Feldkanzerisierung auf dem Gesicht oder der unbehaarten Kopfhaut zugelassen. Es wird als Gel auf eine maximal 20 cm² zu behandelnde Fläche aufgetragen, für 3 Stunden unter Okklusion eines lichtundurchlässigen Verbands inkubiert und anschließend bestrahlt. Hierbei sind Rotlichtlichtquellen mit einem schmalen Spektrum bei 630 nm bei einer Dosis von 37 J/cm² zu bevorzugen, da in den einschlägigen Studien durchwegs höhere patienten- und läsionsbezogene Ansprechraten (84,8-90,9% bzw. 93,6-96,3%) erreicht wurden als mit breiteren Spektren [87, 88, 310, 382]. Obwohl auch nach 6 und 12 Monaten Nachbeobachtung ein Großteil des Ansprechens anhielt, sollte man den Therapieerfolg nach 3 Monaten kontrollieren und bei noch persistierenden Läsionen einen Therapiezyklus wiederholen. Nach 12 Monaten lag die Rezidivrate für PDT mit BF-200 ALA bei 22% [87].

Zur läsionsgerichteten Therapie von einzelnen milden bis moderaten AKs ist ein selbstklebendes Pflaster mit ALA verfügbar. Es ist 4 cm² groß und enthält 8 mg des Wirkstoffes. Eine Inkubationszeit von 4 Stunden hat sich in einer multizentrischen, randomisierten Studie in 149 Teilnehmern mit einzelnen Läsionen (3-4 pro Patient, insgesamt 530) gegenüber kürzeren Auftragungszeiten durchgesetzt. Der prozentuale Anteil an Patienten mit kompletter Abheilung betrug hier 74%. Auch läsionsbezogen zeigten 86% aller behandelten AKs eine vollständige Abheilung [158]. Bezüglich der Effektivität in leichten bis moderaten Läsionen zeigte das Pflaster auch leichte Vorteile gegenüber Kryochirurgie, die bis zu 12 Monate nach Therapie noch anhielten [159, 383]. Pro Sitzung können bis zu sechs Pflaster aufgeklebt werden, die über 4 Stunden belassen werden und im Anschluss mit einer Schmalband-Lichtquelle mit einem Spektrum von zirka 630 nm (Rotlicht) und einer Dosis von 37 J/cm² bestrahlt werden. Lokale Nebenwirkungen wie Rötung, Brennen und Juckreiz treten in nahezu allen Fällen auf. Zudem wurde häufiger über Kopfschmerzen unter dieser Therapie berichtet [158, 159]. Hypopigmentierungen wurden signifikant seltener beobachtet als unter Kryochirurgie [159].

Es wurden keine RCTs identifiziert, in denen ALA-PDT explizit in immunsupprimierten Patienten untersucht wurden. Nachfolgend werden die Einzelstudien, auf der die oben genannten Empfehlungen beruhen, kurz beschrieben.

**Tabelle 24: Übersicht der eingeschlossenen Einzelstudien zu ALA-PDT.**

| Studie | Interventionen | Einzelne AKs | Multiple AKs | Feld-kanzerisierung | Immun-suppression |
|---|---|---|---|---|---|
| **Szeimies 2010** | **BF-200 ALA-PDT vs.** | **X** | **X** | | |

Konsultationsfassung

| Studie | Interventionen | Einzelne AKs | Multiple AKs | Feld-kanzerisierung | Immun-suppression |
|---|---|---|---|---|---|
| | Vehikel-PDT | | | | |
| Dirschka 2012 | BF-200 ALA-PDT vs.<br>MAL-PDT vs.<br>Vehikel-PDT | X | X | | |
| Dirschka 2013[1] | BF-200 ALA-PDT vs.<br>MAL-PDT vs.<br>Vehikel-PDT | X | X | | |
| Reinhold 2016 | BF-200 ALA-PDT vs.<br>Vehikel-PDT | X | X | | |
| Moloney 2007 | 20% ALA-PDT vs.<br>MAL-PDT | X | X | unklar | |
| Jeffes 2001 | 20% ALA-PDT vs.<br>Vehikel-PDT<br>(jeweils randomisiert zu Blaulicht mit 2, 5, 10 J/cm²) | X | X | | |
| Pariser 2016 | 20% ALA-PDT feldgerichtet 1h inkubiert vs.<br>20% ALA-PDT feldgerichtet 2h inkubiert vs.<br>20% ALA-PDT feldgerichtet 3h inkubiert vs.<br>20% ALA-PDT läsionsgerichtet 2h inkubiert vs.<br>Vehikel-PDT | | X | X | |
| Piacquadio 2004 | 20% ALA-PDT vs.<br>Vehikel-PDT | X | X | X | |
| Schmieder 2012 | 20% ALA-PDT mit Okklusion vs.<br>20% ALA-PDT ohne Okklusion vs.<br>Vehikel-PDT mit Okklusion vs.<br>Vehikel-PDT ohne Okklusion | X | X | | |

| Studie | Interventionen | Einzelne AKs | Multiple AKs | Feld-kanzerisierung | Immun-suppression |
|---|---|---|---|---|---|
| Taub 2011 | 20% ALA-PDT 2 Zyklen vs.<br>Vehikel-PDT 2 Zyklen | X | X | | |
| Holzer 2016 | 20% ALA-PDT vs.<br>Peeling mit Trichloressigsäure | X | X | X | |
| Smith 2003 | 20% ALA-PDT (Blaulicht) vs.<br>20% ALA-PDT (gepulster Farbstofflaser 595 nm) vs.<br>5-FU 0,5% Creme | unklar | unklar | unklar | unklar |
| Hauschild 2009 | ALA-Pflaster 4 h inkubiert vs.<br>ALA-Pflaster 2 h inkubiert vs.<br>ALA-Pflaster 1,5 h inkubiert vs.<br>ALA-Pflaster 0,5 h inkubiert | X | | | |
| Giehl 2014 | 20% ALA-PDT bestrahlt mit Breitbandspektrum (595-1400 nm) vs.<br>20% ALA-PDT bestrahlt mit inkohärenter Lichtquelle (600-720 nm) | unklar | unklar | unklar | |
| Apalla 2011 | 20% ALA-PDT 25 mW/cm² vs.<br>20% ALA-PDT 50 mW/cm² vs.<br>20% ALA-PDT 75 mW/cm² | X | X | | unklar |

[1] Folgestudie von Szeimies 2010 und Dirschka 2012

*3.3.6.5.2. PDT mit 5-ALA-Nanoemulsion (BF-200 ALA) versus Vehikel-PDT*

Szeimies et al. untersuchten BF-200 ALA-PDT gegenüber Vehikel-PDT in einer multizentrischen, randomisierten, doppel-blinden, Placebo-kontrollierten, zweiarmigen Studie [382]. 122 Patienten (105 Männer, 17 Frauen) mit einem durchschnittlichen Alter

von 71 Jahren (Altersspanne 57-85 Jahre) mit 4-8 milden bis moderaten Läsionen wurden 2:1 zu einer Therapie mit BF-200 ALA-PDT (81 Teilnehmer) oder Vehikel-PDT (41 Teilnehmer) randomisiert. Drei Stunden nach dem Auftragen des Gels wurden die Läsionen bestrahlt. Um die klinische Praxis innerhalb Europas zu repräsentieren, wurden zwei unterschiedliche Lichtquellen eingesetzt: zum einen eine Schmalspektrumquelle mit einem Emissionsspektrum zwischen 590 und 670 nm und einer empfohlenen Lichtdosis von 37 J/cm² und zum anderen eine inkohärente Breitspektrumquelle mit Emissionen zwischen 580 und 1400 nm bei einer Lichtdosis von 170 J/cm². Die Lichtquellen variierten hierbei je nach teilnehmendem Studienzentrum und wurden nicht randomisiert. Bei Bedarf durfte ein PDT-Zyklus 12 Wochen nach der ersten Therapie wiederholt werden. Schon nach der ersten Behandlung war BF-200 ALA-PDT der Vehikel-PDT deutlich überlegen (49% versus 11%). Insgesamt lag die komplette Abheilungsrate nach einem oder zwei Therapiezyklen patientenbezogen bei 64% gegenüber 11%. Der Unterschied war statistisch hoch signifikant. Läsionsbezogen war der Anteil an vollständig abgeheilten AKs in der ALA-PDT-Gruppe 81% und in der Vehikel-PDT-Gruppe 22% nach beiden Therapiezyklen. Interessanterweise war die patienten- und läsionsbezogene Abheilungsrate für die Beleuchtung mit der Schmalspektrumquelle durchgehend höher als bei der Breitspektrumquelle. Bei 49% der Teilnehmer in der Interventionsgruppe und bei 27% der Kontrollgruppe wurde das kosmetische Gesamtergebnis als sehr gut bzw. gut durch den Untersucher eingeschätzt. Allerdings wurde es bei 22% in der Kontrollgruppe als unbefriedigend klassifiziert, im Vergleich zu nur 4% in der ALA-PDT-Gruppe. Zusätzlich verbesserte sich in der BF-200 ALA-PDT-Gruppe die Hautqualität bezüglich Rauigkeit, Trockenheit, Schuppung und Hyperpigmentierung. Es traten keine Nebenwirkungen nur durch die Applikation des Gels vor Beleuchtung auf. Lokale Nebenwirkungen wie Schmerzen, Juckreiz oder Brennen während und nach der Beleuchtung waren häufiger in Patienten, die mit Schmalspektrum bestrahlt wurden [382].

Dirschka et al. haben eine multizentrische, randomisierte, Placebo-kontrollierte, Untersucher-verblindete Phase-III-Studie mit 570 Patienten mit 4-8 schwach bis moderat ausgeprägten AKs (Grad I bzw. II nach Olsen) im Gesicht und auf der unbehaarten Kopfhaut durchgeführt [88]. 84% der Teilnehmer waren männlich, das mediane Alter betrug 71,0 Jahre (Spanne 39-87 Jahre). Die Teilnehmer wurden in einem Verhältnis von 3:3:1 in die Arme BF-200 ALA-PDT (n=248), MAL-PDT (n=247) und Placebo-PDT (n=76) randomisiert. Die Beleuchtung erfolgte mit mehreren unterschiedlichen Lichtquellen. Eine Nachbeobachtungs-Studie hat die Ergebnisse aus zwei randomisierten Studien mit insgesamt 663 Patienten (104 Frauen, Altersspanne: 39-87 Jahre) zusammengefasst, davon umfasste eine die ursprünglich von Dirschka et al. beschriebene Population [87]. Der Anteil an Patienten mit vollständig abgeheilten Läsionen war nach drei Monaten in der Gruppe mit BF-200 ALA-PDT signifikant der Vehikel-Gruppe überlegen (78,2% versus 17,1%; p<0,0001). Die Behandlung von Läsionen des Gesichts und der Stirn war hierbei effektiver als an der unbehaarten Kopfhaut. Der prozentuale Anteil an komplett abgeheilten Läsionen war nach drei Monaten mit einer Rate von 90,4% ebenfalls höher nach der Behandlung mit BF-200 ALA-PDT als unter Vehikel, wenngleich auch hier relativ gute Ergebnisse beobachtet wurden (37,1%). Ebenso wurde das kosmetische Ergebnis bei der Behandlung mit BF-200 ALA-PDT besser bewertet. In 43,1% der Fälle wurde BF-200 ALA-PDT mit „sehr gut/gut“ bewertet, bei Vehikel-PDT hingegen in 36,4% der Fälle. Nebenwirkungen traten in der Studie häufiger in der BF-200 ALA-Gruppe (96,4%) als in der Placebo-Gruppe (72,4%) auf. Rötungen (78,2%), Brennen (85,9%) und Schmerzen (69,4%) wurden am häufigsten berichtet und waren auch am schwerwiegendsten. Nach einer Nachbeobachtung von 12 Monaten blieben 47% der Patienten mit einer kompletten Abheilung erscheinungsfrei. Das kosmetische Ergebnis wurde allerdings in beiden Gruppen zu den Zeitpunkten ähnlich gut bewertet. Nach 6 Monaten lag sie bei 39,7%

Konsultationsfassung

(„sehr gut“) und 43,1% („gut“) für BF-200 ALA-PDT bzw. bei 34,8% („sehr gut“) und 44,1% („gut“) für das Vehikel. Nach 12 Monaten wurden noch Werte von 38,9% („sehr gut“) und 45,0% („gut“) für BF-200 ALA-PDT bzw. für 32,8% („sehr gut“) und 46,9% („gut“) für das Vehikel beobachtet.

Reinhold et al. haben in einer multizentrischen, randomisierten, doppel-blinden, Placebo-kontrollierten Phase-III-Studie die Wirksamkeit, Sicherheit sowie das kosmetische Ergebnis von BF-200 ALA-PDT mit einer Rotlichtlampe einer Wellenlänge von 635 nm und einer Lichtdosis von 37 J/cm² untersucht [310]. Der Photosensibilisator wurde feldgerichtet auf ein Areal von maximal 20 cm² aufgetragen. Insgesamt nahmen 94 Patienten mit 4-8 milden bis moderaten Läsionen im Gesicht und/oder auf der Kopfhaut teil. Von diesen wurden 87 Patienten (79 Männer, 8 Frauen) mit einem durchschnittlichen Alter von 71,6 Jahren (Standardabweichung 6,4 Jahre) randomisiert: 55 in die BF-200 ALA-PDT-Gruppe und 32 in die Vehikel-PDT-Gruppe. Falls Läsionen drei Monate nach der initialen Therapie weiterhin bestanden, wurde die PDT einmalig wiederholt. Die Behandlung mit ALA-PDT war insgesamt einer Behandlung mit Vehikel deutlich überlegen. Nach zwei durchgeführten PDT-Zyklen lag die komplette Ansprechrate bei 91% in der aktiven im Vergleich zu 22% in der Kontrollgruppe (p<0,0001). Der Anteil an Patienten mit mindestens zu 75% abgeheilten Läsionen war ebenfalls signifikant deutlich höher in der aktiven Gruppe (94% versus 25%; p<0,0001). Läsionsbezogen heilten in der BF-200 ALA-PDT-Gruppe 94,3% aller behandelten AKs komplett ab, im Kontrollarm jedoch nur 32,9% (p<0,0001). Ein höheres Ansprechen der mit der aktiven Therapie behandelten Läsionen wurde auch histopathologisch bestätigt (78% versus 22%; p<0,0001). Bei allen Patienten in der BF-200 ALA-PDT-Gruppe (100%) traten Nebenwirkungen auf, in der Vehikel-PDT-Gruppe lediglich bei 69%. Zu den am häufigsten berichteten Nebenwirkungen zählten Schmerzen am Anwendungsort (96,4% und 50,0%), Hautrötung und Juckreiz. Die Nebenwirkungen wurden als mild bis moderat in ihrer Intensität beschrieben. Schmerz wurde im Durchschnitt als deutlich schwerwiegender in der aktiven als in der Vehikel-Gruppe berichtet, und zwar sowohl während der ersten als auch während der zweiten Behandlung (Durchschnittlicher VAS-Score BF-200 ALA: 1. Behandlung 5,5, 2. Behandlung 5,8; Vehikel-Gruppe: 1. Behandlung 0,9, 2. Behandlung 0,3). Dieser Unterschied war statistisch nicht signifikant. Das kosmetische Gesamtergebnis der BF-200 ALA-PDT wurde in 59% der Fälle als „sehr gut“ und in 31% als „gut“ eingeschätzt. Dies spiegelte sich auch in der subjektiven Zufriedenheit der Teilnehmer wider, da 91% in der BF-200 ALA-PDT-Gruppe „sehr zufrieden“ bzw. „zufrieden“ waren (45% für Vehikel-PDT) [310].

#### *3.3.6.5.3. ALA-PDT versus MAL-PDT*

*Studiendesign und Population:* Drei Studien (darunter eine Nachbeobachtungs-Studie) haben die Wirksamkeit und Sicherheit von 5-ALA-PDT mit MAL-PDT verglichen. Dirschka et al. haben eine multizentrische, randomisierte, Placebo-kontrollierte, Untersucher-verblindete Phase-3-Studie mit 570 Patienten mit 4-8 schwach bis moderat ausgeprägten AKs im Gesicht und auf der unbehaarten Kopfhaut durchgeführt. 84% der Patienten waren männlich, das mediane Alter betrug 71,0 Jahre (Spanne 39-87 Jahre). Die Patienten wurden in einem Verhältnis von 3:3:1 zu BF-200 ALA-PDT (N=248), MAL-PDT (N=247) oder Vehikel-PDT (N=76) randomisiert [88]. Die Nachbeobachtungsstudie hat die Ergebnisse aus zwei randomisierten Studien mit insgesamt 663 Patienten (104 Frauen, Altersspanne: 39-87 Jahre) zusammengefasst, davon umfasste eine die ursprünglich von Dirschka et al. beschriebene Population [87]. Eine randomisierte, doppelt-blinde, intraindividuelle, monozentrische Studie von Moloney et al. untersuchte 16 Männer mit einem durchschnittlichen Alter von 71 Jahren (Altersspanne: 59-87 Jahre). Es wurden multiple Läsionen aller Grade inklusive hyperkeratotischer AKs eingeschlossen. Die

Konsultationsfassung

beiden Behandlungsfelder pro Patient wurden entweder zu einer Therapie mit MAL-PDT oder ALA-PDT randomisiert [267].

*Intervention:* In den Studien von Dirschka et al. wurde randomisiert zu BF-200 ALA-Gel (7,8%), MAL-Creme (160 mg/g) oder Vehikel-Gel mit anschließender Beleuchtung durch diverse Lichtquellen (Schmalspektrum um 630 nm mit 37 J/cm², Breitspektrum zwischen 580-1400 nm mit 170 J/cm², Spektrum 600-750 nm mit 100 J/cm²) [87, 88]. In der Studie von Moloney et al. erfolgte die Randomisierung zu Applikation von MAL für 3 Stunden oder einer 20% ALA-Creme für 5 Stunden mit anschließender Beleuchtung einer Lichtquelle mit 580-740 nm in einer Dosis von 50 J/cm² [267].

*Ergebnisse und Bewertung:* Bei Dirschka et al. war der Anteil an Patienten mit vollständig abgeheilten Läsionen nach drei Monaten war in der BF-200-ALA-Gruppe der MAL-Gruppe signifikant überlegen (78,2% versus 64,2%; p<0,05). Nach 12 Monaten Nachbeobachtung war dieser Anteil ebenfalls höher für BF-200 ALA (BF-200 ALA: 47%, MAL-PDT: 36%). Beide Behandlungen waren hierbei jeweils effektiver bei Läsionen auf dem Gesicht und der Stirn als auf der Kopfhaut. Der prozentuale Anteil an geheilten Läsionen war nach drei Monaten mit einer Rate von 87%-90,4% ebenfalls höher nach der Behandlung mit BF-200 ALA als mit MAL (71%-83,2%). In der Studie von Moloney et al. betrug der prozentuale Anteil an vollständig abgeheilten Behandlungsfeldern unter ALA-PDT 40% und unter MAL-PDT 46,7%. Die durchschnittliche Reduktion von Läsionen war hier höher in der ALA-PDT-Gruppe (6,2±1,9 versus 5,6±3,2 für MAL-PDT). Der Unterschied war allerdings statistisch nicht signifikant. Das kosmetische Gesamtergebnis der Behandlung mit MAL-PDT wurde in 45,2% mit „sehr gut/ gut“ und mit BF-200 ALA-PDT in 43,1% mit „sehr gut/gut“ bewertet. Nach einer Nachbeobachtung von 6 Monaten wurde sie erneut in beiden Gruppen ähnlich gut bewertet (ALA-PDT: 39,7%-43,1%, MAL-PDT: 42,6%). Nebenwirkungen traten in der Studie von Dirschka et al. häufiger in der MAL-PDT-Gruppe (98,0%) als in der BF-200 ALA-PDT-Gruppe (96,4%) auf. Rötungen, Brennen und Schmerzen wurden am häufigsten berichtet und waren auch am schwerwiegendsten. In der Studie von Moloney et al. traten lediglich milde Rötungen und Erosionen in 2 Patienten auf. Schmerzen (gemessen durch VAS-Skala) traten in den Studien von Dirschka et al. in der MAL-PDT-Gruppe (4,0±3,58) seltener auf als in der BF-200 ALA-PDT-Gruppe (4,8±3,61). Diese Ergebnisse bestätigten sich in der Studie von Moloney et al., denn der durchschnittliche VAS-Score nach 12 Minuten betrug 38,6±24,4 in der ALA-PDT-Gruppe und 21,6±15,1 in der MAL-PDT-Gruppe. Der Unterschied war statistisch signifikant. Die Teilnehmer fühlten sich zeitlich länger unwohl bei einer Behandlung mit ALA-PDT und zwei Drittel zogen die Behandlung mit MAL-PDT vor.

#### *3.3.6.5.4. PDT mit konventioneller 5-ALA-Formulierung versus Vehikel-PDT*

Eine 20%-ige ALA-Formulierung ist in Deutschland im Gegensatz zu den USA (Levulan Kerastick®) nicht zugelassen. Auch eine Beleuchtung mit blauem Licht wird nicht empfohlen. Dennoch werden die nachfolgenden Studien der Vollständigkeit halber besprochen.

Jeffes et al. haben in einer multizentrischen, randomisierten, einfach verblindeten (Untersucher-verblindet),[292] Vehikel-kontrollierten, intraindividuellen Studie mit 36 Patienten (30 Männer, 6 Frauen; Durchschnittsalter 68,8 Jahre, Spanne 38-100 Jahre) die Sicherheit und Wirksamkeit einer 20%-ALA-PDT bei verschiedenen Dosen von Blaulicht (2, 5 und 10 J/cm²) bei der Therapie von einzelnen oder multiplen AKs im Gesicht und auf der Kopfhaut (mindestens 4) untersucht [180]. Bei den Patienten wurden jeweils zwei Läsionen mit Vehikel und zwei weitere Läsionen mit 20% ALA behandelt. Die Inkubationszeit betrug 14 bis 18 Stunden. Anschließend wurden alle Läsionen eines Patienten mit derselben Dosis bestrahlt, die pro Patient randomisiert wurde. Nach 8

Konsultationsfassung

Wochen war die Rate an komplett geheilten Läsionen signifikant höher für ALA-PDT als für Vehikel-PDT (66% versus 17%; p<0,001). Sie stieg für die aktive Therapie nach 16 Wochen weiterhin signifikant auf 85% an, wohingegen sie für Vehikel auf 6% abfiel. Hinsichtlich der Rate an mindestens zu 50% abgeheilten Läsionen zeigte sich jedoch kein Unterschied (17% für beide Behandlungen nach 8 Wochen). Nach 16 Wochen lieg sie für ALA-PDT-behandelte Läsionen nur noch bei 6%. In 46% der Studienpopulation waren beide mit ALA-PDT behandelte Läsionen nach 8 Wochen vollständig abgeheilt (Vehikel-PDT 6%). Bezüglich der randomisierten Lichtdosen stellte sich heraus, dass die Behandlung mit der höchsten Dosis von 10 J/cm² am effektivsten war. Hierunter zeigten 88% aller behandelten Läsionen nach 8 Wochen ein komplettes Ansprechen. Am zweitbesten schnitt die Dosis von 5 J/cm² mit einer kompletten Ansprechrate von 62% ab. Generell sprachen dünne (Grad I) Läsionen besser auf die Therapie an als dickere (Grad II). Brennen und Stechen während der PDT waren deutlich häufiger für 20% ALA als für Vehikel (89% gegenüber 3%), in 18% der behandelten Patienten wurde Brennen als schwerwiegend angegeben. Weiterhin waren Schmerzen (43%) und Juckreiz (39%) häufiger in der aktiven Therapie [180].

In der randomisierten, Vehikel-kontrollierten, Untersucher-verblindeten, multizentrischen Studie von Pariser et al. wurde der Effekt einer kurzen Inkubationszeit bei ALA-PDT mit Vehikel bei der Behandlung von AKs im Gesicht und auf der Kopfhaut verglichen [292]. Hierfür wurden insgesamt 236 Teilnehmer (211 Männer, 23 Frauen; durchschnittliches Alter: 68 Jahre, Spanne 40-88 Jahre) mit 6-20 Läsionen vom Grad 1-2 nach Olsen im Gesicht oder auf der Kopfhaut interindividuell in 5 verschiedene Behandlungsarme randomisiert: Großflächige Applikation von 20% ALA für 1, 2 oder 3 Stunden und anschließender Beleuchtung mit blauem Licht (n=47, n=48, n=47), punktuelle Applikation von 20% ALA für 2 Stunden und anschließende Beleuchtung mittels blauem Licht (n=46) oder Applikation von Vehikel und anschließende Beleuchtung mit blauem Licht (n=46). Die Mehrheit der Patienten hatten Hauttyp II oder III nach Fitzpatrick (44% bzw. 43%), jeweils 6% Hauttyp I. Insgesamt schnitten die ALA-PDT-Gruppen deutlich besser bei der Abheilung der AKs im Vergleich zur Vehikel-Gruppe ab. Die mediane Rate an vollständig abgeheilten Läsionen in den aktiven Behandlungsarmen (großflächige Applikation und 1, 2 oder 3 Stunden Inkubation sowie punktuelle Applikation und 2 Stunden Inkubation) war nach 12 Wochen der Vehikel-PDT-Gruppe signifikant überlegen (ALA-PDT: 68-79%, Vehikel-PDT: 7%). Die höchste mediane Rate an vollständig abgeheilten Läsionen erzielte jeweils die ALA-PDT-Gruppe mit 3 Stunden Inkubationszeit bzw. die Gruppe mit 2 Stunden Inkubation und punktueller Applikation (57,1%±37,0 und 57,1%±43,8). Die Gruppe mit zweistündiger Inkubation zeigte eine mediane Reduktion von 52,5%±37,2, mit einstündiger Inkubation von 35,7%±42,0 und die Vehikel-Gruppe von 5,7%±33,5. Ebenfalls waren die Raten an Patienten mit vollständig abgeheilten Läsionen nach 12 Wochen in den Interventionsgruppen signifikant höher als in der Vehikel-PDT-Gruppe (ALA-PDT-Gruppe: 17%-30%, Vehikel-PDT-Gruppe: 2%; p=0,0041). Die längste Inkubationszeit mit 3 Stunden erzielte hierbei die höchste komplette Ansprechrate mit 17%, die Gruppe mit einer Inkubationszeit von 2 Stunden wies eine Rate von 14,6% auf, mit einstündiger Inkubationszeit lediglich noch 6,4% und die Gruppe mit punktueller Applikation und 2 Stunden Inkubationszeit 8,7% im Vergleich zu 0% bei Vehikel. Hinsichtlich der Rate an Patienten mit mindesten zu 75% vollständig abgeheilten Läsionen ließ sich eine ähnliche Tendenz hinsichtlich einer zunehmenden Effektivität bei längerer Inkubationszeit in den einzelnen Kohorten feststellen: 31,9% (3 Stunden), 27,1% (2 Stunden), 21,3% (1 Stunde), 28,3% (punktuell und 2 Stunden) und 2,2% (Vehikel). Hierbei waren die Unterschiede jeweils zur Vehikel-Gruppe signifikant. 79% aller Patienten in den ALA-PDT-Gruppen beurteilten das Behandlungsergebnis als zufriedenstellend, in der Vehikel-Gruppe hingegen nur 35%. Bezüglich der Verträglichkeit stuften 63,8% der Patienten mit 1

Konsultationsfassung

Stunde Inkubation, 79,2% mit 2 Stunden Inkubation, 78,7% mit 3 Stunden Inkubation und 58,2% mit 2 Stunden Inkubation und punktueller Applikation Stechen und Brennen während der Behandlung als moderat oder schwerwiegend ein. Die Inzidenz von Hautrötungen nahm in allen Behandlungsgruppen kurz nach der Beleuchtung im Vergleich zur Ausgangsmessung zu, war allerdings schwerwiegender in den ALA-Gruppen als in der Vehikel-Gruppe. Am höchsten war die Zunahme in der Gruppe mit 3 Stunden Inkubation (61,7%), gefolgt von der Gruppe mit 2 Stunden Inkubation (58,3%). In der Gruppe mit einer Inkubationszeit von einer Stunde wiesen 38,3% der Patienten eine Hautrötung auf, in der Gruppe mit 2 Stunden Inkubation und punktueller Applikation waren es 41,3% und in der Vehikel-Gruppe 6,5%. Die Inzidenz von Ödemen war am höchsten bei Patienten mit den längeren Inkubationszeiten. Alle Teilnehmer in den Interventionsgruppen zeigten bei einem Besuch zwischen 24 und 48 Stunden nach der initialen Behandlung im Vergleich zur Ausgangsuntersuchung eine Zunahme an Hautschuppung und Hauttrockenheit. Das Evidenzniveau der Studie wurde wegen Unklarheiten in der Randomisierung auf 3 herabgestuft.

Piacquadio et al. berichteten die Ergebnisse von zwei identischen Phase-III-Studien innerhalb einer Publikation [302]. Es handelte sich um zwei multizentrische, randomisierte, Placebo-kontrollierte, Untersucher-verblindete Studien in einem Parallelgruppen-Design mit 243 Patienten (203 Männer und 40 Frauen im Alter zwischen 34 und 89 Jahren). Einschlusskriterium waren 4-15 diskrete AKs auf dem Gesicht oder der unbehaarten Kopfhaut. Insgesamt wurden die Teilnehmer interindividuell randomisiert zur läsionsgerichteten Applikation von 20% ALA (n=181) oder Vehikel (n=62). Anschließend erfolgte innerhalb von 14 bis 18 Stunden eine Beleuchtung mit Blaulicht. Die Behandlung mit ALA-PDT war deutlich effektiver und der Vehikel-Gruppe bezüglich der Effektivität überlegen. 66% der Teilnehmer in der ALA-PDT-Gruppe hatten nach 8 Wochen vollständig abgeheilte Läsionen (komplettes Ansprechen). In der Vehikel-Gruppe wiesen lediglich 11% vollständig abgeheilte AKs vor. Nach einem weiteren Monat nahm die Rate an Patienten mit vollständig abgeheilten Läsionen in der Interventionsgruppe noch auf 89% zu und verringerte sich in der Vehikel-Gruppe auf 13%. Nach 8 Wochen hatten außerdem 77% der Patienten der Interventionsgruppe und 18% der Vehikel-Gruppe zu mindestens 75% abgeheilte Läsionen; nach 12 Wochen erhöhte sich die Rate auf 89% in der ALA-PDT Gruppe und verringerte sich auf 13% in der Vehikel-Gruppe. Läsionsbezogen waren 83% der AKs nach 8 Wochen in der aktiven Gruppe komplett abgeheilt, nach 12 Wochen sogar 91%. In der Vehikel-Gruppe hingegen waren nach 8 Wochen lediglich 31% bzw. nach 12 Wochen 25% der Läsionen abgeheilt. Insgesamt wurden 113 Nebenwirkungen beobachtet, von denen 92% als mild bzw. moderat eingestuft wurden. Zu den häufigsten Nebenwirkungen zählten Hautrötung und Ödeme an den behandelten Stellen sowie Stechen und Brennen während der Beleuchtung. Zusätzlich wurde über Krustenbildung (49%), Juckreiz (30%) und Schuppung (31%) berichtet. 6,6% der Patienten in der Interventionsgruppe und 3,2% in der Vehikel-Gruppe berichteten über Kopfschmerzen, 5,0% bzw. 1,6% über Verletzungen sowie 1,7% in der ALA-PDT-Gruppe über Bluthochdruck und Hypertonie. Das Evidenzniveau der Studie wurde wegen Unklarheiten in der Verblindung auf 3 herabgestuft.

Schmieder at al. haben in einer multizentrischen, randomisierten, Untersucher-verblindeten, Vehikel-kontrollierten Phase-II-Studie 20 % ALA-PDT mit Vehikel-PDT mit Blaulichtbeleuchtung verglichen [335]. Als besonderes Merkmal wurde untersucht, ob eine Okklusion die Effektivität der Behandlung hierbei verbessert. 70 Patienten mit mindestens 4 AKs auf den oberen Extremitäten (Hände, Arme), darunter 45 Männer und 25 Frauen mit einem durchschnittlichen Alter von 64 Jahren (Spanne 44-83 Jahre), nahmen an der Studie teil. Jeder Patient wurde zu einer Behandlung mit entweder ALA

Konsultationsfassung

oder Vehikel randomisiert (interindividuell). Danach wurde jeweils der linke und rechte Arm zu einem okklusiven oder nicht-okklusiven Auftragen der zugeteilten Substanzen randomisiert (intraindividuell). Die Intervention bestand aus der Applikation von 20%-ALA-Hydrochlorid bzw. Vehikel auf den Handrücken bzw. die dorsalen Vorderarme für drei Stunden und einer Beleuchtung mit Blaulicht im Anschluss. Falls Läsionen nach 8 Wochen noch persistierten, wurde die Behandlung wiederholt. Die Behandlung mit ALA-PDT erzielte generell deutlich bessere Ergebnisse hinsichtlich aller Endpunkte im Vergleich zur Vehikel-PDT. Bei dem zusätzlichen Vergleich von okklusiver versus nicht-okklusive Behandlung war letztere nochmals deutlich effektiver. Der Anteil an Patienten mit vollständig abgeheilten Läsionen betrug nach 12 Wochen für ALA-PDT mit Okklusion 34,3% und ohne Okklusion nur 20,0% im Gegensatz zu 0% bzw. 2,9% für das Vehikel. Auch der Anteil an Teilnehmern mit mindestens zu 75% geheilten Läsionen zeigte einen ganz ähnlichen Trend (ALA-PDT mit Okklusion 60% und ohne Okklusion 42,9%; Vehikel-PDT mit Okklusion 8,6% und ohne Okklusion 5,7%). Die mediane Läsionsreduktionsrate war in den mit ALA-PDT behandelten Patienten durchweg höher als unter Vehikel-PDT. Auch hier zeigten sich leichte Vorteile nach Okklusion von ALA (88,7% versus 70% ohne Okklusion). Auch subjektiv waren die Teilnehmer mit ALA-PDT in Okklusion zufrieden; 83% schätzten hier die Verbesserung der behandelten AKs als moderat oder exzellent ein. Nebenwirkungen traten in allen Behandlungsarmen auf. Die Anzahl an Hautrötungen nahm in beiden Gruppen nach der Behandlung mit Blaulicht zu, jedoch stärker ausgeprägt in den Patienten, die mit ALA-PDT behandelt wurden (100% versus 88,6%). Schuppung und trockene Haut wurde ebenfalls deutlich häufiger unter ALA-PDT beobachtet (91,4% mit versus 85,7% ohne Okklusion) als unter Vehikel-PDT (71,4% mit versus 68,6% mit Okklusion). Bei 3% der Teilnehmer, die mit ALA-PDT behandelt wurden, traten zusätzlich Zellulitis und Muskelschmerzen auf. Die Studie wurde wegen Unklarheiten in der Behandlungszuweisung und Randomisierung auf ein Evidenzniveau von 3 herabgestuft.

Taub et al. haben in einer randomisierten, verblindeten, intra-individuellen, Vehikel-kontrollierten Studie 20% 5-ALA mit Vehikel verglichen [391]. Das durchschnittliche Alter der 15 Patienten (11 Frauen, 4 Männer) betrug 55,8 Jahre mit einer Standardabweichung von 9,4 Jahren. Die Teilnehmer wiesen mindestens jeweils 4 Läsionen auf dem Handrücken bzw. der dorsalen Seite des Vorderarms beider Seiten vor. Die Behandlung erfolgte zweimal in einem achtwöchigen Intervall und bestand aus einer Therapie mit 20%-ALA-Hydrochlorid bzw. Vehikel auf jeweils einer Seite (randomisiert) gefolgt von einer Beleuchtung mit Blaulicht. Die Behandlung mit 20% 5-ALA war in dieser Studie überlegen. Die prozentuale durchschnittliche Reduktion von Läsionen war hier mit 58,4% (±22,2) statistisch signifikant höher als in mit Vehikel behandelten Läsionen (24,8±20,6%; p=0,0004). Bei 73% der mit ALA-PDT behandelten Extremitäten verringerte sich die Anzahl an Läsionen um die Hälfte, bei Vehikel jedoch lediglich in 13%. Dieser Unterschied war statistisch ebenfalls hoch signifikant. Nebenwirkungen 48 Stunden nach Beleuchtung wie Hautrötung, Ödem, Stechen und Brennen traten waren häufiger und schwerwiegender in der aktiven Gruppe. Insgesamt waren 86,7% aller Teilnehmer mit der Behandlung zufrieden. Das Evidenzniveau wurde wegen Unklarheiten in der Randomisierung und einer kleinen Fallzahl auf ein Evidenzniveau von 3 herabgestuft.

*3.3.6.5.5. PDT mit konventioneller 5-ALA-Formulierung versus Peeling mit Trichloressigsäure*

Für den Vergleich dieser Interventionen siehe 3.3.5.3.

*3.3.6.5.6. PDT mit konventioneller 5-ALA-Formulierung versus 5-Fluorouracil 5% Creme*

*Studiendesign und Population:* Smith et al. haben in einer Studienpopulation von 36 Patienten (29 Männer, 7 Frauen) mit einem Durchschnittsalter von 61 Jahren die

Konsultationsfassung

Wirksamkeit und Verträglichkeit von ALA-PDT mit Blaulicht- oder Laser-Beleuchtung gegenüber 5-FU verglichen. Die Behandlungen wurden dabei feldgerichtet durchgeführt. Das Gesicht oder die unbehaarte Kopfhaut wurde entweder mit ALA topisch für 1 Stunde und anschließend mit blauem Licht oder Laserlicht behandelt oder mit 0,5% 5-FU behandelt. Die Anzahl an Läsionen pro Patient und der Grad der eingeschlossenen AKs wurden nicht ausführlich berichtet [361].

*Intervention:* Gruppe 1: Applikation von 20% ALA für 1 Stunde gefolgt von Blaulichtbeleuchtung; Gruppe 2: Applikation von 20% ALA für 1 Stunde gefolgt von einem gepulsten Farbstofflaser mit 595 nm; Gruppe 3: Applikation von 0.5% 5-FU Creme einmal oder zweimal täglich für insgesamt 4 Wochen.

*Ergebnisse:* Der prozentuale Anteil an Patienten mit vollständig abgeheilten Läsionen war unter 5-FU und ALA mit Blaulicht mit jeweils 50% am höchsten. Lediglich 8% der Patienten in der ALA-Gruppe mit Laserbeleuchtung zeigten ein komplettes Ansprechen. Hinsichtlich des Anteils an Patienten mit zu mindestens 75% vollständig verheilten Läsionen erzielten ebenfalls die Behandlungen mit 5-FU und ALA mit Blaulicht ähnliche und gleichzeitig die wirksamsten Ergebnisse (jeweils 75%); bei der Behandlung mit ALA plus Farbstofflaser (Gruppe 2) hatten lediglich 8% der Patienten zu 75% abgeheilte Läsionen. Das globale Ansprechen wurde bei 8% mit 5-FU, bei 17% mit ALA plus Blaulicht und bei 8% mit ALA plus Farbstofflaser als „vollständig/ fast vollständig“ eingestuft. Bei 58% (5-FU), 33% (ALA plus Blaulicht) und 42% (ALA plus Farbstofflaser) wurde das globale Ansprechen als moderat eingestuft. Am häufigsten kamen Hautrötungen vor. Die Patienten in der 5-FU-Gruppe hatten durchschnittlich die höchste Inzidenz an Hautrötung. Lokale Hautreaktionen wie Krusten und Erosionen wurden ebenso in der 5-FU-Gruppe am häufigsten beobachtet und waren in den anderen beiden Behandlungsarmen weniger ausgeprägt. Insgesamt wurde ALA plus Blaulicht bzw. plus Beleuchtung mit Farbstofflaser besser vertragen als die Behandlung mit 5-FU. Das Evidenzniveau wurde wegen Unklarheiten in der Randomisierung und einer kleinen Fallzahl auf ein Evidenzniveau von 3 herabgestuft.

#### 3.3.6.5.7. Photodynamische Therapie mit Methylaminolävulinat (MAL-PDT)

*R.-M. Szeimies*

Methylaminolävulinat (MAL) ist in Kombination mit rotem Licht seit 2003 zur topischen PDT von leichten bis moderaten AKs (Grad I bis II nach Olsen) bei immunkompetenten Erwachsenen zugelassen. Es ist verfügbar als Creme (1 g Creme enthält 160 mg Methyl(5-Amino-4-oxopentanoat) als Hydrochlorid) und wird im Falle einer konventionellen PDT nach Läsionsvorbehandlung (Entfernung von Schuppen und Krusten und Anrauen der Oberfläche) mit einer Schichtdicke von 1 mm auf die Läsionsstelle und Umgebung (5-10 mm Rand) aufgetragen. Nach einer Einwirkzeit von 3 Stunden unter einem lichtdichten Okklusionsverband und Abwischen überschüssiger Salbenreste erfolgt die Beleuchtung mit rotem Licht (kontinuierliches Wellenlängenspektrum zwischen 570 und 670 nm und einer Gesamtlichtdosis von 75 J/cm²; alternativ kann auch Schmalspektrumlicht (z.B. mittels LED-Leuchten um 630 nm) verwendet werden, unter Anpassung der Lichtdosis (i.d.R. 37 J/cm²)). Auch Lichtquellen mit einem breiteren Emissionsspektrum sind möglich, allerdings ist die Evidenz hier begrenzt [426]. Durch die selektive Porphyrinsynthese in den abnormalen Keratinozyten der AKs kommt es bei Beleuchtung zu einer lokalisierten phototoxischen Reaktion mit der Folge von Nekrose und Apoptose. Es handelt sich um eine einmalige Behandlung, eine Wiederholungsbehandlung nach 3 Monaten ist möglich. Eine zweimalige Therapie im Abstand von einer Woche zeigte hingegen nur geringe Vorteile bei dicken Läsionen

Konsultationsfassung

[390]. Eine Studie demonstrierte leichte Vorteile bei feldgerichteter gegenüber primär läsionsgerichteter Applikation der MAL-PDT in konventioneller Durchführung [347].

Die klassische MAL-PDT wurde gegenüber Placebo oder anderen Interventionen in mehreren RCTs untersucht [87, 88, 197, 267, 291, 381]. Die Studienlage verdeutlicht hierbei, dass Evidenz für den Gebrauch von MAL-Creme zur PDT bei einzelnen und multiplen aktinischen Keratosen vorliegt, und zwar vorwiegend bei milden bis moderaten Läsionen (Grad I-II nach Olsen) [87, 88, 291, 381]. Kaufmann et al. zeigten darüber hinaus die Wirksamkeit der MAL-PDT auch bei AKs an den Extremitäten [197]. Ähnlich untersuchten Kohl et al. die Wirksamkeit von MAL in Verbindung mit gepulstem Licht („intensed pulsed light", IPL) in AKs auf den Handrücken [204]. Dragieva et al. untersuchten den Gebrauch von MAL-PDT bei immunsupprimierten Transplantatempfängern [90]. Eine Studie verglich MAL-PDT mit ALA-PDT als feldgerichtete Therapie im Halbseitenversuch („split-scalp"-Design) [267]. Nachfolgend ist die Evidenz für MAL-PDT in konventioneller Durchführung interventionsbezogen dargestellt.

**Tabelle 25: Übersicht der eingeschlossenen Einzelstudien zu MAL-PDT in konventioneller Durchführung.**

| Studie | Interventionen | Einzelne AKs | Multiple AKs | Feld-kanzerisierung | Immun-suppression |
|---|---|---|---|---|---|
| Pariser 2008 | MAL-PDT vs. Vehikel-PDT | X | X | | |
| Pariser 2003 | MAL-PDT vs. Vehikel-PDT | X | X | | |
| Szeimies 2009 | MAL-PDT vs. Vehikel-PDT | X | X | | |
| Dragieva 2004 | MAL-PDT vs. Vehikel-PDT | | X | unklar | X |
| Kaufmann 2008 | MAL-PDT vs. Kryochirurgie | X | X | | |
| Morton 2006 | MAL-PDT vs. Kryochirurgie | X | X | | |
| Dirschka 2012 | MAL-PDT vs. BF-200 ALA-PDT vs. Vehikel-PDT | X | X | | |
| Dirschka 2013[1] | MAL-PDT vs. BF-200 ALA-PDT vs. Vehikel-PDT | X | X | | |
| Moloney 2007 | MAL-PDT 20% ALA-PDT | X | X | unklar | |

| Studie | Interventionen | Einzelne AKs | Multiple AKs | Feld-kanzerisierung | Immun-suppression |
|---|---|---|---|---|---|
| Zane 2014 | MAL-PDT vs.<br>Diclofenac-Natrium 3% in Hyaluronsäure-Gel 2,5% | X | X | | |
| Zane 2016 | MAL-PDT vs.<br>IMB 0,015% Gel 3 Tage | | X | X | |
| Kohl 2016 | MAL-PDT mit IPL vs.<br>Vehikel-PDT mit IPL | X | | | |
| Seubring 2016 | MAL-PDT läsionsgerichtet vs.<br>MAL-PDT feldgerichtet | X | X | X | |
| Tarstedt 2005 | MAL-PDT einmalig vs.<br>MAL-PDT zweimalig mit Abstand 1 Woche | X | X | | |
| von Felbert 2010 | MAL-PDT bestrahlt mit Breitbandspektrum (580-1400 nm) vs.<br>MAL-PDT bestrahlt mit Schmalspektrum (590-660 nm)<br>jeweils ± Spray-Kühlung | | X | X | |

[1] Folgestudie von Szeimies 2010 und Dirschka 2012; Abkürzungen: IMB = Ingenolmebutat, IPL = intense-pulsed light

*3.3.6.5.8.* *MAL-PDT versus Placebo (immunkompetente Patienten)*

*Population und Studiendesign:* Mehrere unabhängige Studien wurden gefunden, die MAL-PDT gegenüber Placebo verglichen [291, 293, 381]. Sie untersuchten 100 [291] bzw. 80 [293] Patienten mit 4-10 Läsionen auf Gesicht oder der unbehaarten Kopfhaut. Es wurden nicht-pigmentierte, nicht-hyperkeratotische AKs der Grade I und II nach der Olsen-Klassifikation eingeschlossen. Das Studiendesign war in beiden Fällen inter-individuell und doppelt-blind. Eine andere Studie umfasste 115 Patienten mit identischen Parametern [381].

*Interventionen:* Die Patienten wurden 1:1 randomisiert zu MAL-PDT oder Vehikel (Placebo). Nach 3 Stunden Inkubation wurde mit LED-Licht beleuchtet und die Behandlung nach 1 Woche wiederholt [291, 293, 381].

*Ergebnisse:* Nach 3 Monaten wurde die komplette Läsions-Ansprechrate erfasst. Diese betrug 86,2% (MAL) vs. 52,2% (Placebo) [291] und 83,3% vs. 28,7% [381]. Der hohe Anteil der Placebo-Abheilrate in der Studie von Pariser et al. wurde mit der Läsionsvorbehandlung erklärt. Auf Patientenbasis heilten in der Studie von Pariser et al. 59,2% vs. 14,9%, bei Szeimies et al. 68,4% vs. 6,9% ab. Hauptnebenwirkungen in beiden Studien waren in den aktiven Gruppen Schmerz, Erythem und Brennen.

*3.3.6.5.9. MAL-PDT versus Placebo (immunsupprimierte Patienten)*

*Population und Studiendesign:* An 17 organtransplantierten Patienten unter chronischer Immunsuppression (129 leichte bis moderate AKs) erfolgte eine prospektive, monozentrische, randomisierte, doppelblinde, Placebo-kontrollierte intraindividuelle Vergleichsstudie [90].

*Interventionen:* Zwei läsionstragende Areale erhielten zwei PDTs im Abstand einer Woche mit weißem Licht (75 J/cm²). Ein Areal wurde mit dabei mit MAL, das andere mit Placebo-Creme behandelt.

*Ergebnisse:* Die komplette läsionsbezogene Ansprechrate wurde 16 Wochen nach der zweiten Behandlung evaluiert, es ergab sich für die MAL-Seite 90,3%, für die Placebo-Seite 0%. Die Nebenwirkungen wurden nicht genau quantifiziert. Schmerz, Erythem, Ödem und Krustenbildung waren allerdings in der Verum-Region ausgeprägter [90]. Für die evidenzbasierte Empfehlung zu MAL-PDT bei Immunsupprimierten siehe 3.3.8.

*3.3.6.5.10. MAL-PDT versus Kryochirurgie*

Für nähere Informationen für den Vergleich dieser Interventionen siehe 3.3.5.1.5.

*3.3.6.5.11. MAL-PDT versus ALA-PDT*

*Population und Studiendesign:* Eine Studie untersuchte diese Interventionen bei leichten bis moderaten AKs im Gesicht und Kapillitium in einem dreiarmigen, interindividuellen Design [88]. Es handelte sich um eine multizentrische, randomisierte, Untersucher-verblindete, Placebo-kontrollierte Studie mit BF-200 ALA-haltigem Gel (7,8%) vs. MAL (16%) vs. Placebo. Die Beleuchtungen konnten entweder mit rotem Licht aus LED-Leuchten oder Breitspektrumlampen erfolgen [88]. Eine weitere monozentrische Studie verglich im feldgerichteten Ansatz, doppelt-blind im Halbseitenversuch („split-scalp"-Design) die Wirksamkeit einer ALA-PDT mit der einer MAL-PDT [267].

*Interventionen:* Es erfolgte eine Randomisierung 3:3:1 zu MAL-PDT, ALA-PDT oder ALA-Vehikel (Placebo) [88]. 1:1 Vergleich intraindividuell in der Studie von Moloney [267].

*Ergebnisse:* In der Studie von Dirschka et al. betrug die klinische komplette Abheilung der AKs auf Patientenbasis nach 3 Monaten 78,2% für BF-200 ALA vs. 17,1% Placebo ($p<0,0001$) und 64,2% für MAL ($p<0,05$). Die Abheilraten im Gesicht oder Stirn waren für beide Sensibilisatoren besser als am Kapillitium. Statistisch relevante Unterschiede im kosmetischen Ergebnis, dem Auftreten von Nebenwirkungen und dem mittleren Schmerz-Score (VAS) zeigten sich zwischen den beiden Sensibilisatoren nicht [88]. Nach 12 Monaten lag die Gesamt-Abheilrate für BF-200 ALA bei 47% (allerdings weitere Inklusion einer Placebo-kontrollierten Vergleichsstudie in diese Auswertung), die für MAL bei 36% [87]. In der Subgruppenanalyse nach 12 Monaten war die Abheilrate bei Verwendung der LED-Beleuchtungssysteme deutlich besser als für die Breitspektrum-Lampen 60,3% vs. 56,3% für BF-200 ALA und 59,3 vs. 50,7 für MAL [88]. Moloney et al. erzielten eine komplette Abheilung der behandelten AK-Felder mit ALA in 40% der Fälle (MAL 46,7%). Die mittlere Reduktion der Zahl der AKs gegenüber dem Ausgangswert betrug 6,2 für ALA vs. 5,6 bei MAL (kein statistisch signifikanter Unterschied) [267].

Konsultationsfassung

*3.3.6.5.12. MAL-PDT versus Diclofenac-Natrium 3% in Hyaluronsäure-Gel 2,5%*

*Population und Studiendesign:* Zane et al. führten eine offene, monozentrische, randomisierte Studie mit dem Vergleich dieser Interventionen in 200 Patienten mit insgesamt 1674 Läsionen durch. In diesem Kollektiv waren 58 Frauen, die Altersspanne betrug 42-93 Jahre. Die Patienten hatten mindestens 5 AKs aller Grade auf dem Gesicht oder der unbehaarten Kopfhaut sowie Zeichen aktinischer Schädigung [459].

*Intervention:* Es erfolgte eine interindividuelle Randomisierung 1:1 zu entweder MAL-PDT in konventioneller Standarddurchführung (MAL-Creme 160 mg/g, 3 Stunden Inkubation, Beleuchtung mit Rotlicht mit einer Dosis von 37 J/cm²) oder Behandlung mit Diclofenac-Natrium 3% in Hyaluronsäure-Gel 2,5% zweimal täglich über 90 Tage. Bei unzureichendem Erfolg durfte die MAL-PDT nach 3 Monaten einmal wiederholt werden.

*Ergebnisse:* Nach 3 Monaten zeigten 68% der mit MAL-PDT, aber nur 27% der mit Diclofenac behandelten Patienten ein komplettes Ansprechen aller AKs. Läsionsbezogen lagen die Abheilraten bei 85,9% (MAL-PDT) bzw. 51,8% (Diclofenac). Auch das kosmetische Ergebnis wurde für MAL-PDT sowohl durch den jeweiligen Prüfarzt als auch durch die Patienten selbst als signifikant besser gegenüber Diclofenac beurteilt. Allerdings war die Studie nicht verblindet. Auch die subjektive Patientenzufriedenheit war bei Behandlung mit MAL-PDT besser. Hier stuften 59% aller Patienten das Ergebnis der Intervention als exzellent ein im Gegensatz zu nur 6% unter Diclofenac. Interessanterweise wurde in dieser Studie auch die Kosteneffizienz der beiden Therapien verglichen. Auch hier zeigten sich Vorteile für die MAL-PDT, mit der ein komplettes Ansprechen mit geringeren Kosten erreicht werden konnte als mit Diclofenac [459].

*Bewertung:* Wegen des offenen Studiendesigns ergeben sich gerade den Endpunkten Patientenzufriedenheit und kosmetischem Ergebnis möglicherweise Verzerrungen. Daher wurde die Studie auf Evidenzlevel 3 herabgestuft.

*3.3.6.5.13. MAL-PDT versus Ingenolmebutat 0,015% Gel*

Eine Studie wurde identifiziert [458]. Für den Vergleich dieser Interventionen siehe 3.3.6.3.4.

**3.3.6.5.14. MAL-PDT mit Tageslicht**

| 3.44. | Evidenzbasierte Empfehlung |
|---|---|
| Empfehlungsgrad<br>**B** | MAL in Kombination mit Tageslicht (Tageslicht-MAL-PDT) sollte feldgerichtet für nicht-pigmentierte, einzelne oder multiple AKs des Grads I-II nach Olsen sowie bei Feldkanzerisierung im Gesicht und am Skalp in immunkompetenten Personen angeboten werden. |
| Level of Evidence<br>**2-3** | De-novo-Recherche<br>Quellen: [261, 275, 445-447] (Einzelstudien) |
| | Starker Konsens (100%) |

**Hintergrund**

*R.-M. Szeimies*

Konsultationsfassung

Ein neuer Ansatz und seit 2015 zugelassene Therapie ist die Tageslicht-PDT, bei der bei gleicher Indikation nach vorheriger Auftragung eines chemischen Lichtschutzfilters und Aufrauen keratotischer Stellen MAL dünn auf Gesicht und Skalp großflächig aufgetragen wird und der Patient bei geeigneten Wetterbedingungen (April-September, Außentemperatur >10°C, wolkenlos bis bedeckter Himmel, kein Regen) für 2 Stunden dem Tageslicht ausgesetzt wird [215, 276, 323, 445-447].

Zwei zulassungsrelevante Phase-III-Studien in Australien und Europa verglichen die Tageslicht- und die konventionelle PDT mit MAL-Creme im Rahmen eines multizentrischen, Untersucher-verblindeten, kontrollierten, intraindividuellen Versuchsansatzes im Sinne einer Nichtinferioritätsanalyse [215, 323]. Hauptzielkriterien war das komplette Ansprechen auf Läsionsebene (AKs vom leichten und moderaten Typ im Gesichts- und Skalpbereich) und die Schmerzhaftigkeit der Behandlungen. Der intraindividuelle Ansatz konnte durch das Auftragen eines chemischen Lichtschutzfilters auf die der Tageslicht-PDT ausgesetzten Seite, der nachfolgenden Läsionsbehandlung und der Applikation von MAL-Creme mit nachfolgender Lichtexposition für 2 Stunden erzielt werden. Die jeweils kontralaterale Seite erhielt eine MAL-Cremeapplikation für 3 Stunden unter Okklusion parallel, so dass unmittelbar nach Beendigung der Tageslichtexposition die andere Seite konventionell mit rotem Licht (LEDs) beleuchtet werden konnte. 12 Wochen nach einer Einzelsitzung war die komplette Abheilrate auf Läsionsebene der klassischen MAL-PDT in konventioneller Durchführung nicht unterlegen (89% vs. 93% in Australien, 70% vs. 74% in Europa). Die schlechteren Abheilraten in Europa beruhten an dem höheren Anteil an moderaten AKs und der Inklusion eines höheren Prozentsatzes von AK auf dem Skalp als im Gesicht. Der VAS-Schmerzscore unterschied sich signifikant (0,8 vs. 5,7 in Australien, 0, 7 vs. 4,4 in Europa) [215, 323].

Weiterhin wurden insgesamt drei Studien von einer gleichen Arbeitsgruppe zu MAL-PDT mit Tageslicht veröffentlicht [445-447]. Die 2011 publizierte multizentrische randomisierte, Untersucher-verblindete, Parallelgruppen-Studie an 120 Patienten mit Tageslicht-MAL-PDT verglich dabei unterschiedliche Inkubationszeiten von MAL [445]. Es erfolgte eine Randomisierung 1:1 zu Tageslicht-MAL-PDT mit 1,5 oder 2,5 Stunden Expositionszeit. Die mittlere, klinisch nachgewiesene Reduktionsrate auf Läsionsbasis bei Studienende (nach 3 Monaten) betrug 77,2% (1,5 h) versus 74,6% (2,5 h), auch die mittlere Reduktion der Zahl der Läsionen unterschied sich nicht (9,8 vs. 9,7). Der mittlere Schmerzwert (VAS-Score) während der Tageslicht-PDT lag bei 1,3 und unterschied sich nicht zwischen den Gruppen [445]. In der monozentrischen Vergleichsstudie von 2008 mit intraindividuellem Design wurde Tageslicht-MAL-PDT mit MAL-PDT in konventioneller Durchführung mit rotem LED-Licht verglichen [447]. Es zeigte sich 3 Monate nach Intervention ein statistisch nicht signifikanter Unterschied in der mittleren Reduktion von AKs (79,0% vs. 71,1%), allerdings war die Schmerzhaftigkeit der Behandlung signifikant geringer mit der Tageslicht-MAL-PDT (3,74 vs. 5,46) [447]. In einer weiteren, ähnlich konzipierten Studie konnten die Autoren auch zeigen, dass das Ansprechen der Tageslicht-MAL-PDT abhängig vom Schweregrad der behandelten Läsionen ist. So heilten leichte AK-Läsionen (Olsen Grad I) in 80,2% komplett ab, moderate Läsionen zu 63,8% (Olsen II) und schwere Läsionsgrade (Olsen III) nur zu 39,3% [446].

In einer weiteren Studie mit 70 Patienten mit mindestens 3 AKs im Gesicht oder auf der unbehaarten Kopfhaut wurde gezeigt, dass die Tageslicht-MAL-PDT bezüglich der Effektivität der konventionellen Durchführung etwas unterlegen, aber deutlich kostengünstiger war [275]. Weiterhin wurde eine Arbeit identifiziert, welche Tageslicht-

Konsultationsfassung

MAL-PDT mit Ingenolmebutat verglich. Für die interventionsspezifische Darstellung dieses Vergleichs siehe 3.3.6.3.4.

**Tabelle 26: Übersicht der eingeschlossenen Einzelstudien zu Tageslicht-MAL-PDT.**

| Studie | Interventionen | Einzelne AKs | Multiple AKs | Feld-kanzerisierung | Immun-suppression |
|---|---|---|---|---|---|
| Moggio 2016 | Tageslicht-MAL-PDT vs.<br>IMB 0,015% Gel 3 Tage | X | X | | |
| Neittaanmaki-Perttu 2016 | Tageslicht-MAL-PDT vs.<br>MAL-PDT konventionell (LED) | X | X | X | |
| Wiegell 2011 | Tageslicht-MAL-PDT 1,5 h Inkubation vs.<br>Tageslicht MAL-PDT 2,5 h Inkubation | X | X | | |
| Wiegell 2009 | Tageslicht-MAL-PDT 8% vs.<br>Tageslicht-MAL-PDT 16% | unklar | X | X | |
| Wiegell 2008 | Tageslicht-MAL-PDT vs.<br>MAL-PDT konventionell (LED) | unklar | X | X | |

Abkürzungen: LED = light-emitting diode

### 3.3.6.6. Andere Topika

| 3.45. | Evidenzbasiertes Statement |
|---|---|
| Level of Evidence<br>**2** | Die Datenlage lässt keine sicheren Empfehlungen für die Therapie von AKs mit Colchizin, Difluormethylornithin, Canola-Phenolsäure, topischem Nikotinamid oder Sonnenschutzfiltern zu. |
| | De-novo-Recherche<br><br>Quellen: [3, 8, 115, 266, 396] (Einzelstudien) |
| | Konsens (87,5%) |

| 3.46. | Evidenzbasierte Empfehlung |
|---|---|
| Empfehlungsgrad<br>**B** | Birkenkork und Glucane sollen wegen eines fehlenden Nutzennachweises in der Therapie von AKs des Grads I-III nicht eingesetzt werden. |
| Level of Evidence<br>**2-3** | De-novo-Recherche<br>Quellen: [300, 401] (Einzelstudien) |
| | Starker Konsens (100%) |

**Hintergrund**
*M. Heppt, T. Steeb, C. Berking*

Die Literaturrecherche ergab eine Reihe weiterer Substanzen, die in topischer Anwendung auf Wirksamkeit und Tolerabilität bei AKs untersucht wurden. Diese Einzelsubstanzen sind aktuell weder in Deutschland zugelassen noch existieren bisher belastbare RCTs zu diesen Interventionen.

**Tabelle 27: Übersicht der Einzelstudien zu anderen Topika.**

| Studie | Interventionen | Einzelne AKs | Multiple AKs | Feld-kanzerisierung | Immun-suppression |
|---|---|---|---|---|---|
| Akar 2001 | Colchizin 0,5% Creme vs.<br>Colchizin 1% Creme | X | X | | |
| Alberts 2000 | Difluoromethyl-ornithin 10% in Salbengrundlage vs.<br>Placebo | | X | | |
| Evans 2014 | Canola-Phenolsäure 7,8% Creme vs.<br>Placebo | X | X | | |
| Moloney 2010 | Nikotinamid 1% in hydrophiler Grundlage vs.<br>Placebo | X | X | | |
| Pflugfelder 2015 | Oleogel-S10 einmal täglich vs.<br>Oleogel-S10 zweimal täglich vs.<br>Placebo einmal täglich vs.<br>Placebo zweimal täglich | X | X | | |

| Studie | Interventionen | Einzelne AKs | Multiple AKs | Feld-kanzerisierung | Immun-suppression |
|---|---|---|---|---|---|
| Tong 1996 | Glucanhaltiges Gel (β-1,3-D-Glucan) vs.<br>Placebo | | X | | |
| Thompson 1993 | Sonnenschutzfilter (UV-B, UV-A) über 7 Monate vs.<br>Placebo | X | X | | |
| Weiss 2017 | Ingenoldisoxat 0,037% Gel 2 Tage vs.<br>Ingenoldisoxat 0,05% Gel 2 Tage vs.<br>Placebo | X | X | unklar | |
| Bourcier 2016 | Ingenoldisoxat 0,006% Gel 2 Tage vs.<br>Ingenoldisoxat 0,012% Gel 2 Tage vs.<br>Ingenoldisoxat 0,018% Gel 2 Tage vs.<br>Placebo | X | X | | |
| Sinnya 2016 | Ingenoldisoxat 0,025% Gel 2 Tage vs.<br>Ingenoldisoxat 0,05% Gel 2 Tage vs.<br>Ingenoldisoxat 0,075% Gel 2 Tage vs.<br>Ingenolmebutat 0,05% Gel 2 Tage | | X | | |
| Szeimies 2008 | Resiquimod 0,01% Gel vs.<br>Resiquimod 0,03% Gel vs.<br>Resiquimod 0,06% Gel vs.<br>Resiquimod 0,1% Gel | X | X | | |

#### 3.3.6.6.1. Birkenkork

*Population und Studiendesign:* Birkenkork ist reich an Triterpenen wie Betulin oder Betulinsäure, denen antientzündliche und antiproliferative Eigenschaften zugeschrieben werden. Der Birkenkorkextrakt Oleogel-S10 wurde als Wirkstoff in einer multizentrischen, randomisierten Studie in 165 Patienten mit mindestens 2 milden bis moderaten AKs auf Gesicht oder Kopf untersucht [300]. Für den Studieneinschluss war

eine histologische Sicherung notwendig. Die Studie wurde doppelt-verblindet durchgeführt.

*Intervention:* Die Randomisierung erfolgte interindividuell 2:2:1:1 in 4 verschiedene Therapiearme (A-D). Die Interventionen bestanden aus Oleogel-S10 einmal täglich (Arm A), Oleogel-S10 zweimal täglich (Arm B), Vehikel einmal täglich (Arm C) oder Vehikel zweimal täglich (Arm D) über 3 Monate.

*Ergebnisse:* Der Therapieerfolg wurde nach 18 Wochen klinisch und histopathologisch evaluiert. Insgesamt zeigten 43,9% ein histologisches „Downgrading" nach der Cockerell-Klassifikation, wobei kein signifikanter Unterschied zwischen den aktiven und den Placebo-kontrollierten Armen bestand. Eine Reduktion von mehr als 75% aller Läsionen wurde in 15% (A), 18% (B) und 13% (C+D) beobachtet. Eine komplette Abheilung aller Läsionen erreichten 2% in Arm A und 5% in Arm B im Vergleich zu 0% in den Placebo-Armen. Allerdings waren diese Unterschiede nicht signifikant. Es wurden 29 unerwünschte Nebenwirkungsereignisse verzeichnet, darunter 5 schwerwiegende, die jedoch nicht therapieassoziiert waren. Die Tolerabilität der aktiven Therapie wurde von 56,4% der Patienten als „sehr gut" und von 18,2% als „gut" bezeichnet. Am häufigsten wurde Juckreiz angegeben.

*Bewertung:* Die Therapie mit Oleogel-S10b erschien insgesamt gut verträglich, aber in allen untersuchten Effektivitätsendpunkten gegenüber Placebo nicht überlegen. Betulin-basiertes Oleogel wurde von Huyke et al. in zwei anderen Studien untersucht, die jedoch wegen fehlender Randomisierung und Kombination mit Kryochirurgie nicht berücksichtigt wurden [176, 177]. Insgesamt ergibt sich für diese Substanz somit ein fehlender Nutzennachweis in der Therapie von AKs.

#### 3.3.6.6.2. Colchizin

*Population und Studiendesign:* Eine Studie untersuchte das Alkaloid Colchizin in 16 Patienten mit einzelnen oder multiplen AKs auf Gesicht, Händen, unbehaarte Kopfhaut und Armen bzw. Händen (Akar 2001). Alle Studienpatienten waren Kaukasier.

*Intervention:* Colchizin wurde als 0,5%-ige oder 1%-ige Creme zweimal täglich über 10 Tage aufgetragen. Diese beiden Arme wurden ohne zusätzlichen Placebo-Arm miteinander verglichen.

*Ergebnisse:* Die Rate an Patienten mit kompletter Abheilung aller Läsionen war 6/7 (1%) und 6/8 (0,5%). Die Reduktionsrate einzelner Läsionen lag bei 73,9% (1%) gegenüber 77,7% (0,5%), die mittlere Reduktion der Läsionen pro Patient bei 0,7±1,3 (1%) und 0,6±1,7 (0,5%). AKs auf dem Gesicht schienen in dieser Studie besser abzuschneiden als an anderen Lokalisationen (Akar 2001).

*Bewertung:* Obwohl keine größeren methodischen Mängel identifiziert wurden, ist die Studie durch den fehlenden Placebo-Arm bezüglich Wirksamkeit und Sicherheit nur stark eingeschränkt belastbar. Weitere Studien (RCTs) zu dieser Intervention wurden nicht identifiziert, so dass derzeit keine evidenzbasierten Empfehlungen ausgesprochen werden können.

#### 3.3.6.6.3. Canola-Phenolsäure (Canola phenolic acid, CPA)

*Population und Studiendesign:* CPA ist eine chemische Verbindung, die reich an Sinapinsäure ist. Ihr werden antiproliferative und zytotoxische Effekte zugeschrieben. Eine Studie untersuchte CPA in 45 Patienten mit 3-10 AKs innerhalb eines

Konsultationsfassung

Behandlungsfelds von 20 cm² [115]. Diese doppelt-blinde, Plazebo-kontrollierte Studie wurde in der Dominikanischen Republik durchgeführt.

*Intervention:* CPA wurde als 7,8%-ige Zubereitung in einer hydrophilen Creme zweimal täglich nach dem Duschen über 12 Wochen aufgetragen.

*Ergebnisse:* Die primären Endpunkte der Studie waren eine komplette oder partielle Abheilung der Läsionen in dem behandelten Areal. Kein Patient zeigte eine komplette Abheilung aller AKs. Nach 3, 6 und 12 Behandlungswochen war eine signifikante Reduktion der Läsionen im Vergleich zu Placebo zu beobachten. Insgesamt traten 56 Nebenwirkungsereignisse auf, davon 45 im Therapie- und 11 im Placebo-Arm.

*Bewertung:* CPA zeigte eine Überlegenheit gegenüber Placebo bezüglich der Läsionsreduktion, jedoch nicht bezüglich des patientenbezogenen Ansprechens. Die Stärke des Effekts bleibt daher schwierig zu interpretieren. Weitere Studien (RCTs) zu CPA wurden nicht identifiziert. Da die Arbeit in der Dominikanischen Republik durchgeführt wurde, ist die Übertragbarkeit auf eine kaukasische Population fraglich.

#### 3.3.6.6.4. Difluoromethylornithin (DFMO)

*Population und Studiendesign:* DFMO ist ein irreversibler Hemmstoff der Ornithin-Decarboxylase. Es wurde in einer Studie in 48 Patienten mit moderaten bis schwergradigen AKs auf den Unterarmen getestet, hierbei hatten die Studienpatienten mindestens 10 Läsionen [8].

*Intervention:* DFMO wurde in einer 10%-igen hydrophilen Salbengrundlage zweimal täglich aufgetragen und gegen Vehikel intraindividuell auf der Gegenseite verglichen. Die Therapiedauer betrug 6 Monate.

*Ergebnisse:* Nach diesem Zeitpunkt verringerte sich die Anzahl der Läsionen auf dem DFMO-behandelten Arm signifikant um 23,5%, wohingegen auf dem nur mit Vehikel behandelten Arm keine Besserung zu beobachten war. Fünf Patienten (10,4%) zeigten moderate lokale Nebenwirkungen wie Erythem.

*Bewertung:* Weitere RCTs zu DFMO wurden nicht identifiziert. Obwohl keine größeren methodischen Mängel der Studie festgestellt wurden, müssen weitere Studien den Stellenwert von DFMO in der Therapie von AKs untersuchen. Insbesondere fehlen genaue Angaben zu Nebenwirkungen und Verträglichkeit, die zur Bewertung des Schaden-Nutzen-Verhältnisses notwendig sind.

#### 3.3.6.6.5. Glucane

*Population und Studiendesign:* Bei Glucanen handelt es sich um Polysaccharide, die über glykosidische Verbindungen miteinander verbunden sind. Sie kommen unter anderem in Zellwänden von Bakterien und Pilzen vor und haben immunmodulierende Wirkungen. Tong et al. untersuchten ein glucanhaltiges Gel (β-1,3-D-Glucan) in 20 Patienten mit 10-50 AKs auf den Armen. Alle Teilnehmer waren Kaukasier und hatten einen hellen Hauttyp (I nach Fitzpatrick) [401].

*Intervention:* Die Behandlung erfolgte intraindividuell randomisiert als Halbseitenversuch beider Arme, wobei Glukangel oder Placebo zweimal täglich über 7 Tage.

*Ergebnisse:* Nach 8 Wochen wurde in der aktiven Therapie eine mittlere Läsionsreduktion von 22,5 auf 16,8 und im Placebo-Arm von 23,9 auf 15,6 gemessen. Der Unterschied zwischen den beiden Armen war zu keinem Beobachtungszeitpunkt (Woche 1, Woche 4,

Konsultationsfassung

Woche 8) signifikant. Die Nebenwirkungen Erythem und Brennen wurden bei keinem Studienpatienten beobachtet. Alle Patienten beendeten die Studie regulär [401].

*Bewertung:* Die Studie wurde wegen der kleinen Population und Unklarheiten bezüglich Randomisierung und Allokation der Therapiearme auf Evidenzlevel 3 herabgestuft. Da die Intervention in keinem der untersuchten Effektivitätsendpunkte gegenüber Placebo überlegen war und keine anderen RCTs zu dieser Intervention gefunden wurden, fehlt hier ein eindeutiger Nutzennachweis.

**3.3.6.6.6. Ingenoldisoxat**

Ingenoldisoxat ist ein Ingenol-Derivat für die Behandlung von AKs. Es ist chemisch eng mit IMB verwandt und in Deutschland noch nicht zugelassen. Bisher liegen ausschließlich Daten aus frühen klinischen Prüfungen (Phase I oder II) vor. Diese deuten auf eine IMB-ähnliche Wirkungsweise und auf ein ähnliches Sicherheitsprofil hin. Unsere Literaturrecherche ergab 3 randomisierte Einzelstudien zu Ingenoldisoxat, in denen Patienten mit einzelnen oder multiplen Läsionen eingeschlossen wurden [37, 357, 436]. Daten zum Einsatz von Ingenoldisoxat bei Immunsupprimierten wurden nicht gefunden.

*3.3.6.6.7. Ingenoldisoxat Gel (0,006%, 0,012%, 0,018%, 0,037%, 0,05%) versus Placebo*

*Population und Studiendesign:* Zwei multizentrische, randomisierte, doppel-blinde, Vehikel-kontrollierte Phase-II-Studien aus dem Jahr 2017 wurden identifiziert [37, 436]. Beide Studien beschreiben zusätzlich die Ergebnisse der zugehörigen, jeweiligen Phase-I-Studien. Weiss et al. führten eine Studie durch, um die Wirksamkeit und Sicherheit von Ingenoldisoxat in den Konzentrationen 0,037% und 0,05% mit Vehikel zu vergleichen. In einem Verhältnis von 2:2:1 wurden 163 weiße, männliche Patienten mit 5-20 klinisch sichtbaren, typischen und diskreten Läsionen auf der unbehaarten Kopfhaut randomisiert. Das mediane Alter der Ausgangspopulation (n=242) betrug 72 Jahre (Spanne 47-89 Jahre), 91% der Patienten wiesen einen Hauttyp II oder III nach Fitzpatrick auf, 9,2% Hauttyp I [436]. In der Studie von Bourcier et al. wurden in 243 Patienten (n=242 in der finalen Analyse) 62 Patienten mit Ingenoldisoxat 0,018%, 60 mit Ingenoldisoxat 0,012%, 62 mit Ingenoldisoxat 0,006% und 59 mit Vehikel behandelt. 166 Patienten waren männlich, das mediane Alter betrug 69 Jahre (Spanne 42-91 Jahre). 32 Patienten hatten Hauttyp I, 147 Hauttyp II, 54 Hauttyp III und 9 Hauttyp IV [37].

*Intervention:* Applikation von Ingenoldisoxat-Gel einmal täglich in den oben genannten Konzentrationen an 2 aufeinander folgenden Tagen auf das Gesicht, die unbehaarte Kopfhaut oder auf eine Fläche von 250 cm² auf der Brust.

*Ergebnisse:* Hinsichtlich der prozentualen Läsionsreduktion nach 8 Wochen erzielten die Konzentrationen 0,018% und 0,05% die besten Ergebnisse (79,0% bzw. 78,5%) im Vergleich zu Placebo (12,6%-42,3%). Ingenoldisoxat 0,012%, 0,037% und 0,006% zeigten eine ähnlich hohe Läsionsreduktion mit 73,4%, 72,2% bzw. 69,7%. Die Unterschiede zwischen Placebo und den aktiven Therapiearmen waren dabei in beiden Studien hoch signifikant.

Für die Konzentrationen 0,018%, 0,012% und 0,006% lagen Ergebnisse zum Anteil der läsionsfreien Patienten und zum Anteil an Patienten mit mindesten 75%-iger Reduktion der Läsionen vor. Der Anteil an läsionsfreien Patienten war in der Ingenoldisoxat 0,018%-Gruppe mit 24,2% im Vergleich zu 18,8% in der Ingenoldisoxat 0,012% Gruppe am höchsten. Nur Vehikel erreichte mit 12,2% einen höheren prozentualen Anteil an läsionsfreien Patienten als Ingenoldisoxat in der niedrigsten Konzentration von 0,006% (9,9%). Lediglich der Unterschied zwischen Ingenoldisoxat 0,018% und 0,006% war statistisch schwach signifikant ($p<0,05$). Ingenoldisoxat 0,018% erzielte ebenfalls

Konsultationsfassung

statistisch signifikante Ergebnisse hinsichtlich des prozentualen Anteils an Patienten mit mindestens 75%-iger Reduktion der Läsionen. 62,2% der Patienten der Ingenoldisoxat 0,018%-Gruppe, 54,5% der Ingenoldisoxat 0,012%-Gruppe, 52,4% der Ingenoldisoxat 0,006%-Gruppe und 29,9% der Placebo-Gruppe zeigten eine mindestens 75%-ige Läsionsreduktion. Die Unterschiede zwischen den einzelnen Interventionsgruppen und Placebo waren statistisch signifikant (p<0,05). Die prozentuale Reduktionsrate an vollständigen und zu mindestens 75% geheilten Läsionen war am höchsten in der Ingenoldisoxat 0,05%-Gruppe (29,9% bzw. 59,7%). Ingenoldisoxat 0,037% erreichte eine vollständige Heilungsrate von 21,9% bzw. 54,7%, Placebo lediglich 3,1% bzw. 6,3%. Die Unterschiede zwischen den aktiven Gruppen und Placebo waren jeweils statistisch hoch signifikant.

Die meisten Nebenwirkungen wurden als schwach bis moderat beurteilt. Am häufigsten traten Schmerzen im Behandlungsareal (48,4% bei Ingenoldisoxat 0,037%, 56,7% bei Ingenoldisoxat 0,05% und 6,3% unter Placebo) sowie Juckreiz auf (25% bei Ingenoldisoxat 0,037%, 26,9% Ingenoldisoxat 0,05% und 3,1% unter Placebo). Bei 7 Patienten traten 8 schwerwiegende Nebenwirkungen auf, von denen 2 auf die Intervention zurückzuführen waren. 3 Patienten beendeten vorzeitig die Behandlung aufgrund von moderaten Nebenwirkungen, möglicherweise in Verbindung mit der jeweiligen Intervention. In den Ingenoldisoxat 0,018%, 0,012% und 0,06% Gruppen traten bei mindestens der Hälfte der Patienten schwach bis moderat ausgeprägte therapievermittelte Nebenwirkungen auf. Am häufigsten waren Schmerzen und Juckreiz im Behandlungsareal. Bei 4 Patienten traten schwerwiegende Nebenwirkungen auf (Ingenoldisoxat 0,006% n=1, Ingenoldisoxat 0,012% n=3). Lokale Hautreaktionen in den Ingenoldisoxat 0,037%- und 0,05%-Gruppen erreichten ein Maximum an Tag 3, verringerten sich daraufhin aber zügig und erreichten einen schwache Grad nach 2 Wochen. Bourcier et al. berichteten einen durchschnittlichen LSR-Score („lcoal skin irritation“) von 8,6±3,8 für Ingenoldisoxat 0,018%, 8,0±4,0 für Ingenoldisoxat 0,012%, 6,0±3,5 für Ingenoldisoxat 0,006% sowie 1,4±1,1 für Placebo an Tag 3. Hautrötungen und –schuppung waren insgesamt die häufigsten Nebenwirkungen. Die Patientenzufriedenheit in den Ingenoldisoxat 0,037%- und 0,05%-Gruppen war hoch (73,6-87,8).

*3.3.6.6.8.* *Ingenoldisoxat Gel (0,025%, 0,05% und 0,075%) versus Ingenolmebutat 0,05% Gel*

Eine randomisierte, einfach-verblindete, intra-individuelle Studie hat die Sicherheit und Wirksamkeit von IMB 0,05% Gel mit Ingenoldisoxat 0,025%, 0,05% und 0,075% Gel verglichen. Für nähere Informationen siehe 3.3.6.3.5.

**3.3.6.6.9. Nikotinamid**

*Population und Studiendesign:* Nikotinamid (Vitamin B3) ist ein essenzieller Kofaktor für die Bereitstellung von zellulärem ATP und DNA-Reparaturmechanismen, beispielsweise nach Schädigung durch ionisierende oder UV-Strahlung. Eine Studie aus Australien untersuchte 30 immunkompetente Patienten mit mindestens 4 nicht-hyperkeratotischen AKs auf dem Gesicht, der unbehaarten Kopfhaut oder den Armen. Das Studiendesign war interindividuell, doppelt verblindet und Placebo-kontrolliert [266].

*Intervention:* Es erfolgte eine Randomisierung zu Nikotinamid 1% in hydrophiler Grundlage oder Vehikelapplikation zweimal täglich über 6 Monate.

*Ergebnisse:* Nach 3 Monaten wurde eine mittlere Läsionsreduktion von 10,0% (Vehikel) gegenüber 21,8% (Nikotinamid) verzeichnet. Dieser Unterschied war für den aktiven Arm im Vergleich zu Therapiestart signifikant. Nach 6 Monaten lagen die Reduktionsraten bei 22,6% (Vehikel) und 24,6% (Nikotinamid), allerdings war diese Verbesserung nun nicht mehr signifikant. Männer zeigten tendenziell ein besseres Ansprechen der Läsionen auf

Konsultationsfassung

Nikotinamid. 2 Patienten beendeten die Studie vorzeitig. Genauere Daten bezüglich Verträglichkeit und dem Auftreten von Nebenwirkungen wurden jedoch nicht dargelegt [266].

*Bewertung:* Nicht zu verwechseln ist diese topische Intervention mit der systemischen Gabe von Nikotinamid, die einen Stellenwert in der Primär- und Sekundärprophylaxe von nicht-melanozytärem Hautkrebs besitzt. In dieser Studie zeigte lediglich der Endpunkt der mittleren Läsionsreduktion nach 3 Monaten eine signifikante Überlegenheit für topisches Nikotinamid. Allerdings erscheint die Stärke des Effekts gegenüber Placebo gering und war im späteren Zeitpunkt nach 6 Monaten nicht mehr ersichtlich. Daher fehlt bisher ein eindeutiger Nutzennachweis.

#### 3.3.6.6.10. Resiquimod

Resiquimod aktiviert die Toll-like-Rezeptoren 7 und 8 und hat daher eine starke Ähnlichkeit zu Imiquimod. In-vitro-Studien deuten allerdings darauf hin, dass Resiquimod durch die zusätzliche Aktivierung von Toll-like-Rezeptor 8 zu einer stärkeren Immunaktivierung führt [190]. Dies war die Rationale für die Prüfung von Resiquimod für den Einsatz bei AKs. Unsere Literaturrecherche ergab eine Studie zu Resiquimod [378]. Szeimies et al. untersuchten in einer randomisierten, multizentrischen, doppelt-blinden Phase-II-Studie Resiquimod-Gel in verschiedenen Konzentrationen. Es wurden insgesamt 132 Patienten mit 4-8 klinisch typischen, nicht hypertrophen oder hyperkeratotischen innerhalb eines Areals von 25 cm² auf Gesicht oder unbehaarter Koopfhaut eingeschlossen. 109 Patienten waren männlich, 23 weiblich. Das durchschnittliche Alter betrug 70 Jahre. Immunsupprimierte wurden ausgeschlossen. Die Randomisierung erfolgte interindividuell 1:1:1:1 zur Anwendung von Resiquimod 0,01%, 0,03%, 0,06% oder 0,1% Gel einmal täglich dreimal in der Woche über 4 Wochen. Die Therapie durfte 8 Wochen später bei unzureichendem Ergebnis einmal wiederholt werden. Die Rate an läsionsfreien Patienten lag insgesamt nach 24 Wochen bei 77,1% (0,01%), 90,3% (0,03%), 78,1% (0,06%) und 85,3% (0,1%) in der Intention-to-treat-Analyse. Nach nur einem Therapiezyklus war sie 40,0% (0,01%), 74,2% (0,03%), 56,3% (0,06%) und 70,6% (0,1%). Der Anteil an Patienten mit einer mindestens 75%-igen Läsionsreduktion betrug insgesamt nach 24 Wochen 63% (0,01%), 81% (0,03%), 63% (0,06%) sowie 76% (0,01%). 28 Patienten beendeten die Studie vorzeitig während des ersten, 3 Patienten während des zweiten Therapiezyklus. Lokale Nebenwirkungen an den Applikationsstellen waren die häufigsten unerwünschten Ereignisse. Sie traten tendenziell häufiger in den höheren Konzentrationsgruppen von Resiquimod auf. Auch schwerwiegende Nebenwirkungen wurden hier häufiger beobachtet: 0% (0,01%), 35% (0,03%), 16% (0,06%) und 38% (0,1%). Sie umfassten Erythem, Ödem, Erosion und Ulzeration, Exsudation, Schuppung und Hauttrockenheit sowie Krustenbildung. Ebenso wurden bei höheren Konzentrationen von Resiquimod auch grippeähnliche Symptome wie Gelenkbeschwerden, Myalgien, Kopfschmerzen, Lethargie, Fatigue und Rigor beobachtet [378]. Resiquimod zeigte auch in geringen Konzentrationen eine gute Wirksamkeit. Die Nebenwirkungen hingegen stiegen mit höheren Konzentrationen signifikant an. Die Bewertung der Wirksamkeit bleibt aber durch das Fehlen einer Placebo-Gruppe innerhalb der Studie problematisch, zumal auch in Placebo-Armen anderer Studien mit ähnlichen Populationen mitunter hohe Abheilraten beobachtet wurden. Daher lassen sich anhand der von uns identifizierten Evidenz zu Resiquimod keine sicheren Empfehlungen über den Gebrauch bei AKs ableiten.

#### 3.3.6.6.11. Sonnenschutzfilter

*Population und Studiendesign:* Eine australische Studie untersuchte den regelmäßigen Gebrauch einer Sonnencreme mit einem Lichtschutzfaktor von 17 für UV-B und einem

Konsultationsfassung

Breitspektrumfilter für UV-A [396]. Es wurden 588 Patienten im Alter von über 40 Jahren mit 1-30 AKs eingeschlossen. Die Studie war randomisiert, aber nicht verblindet.

*Intervention:* Als Intervention wurde einmal morgens und gegebenenfalls tagsüber zirka 1,5 ml des Sonnenschutzmittels oder nur Placebo (Vehikel) auf ein Behandlungsareal über 7 Monate aufgetragen.

*Ergebnisse:* Im Verlauf beendeten 157 Patienten die Studie vorzeitig. Nach 7 Monaten zeigten Patienten im aktiven Arm eine mittlere absolute Läsionsreduktion von 0,6, wogegen im Placebo-Arm eine mittlere Läsionszunahme von 1,0 beobachtet wurde. Das relative Risiko für neue Läsionen betrug bei Patienten mit regelmäßigem Gebrauch von Sonnenschutz im Vergleich zu Placebo 0,62 (95% Konfidenzintervall 0,57-0,71). Die mittlere Anzahl der Remission von histologisch gesicherten Läsionen lag bei 25% (Sonnenschutzmittel) gegenüber 18% (Vehikel). Insgesamt wurden im Verlauf der Studie 333 (Sonnenschutzmittel) bzw. 508 (Vehikel) neue Läsionen beobachtet. Bezüglich der Therapieadhärenz berichteten 81% der Patienten, dass sie die Creme einmal täglich über mindestens 80% des Beobachtungszeitraumes aufgetragen haben. Hierbei bestand kein Unterschied zwischen der aufgetragenen Menge zwischen den beiden Gruppen. Genauere Hinweise zur Verträglichkeit oder Nebenwirkungen wurden nicht berichtet [396].

*Bewertung:* Sonnenschutzmittel mit wirksamen Filtern im UV-B- und UV-A-Bereich sind eine wichtige und wissenschaftlich nachgewiesene Präventionsmaßnahme von AKs und nicht-melanozytärem Hautkrebs. Die regelmäßige Applikation eines wirksamen Lichtschutzfilters ist Basismaßnahme und sollte in Ergänzung zu einer weiteren Intervention oder Therapiekombination konsequent durchgeführt werden.

## 3.3.7. Retinoide

| 3.47. | Evidenzbasiertes Statement |
|---|---|
| Level of Evidence **2-3** | Die Datenlage lässt keine Empfehlungen für die Therapie von AKs mit topischen oder systemischen Retinoiden zu. |
| | De-novo-Recherche<br><br>Quellen: [10, 192, 259, 268] (Einzelstudien); [144] (Systematische Übersichtsarbeit/ Metaanalyse) |
| | Starker Konsens (100%) |

**Hintergrund**
*M. Heppt, C. Berking*

Retinoide sind Derivate oder synthetische Analoga der Retinsäure, einem Endprodukt des Vitamin-A-Stoffwechsels. Sie haben pleiotrope Effekte auf Proliferation und Differenzierung von Keratinozyten. Nach chemischen und pharmakologischen Eigenschaften werden drei Generationen von Retinoiden unterschieden, die sowohl topisch als auch systemisch eingesetzt werden können. Zu den Substanzen der ersten Generation zählen Tretinoin (all-trans-Retinsäure), Isotretinoin (13-cis-Retinsäure) und Alitretinoin (9-cis-Retinsäure). Retinoide der zweiten Generation weisen einen aromatischen Ring in ihrer Struktur auf. Die Substanzen Acitretin und Etretinat fallen

Konsultationsfassung

beispielsweise in diese Kategorie. Poly-aromatische Retinoide wie Adapalen und Arotinoid ordnet man der dritten Generation zu [13].

Einige Retinoide wie Acitretin haben nachgewiesenermaßen einen chemopräventiven Effekt für die Entstehung von epithelialen Hauttumoren wie dem Basalzellkarzinom und dem Plattenepithelkarzinom. Allerdings scheint diese Wirkung zeitlich an das jeweilige Behandlungsintervall gebunden zu sein [61]. Der Stellenwert von Retinoiden in der Therapie von manifesten AKs ist jedoch weniger klar. Die De-novo-Literaturrecherche identifizierte 4 Einzelstudien, die Isotretinoin, Tretinoin und Adapalen in topischer Anwendung sowie Etretinat in systemischer Applikation (oral) untersuchten [10, 192, 259, 268]. Alle Studien sind relativ alt. 3 Studien wurden von der Erstellung der evidenzbasierten Empfehlung ausgeschlossen, da entweder keiner der kritischen Effektivitätsendpunkte berichtet wurde [432] oder eine sequentielle Kombination aus 5-Fluorouracil in Kombination mit Retinoiden evaluiert wurde [19, 27].

Das von Moriarty 1982 untersuchte Retinoid Etretinat ist aktuell in Deutschland nicht mehr verfügbar [268]. Die anderen untersuchten Interventionen hatten entweder eine geringe Effektstärke [10, 192] oder wurden nicht gegen Placebo verglichen, was eine belastbare Beurteilung der Effektivität erschwert [259]. Daher lassen sich aktuell keine sicheren, evidenzbasierten Empfehlungen über den Stellenwert von Retinoiden in der Behan: dlung von AKs ableiten.

**Tabelle 28: Übersicht der eingeschlossenen Einzelstudien zu Retinoiden.**

| Studie | Interventionen | Einzelne AKs | Multiple AKs | Feld-kanzerisierung | Immun-suppression |
|---|---|---|---|---|---|
| Alirezai 1994 | Isotretinoin 0,1% Creme vs.<br>Placebo | | X | | |
| Misiewicz 1991 | Tretinoin 0,05% Creme vs.<br>Arotinoid-Methyl-Sulfon 0,05% Creme (Ro 14-9706) | X | X | | |
| Kang 2003 | Adapalen 0,1% Gel vs.<br>Adapalen 0,3% Gel vs.<br>Placebo | | X | | |
| Moriarty 1982 | Etretinat 75 mg oral 1x/d vs.<br>Placebo | unklar | unklar | unklar | unklar |

### 3.3.7.1. Isotretinoin 0,1% Creme versus Placebo

*Population und Studiendesign:* Alirezai et al. untersuchten die Wirksamkeit von Isotretinoin (13-cis-Retinsäure) in 0,1%-iger Cremegrundlage in 100 Patienten in

Frankreich. Die Patienten hatten mindestens 5 AKs auf der unbehaarten Kopfhaut, im Gesicht oder auf Armen mit Händen [10].

*Intervention:* Als Intervention wurden 0,3-0,5 g Isotretinoin 0,1% Creme zweimal täglich auf das zu behandelnde Feld über 24 Wochen aufgetragen und mit dem Vehikel interindividuell verglichen.

*Ergebnisse:* Im Gesicht kam es zu einer signifikanten mittleren Läsionsreduktion von 3,9 (Isotretinoin) gegenüber 1,7 (Vehikel). Eine komplette oder partielle Abheilung der Läsionen wurde hier in 66% (Isotretinoin) gegenüber 45% (Vehikel) beobachtet. Für Läsionen auf der unbehaarten Kopfhaut ergaben sich mittlere Läsionsreduktionen von 4,1 (Isotretinoin) versus 3,6 (Vehikel). Dieser Unterschied war nicht signifikant. Ebenso zeigte sich keine signifikante Änderung der Läsionen auf den Armen bzw. Händen, wobei eine mittlere Läsionsreduktion von 2,9 (Isotretinoin) gegenüber 1,0 (Vehikel) erzielt wurde. Zeichen lokaler Hautirritation wie Erythem, Schuppung, Brennen oder Juckreiz waren im Isotretinoin-Arm häufiger [10].

*Bewertung:* Zusammenfassend zeigte diese Studie nur in zwei untersuchten Effektivitätsendpunkten eine signifikante Verbesserung gegenüber Placebo, wohingegen die Läsionsreduktion auf dem Kapillitium und den Armen bzw. Händen nicht signifikant unterschiedlich war. Die Stärke des Effekts bezüglich der mittleren Läsionsreduktion erscheint hier eher gering.

#### 3.3.7.2. Tretinoin 0,05% Creme versus Arotinoid-Methyl-Sulfon 0,05% Creme (Ro 14-9706)

*Population und Studiendesign:* Eine andere Studie verglich eine topische Formulierung von Tretinoin (all-trans-Retinsäure) mit dem Retinoid der dritten Generation Arotinoid-Methyl-Sulfon (Ro 14-9706, siehe oben) in 26 Patienten mit mehr als drei Läsionen im Gesicht [259].

*Intervention:* Es handelte sich um einen intra-individuellen Halbseitenvergleich von Tretinoin 0,05%-Creme mit Ro 14-9706 0,05- Creme, die auf beide Seiten des Gesichts zweimal täglich über 16 Wochen aufgetragen wurden.

*Ergebnisse:* Nach 16 Wochen lag die mittlere Läsionsreduktion für Ro 14-9706 bei 37,8% und für Tretinoin bei 30,3% (signifikant gegenüber Therapiestart). Zu einer kompletten Abheilung aller Läsionen kam es bei 0% (Ro 14-9706) bzw. bei 8% (Tretinoin) der Pratienten. Ein Teilansprechen wurde in 48% (Ro 14-9706) und 40% (Tretinoin) beobachtet, wobei hier kein signifikanter Effektivitätsunterschied zwischen beiden Gesichtsseiten bestand. Die Behandlung mit Ro 14-9706 war besser verträglich bezüglich Rötung und Schuppung der Behandlungsareale. Dagegen musste in 58% der Fälle die Therapie mit Tretinoin wegen unerwünschter Nebenwirkungen unterbrochen oder reduziert werden [259].

*Bewertung:* Aufgrund eines fehlenden Placebo-Arms der Studie ist eine belastbare Beurteilung der Effektivität der beiden untersuchten Interventionen hier nur eingeschränkt möglich. Außerdem erreicht der Endpunkt „komplette Abheilung aller Läsionen“ im Vergleich zu anderen Interventionen niedrige Werte von 0-8%, was eine eher geringe Effektstärke vermuten lässt. Demgegenüber steht ein hoher Prozentsatz von Therapieunterbrechungen oder Dosisreduktionen von Tretinoin.

Bercovitch et al. untersuchten eine Kombination aus Tretinoin 0,05%-Creme mit 5-Fluoruracil 5%-Creme in 19 Patienten mit multiplen AKs [27]. Diese Studie wurde

Konsultationsfassung

allerdings aufgrund der Kombination zweier unterschiedlicher Wirkstoffe von einer evidenzbasierten Empfehlung ausgeschlossen.

### 3.3.7.3. Adapalen 0,1% und 0,3% Gel versus Placebo

*Population und Studiendesign:* Eine dreiarmige, interindividuell randomisierte, kontrollierte, Untersucher-verblindete Studie verglich Adapalen-Gel in 90 kaukasischen Patienten (Hauttypen I und II nach Fitzpatrick) mit 5 bis 25 AKs oder solaren Lentigines mit einer minimalen klinischen Ausbreitung von 2 mm pro Läsion [192].

*Intervention:* Die Patienten wurde zu gleichen Anteilen randomisiert für Adapalen 0,1%-Gel, Adapalen 0,3% Gel oder Vehikel. Die Behandlung wurde zunächst einmal täglich aufgetragen. Bei guter Verträglichkeit wurde nach 4 Wochen auf eine zweimal tägliche Applikation gesteigert und die Therapie für maximal 9 Monate durchgeführt.

*Ergebnisse:* Nach Therapieende zeigte sich eine mittlere absolute Läsionsreduktion von 0,5 (Adapalen 0,1%) bzw. 2,5 (Adapalen 0,3%), wohingegen unter Placebo eine Läsionszunahme von 1,5 beobachtet wurde. Das globale Ansprechen nach dem IGII war nach 3, 6 und 9 Monaten signifikant besser für Adapalen 0,3%-Gel gegenüber Placebo sowie nach 1 und 6 Monaten signifikant besser für Adapalen 0,1% gegenüber Placebo. Insgesamt wurden 62% (Adapalen 0,1%) bzw. 66% (Adapalen 0,3%) der behandelten Patienten als komplett („clear“), nahezu komplett („marked“) oder mäßig („moderate“) abgeheilt evaluiert. Diese Rate lag im Vergleich bei 34% im Placeboarm. Es wurden keine schwerwiegenden Nebenwirkungen von Adapalen beobachtet, wobei 3 Patienten die Studie vorzeitig beendeten. In den beiden aktiven Armen wurden häufiger Erythem, Schuppung, Trockenheit, Brennen und Juckreiz verzeichnet, die durchgehend als leicht klassifiziert wurden. Am häufigsten trat eine milde Dermatitis des behandelten Areals auf, und zwar in 40% (Adapalen 0,1%), 25% (Adapalen 0,3%) und 9% (Placebo) [192].

*Bewertung:* Da die Studie selektiv Endpunkte berichtete, wurde sie auf Evidenzlevel 3 herabgestuft. Insgesamt zeigte Adapalen in beiden Konzentrationen eine signifikant bessere Wirksamkeit bezüglich der untersuchten Effektivitätsendpunkte gegenüber Placebo. Allerdings erscheint die Stärke des Effekts vor allem gemessen an der absoluten mittleren Läsionsreduktion eher gering. Demgegenüber stehen häufigere, wenn auch milde Nebenwirkungen in beiden aktiven Armen, so dass weitere Studien für eine Schaden-Nutzen-Bewertung nötig sind.

### 3.3.7.4. Etretinat versus Placebo

*Population und Studiendesign:* Das Retinoid Etretinat wurde in systemischer Applikation in einer Studie gegenüber Placebo verglichen. Es handelte sich um eine randomisierte, doppelt-verblindete, Crossover-Studie. Es wurden 50 Patienten mit histologisch gesicherten AKs eingeschlossen. Allerdings fehlen Informationen über die Anzahl und Lokalisation der Läsionen. Auch bleibt unklar, ob sich Patienten mit Feldkanzerisierung oder Immunsuppression innerhalb der untersuchten Population befanden [268].

*Intervention:* Die Patienten erhielten entweder Etretinat in einer Dosierung von 75 mg einmal täglich oder Placebo für 2 Monate, danach jeweils die zuvor nicht verabreichte Therapie (Crossover-Studie).

*Ergebnisse:* Nach den ersten beiden Monaten lag der Anteil der Patienten mit kompletter Abheilung bei 22,7% (5/22) unter Etretinat im Vergleich zu 0% unter Placebo. Ein Teilansprechen wurde definiert als mindestens 50%-ige Größenreduktion in mindestens 75% aller behandelten Läsionen. Nach 2 Monaten erreichten 63,6% (14/22) der mit Etretinat behandelten Patienten, aber nur 4,3% (1/23) der Teilnehmer mit Placebo ein

Konsultationsfassung

Teilansprechen. Nach Therapieende zeigten von 44 Patienten, die das Protokoll mit Etretinat regulär erfüllten, 37 (84%) eine komplette Abheilung aller Läsionen oder ein Teilansprechen im Vergleich zu nur 2 Patienten (5%) unter Placebo. Unerwünschte Nebenwirkungen von Etretinat waren Mundtrockenheit (86,1%), nicht näher bezeichneter Hautausschlag mit Juckreiz (15,9%), verstärkte Hautschuppung (70,4%) und Übelkeit (4,5%). Eine Dosisreduktion wurde in 17 Patienten vorgenommen, 6 Patienten beendeten die Studie vorzeitig wegen Nebenwirkungen [268].

*Bewertung:* Die Studie wurde aufgrund von Unklarheiten in der Randomisierung und der Allokation der Therapiearme auf ein Evidenzlevel von 3 herabgestuft. Zudem wurden Endpunkte nicht komplett berichtet (Reporting-Bias). Etretinat ist aufgrund ungünstiger pharmakokinetischer Eigenschaften wie starker Lipophilie oder einer langen Halbwertszeit in Deutschland nicht verfügbar.

## 3.3.8. Therapie bei Immunsuppression bzw. Organtransplantation

*C. Ulrich*

Chronisch medikamentös immunsupprimierte Patienten zeigen eine gegenüber immunkompetenten Vergleichsgruppen eine signifikant erhöhte Morbidität und auch Mortalität durch die Entwicklung von kutanen PEK [75]. Neben einer frühzeitigen Modifikation immunsuppressiver Therapieprotokolle durch Elimination von Azathioprin und Umstellung auf eine mTOR-Inhibitor haltige Immunsuppression, Ausnutzung der präventiven Wirkung von Lichtschutz sowie Vitamin B6 auf die Progression von AKs auch bei Immunsupprimierten kommt auch der frühzeitigen Therapie aktinischer Keratosen im Sinne einer Sekundärprävention eine gesteigerte Bedeutung zu. Es wurden 3 RCTs identifiziert, die eine Flächentherapie von AKs bei immunsupprimierten Organtransplantierten untersuchten [90, 405, 406]. Hierbei ist neben der Therapieeffizienz vor allem auch eine mögliche Wechselwirkung der eingesetzten Flächentherapie in Bezug auf die Immunsuppression und der Transplantatsicherheit im Sinne von sichtbaren Abstoßungsreaktionen zu beachten.

**Tabelle 29: Übersicht der eingeschlossenen Einzelstudien für die Subgruppe immunsupprimierter Patienten.**

| Studie | Interventionen | Einzelne AKs | Multiple AKs | Feld-kanzerisierung | Immun-suppression |
|---|---|---|---|---|---|
| Dragieva 2004 | MAL-PDT vs. Vehikel-PDT | | X | unklar | X |
| Ulrich 2007 | Imiquimod 5% Creme 3x/Woche vs. Placebo | X | X | X | X |
| Ulrich 2010 | Diclofenac-Natrium 3% vs. Vehikel | X | X | unklar | X |

Konsultationsfassung

### 3.3.8.1. MAL-PDT

| 3.48. | Evidenzbasierte Empfehlung |
|---|---|
| Empfehlungsgrad<br>**B** | Eine Behandlung mit photodynamischer Therapie mit MAL in Kombination mit einer Beleuchtung durch eine künstliche Rotlichtquelle (630 nm) sollte für einzelne oder multiple AKs des Grads I-II nach Olsen sowie bei Feldkanzerisierung bei immunsupprimierten Patienten angeboten werden. |
| Level of Evidence<br>**3** | De-novo-Recherche<br><br>Quellen: [90] (Einzelstudie) |
| | Starker Konsens (100%) |

**Hintergrund**
*C. Ulrich*

Dragieva et al. untersuchten in einer monozentrischen, prospektiven, doppelt-verblindeten, Placebo-kontrollierten, intra-individuellen Studie 14 nieren- und 3 herztransplantierte Patienten mit jeweils zwei läsionalen Hautarealen. Die Patienten erhielten zwei Behandlungssitzungen im Abstand von einer Woche mit topischer MAL- oder Placebo-Creme und nachfolgender Beleuchtung mit 75 J/cm² sichtbarem Licht (600-730 nm). Bei insgesamt 129 mild bis mittelgradig ausgeprägten AKs im Ausgangsbefund lag die 16 Wochen nach dem zweiten Therapiezyklus erhobene, komplette Ansprechrate läsionsbezogen bei der mit MAL therapierten Gruppe 90,3% (56/62 AK Läsionen) versus 0% (0/67) in der Placebo-Gruppe (p=0,0003). Ein komplettes Ansprechen des gesamten Behandlungsfelds wurde in 75,4% (13/17; 95% KI: 9-16) erreicht, ein Teilansprechen (>75% aller Läsionen pro Feld abgeheilt) in 94,1% (KI nicht angegeben). Keines der mit Placebo behandelten Areale zeigte hier ein Ansprechen. Beschriebene lokale Nebenwirkungen in der MAL-PDT Gruppe waren Erytheme, Ödeme und Krustenbildung, deren Häufigkeiten jedoch nicht angegeben wurden. Durch Prämedikation mit Paracetamol (1 g) eine Stunde vor Behandlung oral appliziert sowie den Einsatz einer kühlenden Ventilation wurde der MAL-PDT assoziierte Behandlungsschmerz in der Studie im unteren und mittleren VAS-Bereich angegeben. Aufgrund des punktuellen Fehlens von Konfidenzintervallen und p-Werten kann ein selektives Berichten von Ergebnissen nicht ausgeschlossen werden. Zudem bestehen Unklarheiten bei der Randomisierung sowie der Verblindung, weswegen die Studie auf Evidenzlevel 3 herabgestuft wurde. Auffallend ist hier eine sehr große Effektstärke von MAL-PDT gegenüber Placebo in allen untersuchten Effektivitätsendpunkten. Jedoch wurden therapievermittelte Nebenwirkungen nicht konsequent und quantitativ berichtet, so dass hier eine Bewertung des Nutzen-Schadensverhältnisses nur eingeschränkt möglich ist.

Eine weitere, europäische, offene, multizentrische, intraindividuelle Studie bei 81 Organtransplantierten verglich die Behandlung von AKs mittels MAL-PDT gegenüber einer läsionsadaptierten Kryochirurgie. Diese Studie wurde wegen ihres primär präventiven Ansatzes ausgeschlossen und wurde bei der Empfehlung nicht maßgeblich beachtet, dennoch sollen die Ergebnisse kurz skizziert werden [438]. Hierzu wurde bei jedem Patienten jeweils ein Hautareal mit insgesamt 476 Läsionen initial im Wochenabstand zweimalig und dann optional in den Monaten 3, 9 und 15 mit einer klassischen Rotlicht-MAL-PDT behandelt. Die Kontrollareale mit insgesamt 413 Läsionen wurden initial einmalig und dann konsekutiv in den Monaten 3, 9 und 15 mit

Konsultationsfassung

Kryochirurgie behandelt. Fanden sich in der 3-Monatsauswertung in den mit MAL-PDT behandelten Arealen noch signifikant weniger AKs als in denen, die mit Kryochirurgie therapiert wurden (p=0,006), war der Therapieeffekt nach 27 Monaten nicht mehr signifikant unterschiedlich (253 versus. 312 Läsionen; p=0,06). Diese Arbeit impliziert, dass MAL-PDT zumindest in der kurzfristigen Läsionsreduktion der Kryochirurgie überlegen war [438].

### 3.3.8.2. Imiquimod 5% Creme

| 3.49. | Evidenzbasierte Empfehlung |
|---|---|
| Empfehlungsgrad<br>**0** | Eine feldgerichtete Therapie mit Imiquimod 5% Creme kann bei immunsupprimierten Patienten mit multiplen AKs des Grads I-II nach Olsen sowie bei Feldkanzerisierung angeboten werden. Hierbei ist die fehlende Zulassung zu beachten. |
| Level of Evidence<br>**2** | De-novo-Recherche<br><br>Quellen: [405] (Einzelstudie) |
| | Starker Konsens (100%) |

**Hintergrund**
*C. Ulrich*

Eine europäische, multizentrische, doppelt-verblindete, interindividuell randomisierte (2:1) Studie untersuchte Imiquimod 5% Creme gegenüber Placebo bei 30 nieren-, 4 leber- und 9 herztransplantierten Patienten [405] (Ulrich 2007). Sie wurden mit 3 wöchentlichen Applikationen von 500 mg Imiquimod 5% über 16 Wochen behandelt. Die komplette Abheilung der AKs im Behandlungsareal (komplettes Ansprechen) lag in der Imiquimod-Gruppe bei 62,1% (100% in der Gruppe der Lebertransplantierten, 65% bei den Nieren- und 42,9% bei den Herztransplantierten) versus 0% unter Placebo. Die durch eine verblindete Gruppe erfahrener Transplantationsärzte im Studienzeitraum untersuchten abstoßungs- und transplantatspezifischen Laborwerte zeigten sowohl im Placebo- als auch im Imiquimod-Behandlungsarm keinerlei relevante Auffälligkeiten. Als Nebenwirkungen von Imiquimod wurden lokale unspezifische Reaktionen am Applikationsort (1/29), Fatigue (8/29), Kopfschmerzen (1/29), Diarrhoe (1/29), Übelkeit (1/29), Ausschlag (1/29), nicht spezifizierte Hautreaktionen (1/29) und Leukopenie (1/29) beobachtet. Eine wichtige Erkenntnis dieser Arbeit war, dass Imiquimod als Immunstimulator zu keinen Abstoßungsreaktionen führte. Weiterhin war der Effekt einer Behandlung mit Imiquimod gegenüber Placebo auffallend hoch, da ein komplettes Ansprechen von 62,1% versus 0% unter Placebo erreicht wurde. Diese Daten deuten auf ein gutes Nutzen-Schaden-Verhältnis in der Subgruppe der Organtransplantierten. Allerdings ist die Zulassung für topisches Imiquimod für Immunsupprimierte in der Routineanwendung beschränkt. Zudem wurden mitunter auch schwere Nebenwirkungen nach topischer Anwendung von Imiquimod beobachtet wie beispielsweise eine 2011 publizierte Kasuistik einer akuten tubulären Nierennekrose. Da der publizierte Patient jedoch bereits dreifach vortransplantiert war, ist diese Reaktion aus heutiger Sicht nur eingeschränkt als immunologische Wechselwirkung der Imiquimod-Therapie zuzuschreiben [330].

Konsultationsfassung

### 3.3.8.3. Diclofenac-Natrium 3% in Hyaluronsäure-Gel 2,5%

| 3.50. | Evidenzbasierte Empfehlung |
|---|---|
| Empfehlungsgrad<br>**B** | Eine Therapie mit Diclofenac-Natrium 3% in Hyaluronsäure-Gel 2,5% sollte bei Patienten mit einzelnen oder multiplen AKs des Grads I-II nach Olsen sowie bei Feldkanzerisierung unter Immunsuppression angeboten werden. |
| Level of Evidence<br>**3** | De-novo-Recherche<br><br>Quellen: [406] (Einzelstudie) |
| | Starker Konsens (100%) |

**Hintergrund**
*C. Ulrich*

In einer 2010 publizierten, doppelt-verblindeten, Placebo-kontrollierten, randomisierten Studie wurden 32 Organtransplantierte Patienten (18 Nieren-, 8 Herz und 6 Lebertransplantierte) entweder mit Diclofenac-Natrium 3% in Hyaluronsäure-Gel 2,5% oder nur Vehikel-Gel behandelt [406]. Die Applikation der Studiensubstanzen erfolgte zweimal täglich über insgesamt 16 Wochen. Die Evaluierung der kompletten Abheilung aller Läsionen im Behandlungsareal erfolgte 4 Wochen nach Therapieende beziehungsweise nochmals nach 24 Monaten in der Nachkontrollphase. Sie lag in der Verum-Gruppe in der ersten Evaluierung noch bei insgesamt 41% (Niere 30,7, Leber 40%, Herz 75%) versus 0% in der Vehikel-Gruppe. Eine teilweise Abheilung von mindestens 75% zeigte sich in 59% in der aktiven Gruppe versus in 16,7% in der Kontrollgruppe. Hierbei lagen Unterschiede je nach ursprünglich transplantiertem Organ vor, die Zahl der Fälle erscheinen aber zu gering, als dass diese Unterschiede aussagekräftig genug waren und nicht auch durch andere, intraindividuelle Faktoren hätten verursacht sein können. Eine Ausnahme sind allerdings die 18 herztransplantierten Patienten, die zu 100% eine teilweise Besserung unter Verum und zu 0% bei Placebo zeigten. Die durchschnittliche Reduktion der Anzahl an Läsionen lag bei 53% versus 17% (Verum versus Placebo). Die Rezidivquote lag bei 55% nach durchschnittlich 9,3 Monaten und als Nebenwirkungen wurden milde bis mäßige Erytheme, Schuppung, Juckreiz sowie Hautirritationen und Ödem berichtet. In den Behandlungsarealen kam es zu keiner Entstehung von Plattenepithelkarzinomen. Durch einen ungleichen Verlust an Patienten in den Gruppen und Unklarheiten in der Randomisierung ergibt sich ein Risiko für Bias, weswegen das Evidenzniveau auf 3 herabgestuft wurde. Allerdings ergibt sich aus den berichteten Effektivitätsendpunkten eine große Effektstärke der Intervention gegenüber Placebo, was den starken Empfehlungsgrad der Empfehlung begründet.

Konsultationsfassung

## 3.3.9. Zusammenfassende und balancierende Darstellung der zugelassenen Therapieoptionen (Balance Sheet)

**Tabelle 30: Zusammenfassende Darstellung der in Deutschland zugelassenen Interventionen für AKs.**

| Behandlungs-verfahren | An-satz | Art und Applikation der Intervention | Effektivität[1] | Nebenwirkungen und Verträglichkeit[2] | Kosmetisches Ergebnis (Untersucher- und Patientenbewertung)[3] | Dauer der Behand-lung[4] | Unmittelbare Behandlungs-kosten pro Zyklus[5] | Praktikabilität[6] | | Empfehlungsstärke und Evidenzgrundlage innerhalb der Subgruppen[7] | | | |
|---|---|---|---|---|---|---|---|---|---|---|---|---|---|
| | | | | | | | | Arzt | Patient | Einzelne AKs | Multiple AKs | Feldkanzer-isierung | Immun-suppression |
| **Ablative Verfahren** | | | | | | | | | | | | | |
| **Kryochirurgie** | L | Ein bis zwei Gefrier-Tau-Zyklen mit flüssigem Stickstoff (-196°C)<br><br>Kälteexposition der Zielläsionen für 15-60 Sekunden („Weißeln")<br><br>Offenes Sprayverfahren Kontaktverfahren (Kryostempel, Kryosonde) | ++/+++<br>**Läsionsbezogene Abheilungsrate:** 41,9%-88%<br><br>**Patientenbezogene Abheilungsrate:** 25%-90,3% | +++ | +/++ | ⌛ | € | ++++ | +++ | ↑↑ 2 | ↑↑ 2 | | |
| **Chirurgische Verfahren[6]** | L | Kürettage ± Elektrokauterisation, flache Abtragung („Shave-Exzision") oder Komplettexzision | +++<br>(Keine Daten aus RCTs verfügbar)[8] | ++<br>(Keine Daten aus RCTs verfügbar)[8] | +/++<br>(Keine Daten aus RCTs verfügbar)[8] | ⌛ | €-€€ | +++ | ++ | ↑↑ EK | | | ↑↑ EK |
| **Chemische Peelings** | F | Ablation von oberen Hautschichten mittels chemischer Agenzien (z.B. Trichloressigsäure) | +<br>**Läsionsbezogene Abheilungsrate:** 31,9%<br><br>**Patientenbezogene Abheilungsrate:** 11,8% | ++/+++ | ++ | ⌛ | €-€€ | ++ | ++ | ~ 2 | ~ 2 | ~ 2 | ~ 2 |
| **Dermabrasio[6]** | F | Mechanische Abtragung der obersten Hautschichten bis zur dermoepidermalen Junktionszone | +<br>(Keine Daten aus RCTs verfügbar)[8] | +<br>(Keine Daten aus RCTs verfügbar)[8] | ++<br>(Keine Daten aus RCTs verfügbar)[8] | ⌛ | €€ | +/++ | + | ~ | ~ | ~ | ~ |
| **Laser-verfahren[6]** | L(+F) | Ablative Laserverfahren (z.B. $CO_2$-, Erbium-YAG-Laser) | ++<br>**Läsionsbezogene Abheilungsrate:** 72,4%-91,1%<br><br>**Patientenbezogene Abheilungsrate:** 8%-65,3% | ++ | ++/+++ | ⌛ | €-€€ | +++ | ++ | ↑ 2-3 | ↑ 2-3 | ↑ 2-3 | |
| | | Nicht-ablative Laserverfahren[6] (z.B. Nd:YAG-Laser, fraktionierter 1540-nm-Laser) | ++<br>(Keine Daten aus RCTs verfügbar)[8] | +++<br>(Keine Daten aus RCTs verfügbar)[8] | ++<br>(Keine Daten aus RCTs verfügbar)[8] | ⌛ | €-€€ | +++ | +++ | ↑ EK | ↑ EK | | |

Konsultationsfassung

| Behandlungs-verfahren | An-satz | Art und Applikation der Intervention | Effektivität[1] | Nebenwirkungen und Verträglichkeit[2] | Kosmetisches Ergebnis (Untersucher- und Patientenbewertung)[3] | Dauer der Behand-lung[4] | Unmittelbare Behandlungs-kosten pro Zyklus[5] | Praktikabilität[6] | | Empfehlungsstärke und Evidenzgrundlage innerhalb der Subgruppen[7] | | | |
|---|---|---|---|---|---|---|---|---|---|---|---|---|---|
| | | | | | | | | Arzt | Patient | Einzelne AKs | Multiple AKs | Feldkanzer-isierung | Immun-suppression |
| **Topische Arzneimittel-gestützte Verfahren** | | | | | | | | | | | | | |
| **Diclofenac-Natrium 3%**<br>**(Solaraze®)**<br>**(Solacutan®)** | F | 2x täglich über 60-90 Tage<br>Max. 8g/d | ++<br>**Läsionsbezogene Abheilungsrate:** 51,8%-81,0%<br>**Patientenbezogene Abheilungsrate:** 0%-50% | +++/ ++++ | +/+++ | ⌛⌛⌛ | €€ | ++++ | ++ | ↑↑ 1 | ↑↑ 1 | ↑↑ 2 | ↑↑ 3 |
| **5-Fluorouracil 5% Creme**<br>**(Efudix®)** | F | 2x täglich über max. 4 Wochen<br>Max. 500 cm² | +++/++++<br>**Läsionsbezogene Abheilungsrate:** 47%-94%<br>**Patientenbezogene Abheilungsrate:** 16,1%-96% | +++ | ++/++++ | ⌛⌛ | €-€€ | +++ | +++ | ↑↑ 1 | ↑↑ 1 | ↑↑ 2-3 | |
| **5-Fluorouracil 0,5% mit Salicylsäure 10% in Lösung**<br>**(Actikerall®)** | L(+F) | 1x täglich über 6-12 Wochen<br>Max. 25 cm² | +++<br>**Läsionsbezogene Abheilungsrate:** 39,4%-98,7%<br>**Patientenbezogene Abheilungsrate:** 33,3%-55,4% | +++ | +++ | ⌛⌛⌛ | € | +++ | ++ | ↑↑ 2 | ↑↑ 2 | ↑↑ 2 | |
| **Ingenol-mebutat-Gel**<br>**(Picato®)** | F | 0,015% (Gesicht und Kapillitium): 1x täglich an 3 aufeinanderfolgenden Tagen<br>0,050% (Stamm, Extremitäten): 1x täglich an 2 aufeinanderfolgenden Tagen<br>Max. jeweils 25 cm² | +++<br>**Gesicht/Kopfhaut:**<br>**Läsionsbezogene Abheilungsrate:** 62,9%-87,2%<br>**Patientenbezogene Abheilungsrate:** 36,4%-61,6%<br>**Extremitäten/Stamm:**<br>**Läsionsbezogene Abheilungsrate:** 73%-100%<br>**Patientenbezogene Abheilungsrate:** 22%- 54,4% | ++/+++ | ++ | ⌛ | € | +++ | +++ | ↑↑ 1-2 | ↑↑ 1-2 | ↑↑ 1-2 | |
| **Imiquimod 3,75% Creme**<br>**(Zyclara®)** | F | 1x täglich über 2 Wochen, 2 Wochen Pause, 1x täglich über 2 Wochen (Intervalltherapie)<br>25-200 cm² | +++<br>**Läsionsbezogene Abheilungsrate:** 34,0%-81,8% | +++ | +++ | ⌛⌛ | €€ | +++ | +++ | | ↑↑ 2 | ↑↑ 2 | |

Konsultationsfassung

| Behandlungs-verfahren | An-satz | Art und Applikation der Intervention | Effektivität[1] | Nebenwirkungen und Verträglichkeit[2] | Kosmetisches Ergebnis (Untersucher- und Patientenbewertung)[3] | Dauer der Behand-lung[4] | Unmittelbare Behandlungs-kosten pro Zyklus[5] | Praktikabilität[6] | | Empfehlungsstärke und Evidenzgrundlage innerhalb der Subgruppen[7] | | | |
|---|---|---|---|---|---|---|---|---|---|---|---|---|---|
| | | | | | | | | Arzt | Patient | Einzelne AKs | Multiple AKs | Feldkanzer-isierung | Immun-suppression |
| **Imiquimod 5% Creme (Aldara®)** | **F (+L)** | 3x wöchentlich über 4 Wochen<br><br>Max. 25 cm² | +++<br><br>**Läsionsbezogene Abheilungsrate:** 45.1%-93.6%<br><br>**Patientenbezogene Abheilungsrate:** 24%-85% | +++ | +++ | ⌛⌛ | €€ | +++ | +++ | ↑↑ 1-2 | ↑↑ 1 | ↑↑ 1 | ↑ 2 |
| **ALA-PDT**<br><br>**(Ameluz®) (Alacare®)** | **F, L** | 1 Zyklus PDT in konventioneller Durchführung, Beleuchtung mit Rotlicht (LED), ggf. nach 3 Monaten wiederholen<br><br>Ameluz® max. 20 cm², Alacare® 4 cm² (max. 6 Pflaster) | +++/++++<br><br>**Läsionsbezogene Abheilungsrate:** 58,0%-94,3%<br><br>**Patientenbezogene Abheilungsrate:** 50%-91% | ++ | +++/++++ | ⌛ | €€-€€€ | ++/+++ | ++ | ↑↑ 1 | ↑↑ 1 | ↑↑ 1 | |
| **MAL-PDT**<br><br>**(Metvix®)** | **F, L** | 1 Zyklus PDT in konventioneller Durchführung, Beleuchtung mit Rotlicht (LED), ggf. nach 3 Monaten wiederholen | +++/++++<br><br>**Läsionsbezogene Abheilungsrate:** 67,1%-90,3%<br><br>**Patientenbezogene Abheilungsrate:** 31,4%-68,4% | ++ | +++/++++ | ⌛ | €€-€€€ | ++/+++ | ++ | ↑↑ 1 | ↑↑ 1 | ↑↑ 1 | ↑↑ 3 |
| **DL-MAL-PDT**<br><br>**(Luxerm®) (Metvix®)** | **F, L** | Auftragen von MAL und chemischem Lichtschutzfilter, Exposition an Sonnenlicht für 2 h<br><br>Bedingungen: >10°C Außentemperatur, wolkenloser bis bedeckter Himmel, kein Regen | +++<br><br>**Läsionsbezogene Abheilungsrate:** 77.2%-93%<br><br>**Patientenbezogene Abheilungsrate:** 31.8% | +++/++++ | +++ | ⌛ | €€ | ++ | ++++ | ↑↑ 2-3 | ↑↑ 2-3 | ↑↑ 2-3 | |

[1] Semiquantitative Darstellung unter Berücksichtigung der läsions- und patientenbezogenen Ansprechraten (+ = wenig effektiv, ++ = mäßig effektiv, +++ = effektiv, ++++ = sehr effektiv)
[2] Semiquantitative Darstellung unter Berücksichtigung von Häufigkeit und Schwere von therapievermittelten Nebenwirkungen (+ = schlecht verträglich/ viele Nebenwirkungen, ++ = mäßig verträglich, +++ = gut verträglich, ++++ = sehr gut verträglich)
[3] Semiquantitative Darstellung unter Berücksichtigung von untersucher- und patientenbewerteten Endpunkten wie Dyspigmentierung, Verbesserung von Hyperkeratosen, globale Einschätzung (+ = überwiegend schlecht, ++ = überwiegend moderat, +++ = überwiegend gut, ++++ = überwiegend exzellent)
[4] ⌛ = kurz (<1 Woche), ⌛⌛ = mittel (1-6 Wochen), ⌛⌛⌛ = lang (>6 Wochen)
[5] € = <100 Euro, €€ = 100-500 Euro, €€€ = >500 Euro; nur unmittelbare Behandlungskosten pro durchgeführtem Zyklus wurden berücksichtigt; als Grundlage der topisch-medikamentösen Verfahren dienten die öffentlichen Apothekenabgabepreise in Deutschland (Stand Februar 2018); den prozeduralen Verfahren wurden die Bewertungen der Gebührenordnung für Ärzte (GOÄ, Stand Februar 2018) zugrunde gelegt
[6] unter Berücksichtigung von Experteneinschätzungen
[7] Empfehlungsstärken: Kann =↑, Sollte =↑↑, Soll =↑↑↑; ~ keine Empfehlung bei unsicherer Datenlage; Angabe der Evidenzniveaus nach Oxford 2011
[8] Bei Anwendung der erwähnten Suchstrategie und der genannten Ein- und Ausschlusskriterien
Abkürzungen: L=läsionsgerichtet, F=feldgerichtet, AKs = aktinische Keratose(n), EK = Expertenkonsens, FK = Feldkanzerisierung, RCT = randomisierte, kontrollierte Studie

Konsultationsfassung

### 3.3.10. Für welche Patienten sind welche präventiven Therapiemaßnahmen geeignet?

Siehe Kapitel 3 (Primäre Prävention) und Kapitel 4 (Sekundäre Prävention) der Leitlinie zur Prävention von Hautkrebs [227].

## 3.4. Therapie des PEK

### 3.4.1. Welche Therapie des Primärtumors wird empfohlen?

| 3.51. | Konsensbasierte Empfehlung |
|---|---|
| **EK** | Als Standardtherapie soll die Exzision mit histologischer Kontrolle durchgeführt werden. |
| | Starker Konsens (100%) |

| 3.52. | Konsensbasierte Empfehlung |
|---|---|
| **EK** | Das Ziel der Operation des Plattenepithelkarzinoms soll eine vollständige Exzision (R0) mit histologischer Abklärung sein inkl. der peripheren und tiefen Schnittränder. Bei klarer klinischer Diagnose kann eine Exzisionsbiopsie oder auch eine therapeutische Exzision mit entsprechendem Sicherheitsabstand erfolgen. |
| | Starker Konsens (100%) |

| 3.53. | Konsensbasiertes Statement |
|---|---|
| **EK** | Bei kleinen Tumoren ist die tiefe Shave-Exzision eine Alternative. |
| | Konsens (76,1%) |

| 3.54. | Konsensbasierte Empfehlung |
|---|---|
| **EK** | Solange eine R0-Resektion histologisch nicht bestätigt ist, soll ein Wundverschluß nur erfolgen, wenn die Resektionsräder postoperativ eindeutig zuzuordnen sind (z.B. keine Verschiebelappen). |
| | Starker Konsens (100%) |

**Hintergrund**
*H. Breuninger*

Obwohl es in der Literatur keinen Zweifel gibt, dass die chirurgische Entfernung eines Plattenepithelkarzinoms der Haut die Methode der Wahl ist, besteht für die genaue

Gestaltung der Exzision und der darauffolgenden histologischen Untersuchung nur geringer Konsens.

Bei der Durchsicht der vorhandenen Leitlinien bezüglich der lokalen Therapie des Plattenepithelkarzinoms der Haut fällt auf, dass es weiterhin Diskrepanzen gibt hinsichtlich der Beurteilung von Risikofaktoren, die das lokoregionäre Verhalten der Plattenepithelkarzinome beeinflussen und auch hinsichtlich der Modalitäten der lokalen Therapie. Das hängt damit zusammen, dass die vorhandene Literatur zu diesen Themen fast durchweg mit retrospektiven und auch zum Teil kleinen Studien besteht, die oft zu heterogenen Ergebnissen kommen. Auch die Reviews können nur die vorhandene Literatur bewerten, wobei hier bei den Autoren auch persönliche Präferenzen eine Rolle spielen.

Da in den bisherigen Leitlinien der Hintergrund dieser Publikationen nur unzureichend dargestellt war, am besten in der schottischen Leitlinie [353], soll hier versucht werden, die wichtigsten oft zitierten Publikationen mit Darstellung der untersuchten Kollektive transparenter zu machen, damit sich der Leser einen eigenen Eindruck machen kann (siehe Supplement der schottischen Leitlinie).

#### 3.4.1.1. Risikofaktoren für den loko-regionalen Progress und tumorspezifisches Überleben

Die Kenntnis der Faktoren, die zum lokalen Rezidiv und regionären Metastasierung führen, ist für die Operationsplanung von Bedeutung. Ein Tumor mit hohem Potential zur lokalen Infiltration ist anders zu behandeln als ein solcher mit geringem Potential.

Bei den prognostischen Faktoren für Lokalrezidive und Metastasierung ist eine Randomisierung jedoch nicht unbedingt notwendig. Zur Analyse von Risikofaktoren werden sowohl retrospektive als auch wenige prospektive Studien durchgeführt. Allerdings mangelt es auch für diese immer noch an prospektiven Studien mit gut gepowerten Patientenzahlen. Bislang wurden 6 prospektive Studien publiziert, 3 davon mit Patientenzahlen von 502 bis 1434 [40, 46, 105] unterschiedlicher Zeiträume aus einer Institution. Zwei weitere untersuchten 210 und 224 Patienten [70, 319]. Eine weitere prospektive Studie mit 1010 Patienten analysierte den Risikofaktor Immunsuppression [156]. Alle anderen Studien sind retrospektiv mit Patientenzahlen von 69 bis 974 Patienten [42, 47, 49, 64, 99, 112, 155, 194, 271, 294, 339, 417, 439]. In 5 Reviews [6, 63, 322, 358, 395] wird die vorhandene Literatur bewertet. Hier zeigt sich, dass die Kollektive unterschiedlich zusammengesetzt sind. Damit sind die Raten der Lokalrezidive und die der Metastasierung durch diese großen Unterschiede sehr schwer zu bewerten, auch hinsichtlich der Risikofaktoren. Drei Arbeiten weisen auf eine Insuffizienz der AJCC Klassifikation von 2011 hin [43, 194, 358].

Insgesamt lassen sich, wie schon Rowe 1992 ausführte, folgende wichtigen Risikofaktoren festhalten: 1.Tumordurchmesser >20 mm, 2. Infiltrationstiefe >Level 3, 3. Entdifferenzierung, 4. perineurale Invasion, 5. Lokalisation Ohr und Unterlippe, 6. Immunsuppression, 7. histologische Tumordicke >6 mm, 8. Desmoplasie. Unklar ist derzeit, wie die einzelnen Faktoren zu gewichten sind. Nach den bisher vorliegenden Publikationen sind die Tumordicke ab 6 mm und die Desmoplasie die stärksten prognostischen Faktoren.

##### *3.4.1.1.1. Tumordurchmesser*

Der klinische Tumordurchmesser von 20 mm ist in allen Publikationen ein prognostischer Faktor zur groben Orientierung, außer in einer [70]. In den meisten Publikationen wurde der Tumordurchmesser als Risikofaktor dargestellt. In wenigen

Konsultationsfassung

werden die Rate der Lokalrezidive und der Metastasierung für diese Grenze errechnet. Bei Tumoren ≥20 mm Durchmesser traten Lokalrezidive zwischen 2-7% auf [40, 294, 322, 339], eine regionale Metastasierung zu 9-16% [40, 339] bzw. bei Rowe 30% [322]. Der Tumordurchmesser bietet aber nicht genug Informationen über die wirklichen high-risk Tumoren. Daher braucht es wie die Publikationen zeigen zusätzlich histologische Informationen.

*3.4.1.1.2. Tumordicke*

Die Tumordicke gemessen am histologischen Schnitt ist zwar vom Tumordurchmesser abhängig, ist aber in multivariaten Analysen ein stärkerer prognostischer Faktor als der Tumordurchmesser. Nach AJCC wird die Tumordicke vom Stratum granulosum bzw. dem Boden einer Ulzeration bis zur tiefsten Infiltration gemessen [63]. Die Messung am tiefsten Punkt der Ulzeration ist kritisch zu bewerten, da stark ulzerierte Tumoren eine geringere Tumordicke aufweisen und dadurch mit niedrigerem Risiko bewertet werden. Die Tumordicke wird in den o.g. Studien immer von der höchsten Erhebung (dort Stratum granulosum) unabhängig von einer Ulzeration bis zur tiefsten Infiltration gemessen [40, 322, 339]. In 7 weiteren Studien wird die Tumordicke ebenfalls analysiert (von 3-7 mm) [6, 63, 70, 319, 358, 395, 439]. In der AJCC wird eine Tumordicke von mehr als 2 mm als high-risk Faktor genannt [155, 395]. Diese Grenze ist kritisch zu werten, da damit der überwiegende Teil der PEKs als Hochrisiko-Tumor gewertet wird. Die Tumordicke >2 mm war in der Literatur 1990 [42] als Grenze einer ab 2 mm beginnenden Möglichkeit der Metastasierung eingeführt und in weiteren Publikationen bestätigt worden. Die 8. Edition der AJCC-Klassifikation wurde dahingehend geändert, dass für Kopf-Hals-Tumoren eine Tumordicke ≥6 mm als high risk Faktor aufgenommen wurde.

*3.4.1.1.3. Infiltrationstiefe*

Die Infiltrationstiefe ist in aller Regel von der Tumordicke abhängig. Je dicker ein Tumor, desto größer ist seine Infiltrationstiefe, es sei denn er wächst rein exophytisch, was selten vorkommt. Die Tumordicke ist der Infiltrationstiefe als prognostischer Faktor überlegen. Die Eindringtiefe wird v.a. in Bezug auf die anatomische Schichtung (insbesondere ab Clark-Level V, entsprechend Infiltration der Subcutis) als prognostischer Faktor angesehen [6, 63, 64, 70, 155, 322, 339, 358, 395].

*3.4.1.1.4. Entdifferenzierung*

Die Entdifferenzierung wird in fast allen Publikationen als prognostischer Faktor beschrieben. In der Mehrzahl der Publikationen wird dabei allerdings die Desmoplasie nicht erwähnt. Desmoplasie kommt in ca. 10 % aller PEK vor, auch bei gut differenzierten. Sie wurde 1997 in einer großen prospektiven Studie als eigenständiger Risikofaktor für das Auftreten von Lokalrezidiven und die regionäre Metastasierung eingeführt [46]. In den Publikationen, die Desmoplasie als Risikofaktor nachweisen, ist wiederum die Entdifferenzierung kein signifikanter Faktor [40, 46, 105]. Desmoplasie wird nur noch auch in einer weiteren Studie analysiert [358], wird aber in einigen Leitlinien als prognostischer Faktor genannt [44, 353, 373]. Es ist anzunehmen, dass die Desmoplasie in den meisten Studien als entdifferenzierter Typ mit den anderen Formen der Entdifferenzierung bewertet wurde [54, 64]. Für eine gesonderte Bewertung der Desmoplasie als prognostischer Faktor spricht, dass in Publikationen, welche die Desmoplasie berücksichtigen, die Desmoplasie schon allein hoch signifikant die Rate der Lokalrezidive und regionären Metastasen erhöht im Vergleich zu entdifferenzierten nicht desmoplastischen Tumoren. Das liegt auch daran, dass sich gerade die Desmoplasie durch Einzelzell-Infiltration oft dem histologischen Nachweis in der vom Tumor abgelegenen Peripherie entzieht [341].

Konsultationsfassung

*3.4.1.1.5. Perineurale Infiltration*

Die perineurale Infiltration (PNI) wurde durchgängig als high-risk Faktor anerkannt. Die Häufigkeiten des Auftretens werden sehr unterschiedlich angegeben. Sie reichen von 1% bis 100% [49, 110]. Eine hohe PNI (55-64%) ist in stark selektierten Kollektiven zu finden [155, 242, 430], hiervon in 64% bei einem Kollektiv von immunsupprimierten Patienten. In den meisten Publikationen wird die PNI in 2% und 10% der Tumore detektiert [54, 64, 70, 175, 179, 194, 223, 271, 294, 319, 339, 403, 417]. Einige Publikationen zeigen ein erhöhtes Auftreten von PNI bei desmoplastischen PEK [46, 64, 95].

*3.4.1.1.6. Lokalisation*

Die Lokalisation als prognostischer Faktor wird unterschiedlich bewertet. Skalp, Schläfe, Nase und auch Wange werden als high-risk Lokalisationen genannt [49, 63, 155, 339, 395], in einigen Arbeiten sogar der Rumpf [63, 112]. Die Ohr (-region) und das Unterlippenrot [6, 40, 49, 63, 155, 194, 271, 319, 322, 339, 395, 439] wurden in zahlreichen Studien als prognostische Faktoren analysiert. In zwei Studien stellt die Lokalisation keinen prognostischen Faktor dar [64, 417].

*3.4.1.1.7. Immunsuppression*

Die Immunsuppression als Tumor unabhängiger high-risk Faktor ist unbestritten [40, 156, 242, 339].

*3.4.1.1.8. Weitere Faktoren*

Die Vorbehandlung eines PEK, also wenn ein Lokalrezidiv vorliegt, wird auch in einigen Publikationen als Risikofaktor bewertet. Das kann an einer insuffizienten Erstbehandlung liegen oder an der hohen lokalen Malignität des Tumors, die per se schon häufiger zu Lokalrezidiven führt, unabhängig von der Behandlungsmodalität [40, 46, 105]. Dieses Phänomen Malignität des Tumors versus insuffiziente Lokalbehandlung lässt sich in der Literatur oft nicht trennen [64, 70, 126, 294]. Auch soll die Art der Behandlung den Verlauf beeinflussen. Das wird im nächsten Abschnitt ausführlicher besprochen.

Vergleicht man das tumorspezifische Überleben mit dem Gesamtüberleben, so zeigt sich, dass ca. 2% am PEK versterben und ca. 40% an anderen Ursachen [105, 143, 148].

### 3.4.1.2. Chirurgische Therapie und histologische Schnittrandkontrolle

Die lokale chirurgische Therapie wird stark von der Genauigkeit der histologischen Schnittrandkontrolle beeinflusst. Tumorexzidate werden zum einen durch die Lamellierung des Exzidates und zum anderen durch die Darstellung der kompletten Außenseite durch Abtrennen von Außenrandstreifen des Exzidates bzw. die schrittweise Exzision des Tumorbettes nach Entfernung des Tumoranteils histologisch aufgearbeitet. Die peripheren Abschnitte werden entsprechend an ihrer Außenseite mikrotomiert und histologisch untersucht. Ohne jede Sprachlogik werden beide Verfahren jedoch „Chirurgie“ genannt, das erste „konventionelle Chirurgie“ und das zweite meist „Mohs-Chirurgie“, obwohl es sich in beiden Fällen nicht um chirurgische, sondern um Verfahren der histopathologischen Aufarbeitung handelt.

*3.4.1.2.1. Lokale Exzision mit weitem Resektionsabstand (WLE) und nachfolgendem lamellenartigen seriellem Aufschnitt für die histologische Untersuchung (Serienschnittechnik/ Brotlaib-Histologie)*

Die Größe des Sicherheitsabstands bei einer Resektion ist nicht standardmäßig definiert (4 bis 6 und 10 mm, maximal 50 mm) [45, 127, 394]. Ein größerer Resektionsabstand

Konsultationsfassung

gleicht erstens die Unsicherheit der histologischen Untersuchung aus und erhöht auch die Rate an kompletten Exzisionen schon beim ersten Eingriff. Die histologische Aufarbeitung erfolgt mit lamellenartigem Aufschneiden des Tumorpräparates (Brotlaibschnitte). Der Vorteil der Methode ist, dass man den Tumor auf fast allen Schnitten in seiner Ausprägung erkennen kann. Der Nachteil ist die lückenhafte Aufarbeitung der Ränder mit daraus resultierenden falsch negativen Befunden. Es bleibt unklar, wie bei sehr großen Tumoren verfahren werden soll. Denn diese Technik gerät bei den oft großen Tumoren an ihre Grenzen. Die Definition, wie groß der Abstand des Tumors vom Schnittrand sein sollte, um noch eine R0-Resektion zu befunden, variiert von 0 bis 6 mm.

*3.4.1.2.2. Mikrographisch kontrollierte Chirurgie (MKC)*

Bei der Entwicklung der Randschnittmethode sind in der Literatur unterschiedliche Verfahren angegeben. F. Mohs hat als Erster 1941 die Chlorzinkätzung eingeführt [264]. Bereits 1963 hat Drepper als erster systematische flache Exzidate aus dem Wundgrund im Paraffinschnittverfahren an ihrer Außenseite histologisch untersucht, um damit Tumorausläufer zu erfassen [93]. Mohs hat dieses Verfahren „Microscopic Controlled Surgery“ benannt [262, 263]. In Deutschland hat sich danach der Begriff als „Mikroskopisch kontrollierte Chirurgie“ (MKC) etabliert [51, 234]. Hier wird es hauptsächlich modifiziert als 3D-Histologie (Abtrennung der Außenseiten vom Tumorexzidat) im Paraffinschnittverfahren angewandt [41, 45, 101, 234]. In diesen Verfahren wird die dreidimensionale Außenseite der Schnittkanten komplett histologisch dargestellt. Daher wurde der Begriff 3D-Histologie vorgeschlagen [260]. Der Vorteil der Methoden ist die hohe Sensitivität, Tumorausläufer zu erkennen. Der Nachteil ist, dass lediglich die Ebene des Schnittrandes dargestellt wird und das Tumorzentrum getrennt, entweder nach Kürettage wie bei Mohs-Surgery oder vom verbleibenden Rest nach Abtrennung der Außenseiten untersucht werden muss. Durch die Genauigkeit aller dieser Verfahren kann der Exzisionsabstand verringert werden, was in bestimmten Lokalisationen von Vorteil ist, jedoch können vermehrt Nachoperationen erforderlich sein, um eine R0 Situation zu erreichen.

Im Folgenden wird die Literatur zur lokalen Exzision mit den unterschiedlichen histologischen Aufarbeitungsmethoden chronologisch dargestellt. Dabei wechseln sich die beiden oben genannten Verfahren ab. Zudem werden in einigen Publikationen die Ergebnisse nach Kürettage dargestellt. Auf die Radiotherapie wird in einem gesonderten Abschnitt von Seiten der Radiologen eingegangen.

*3.4.1.2.3. Vergleich der Methoden*

Schon 1992 forderte Friedman [127] in einem Kommentar zum Review von Rowe et al. [322] prospektive randomisierte Studien für die unterschiedlichen Therapiemodalitäten. Eine solche gibt es bis heute noch nicht. Es ist daher derzeit unmöglich, aus der Literatur einen verbindlichen Exzisionsabstand für die primäre Exzision abzuleiten.

Bei einer konventionellen histologischen Untersuchung durch die genannte Brotlaib-Histologie wird die Breite der Lamellen in der vorliegenden Literatur außer in zweien [175, 394] nicht angegeben, obgleich die Qualität der histologischen Untersuchung wesentlich davon abhängt. Weiterhin wird in der Literatur nur selten angegeben, wie weit der Tumor zum Resektionsrand reichen darf, um eine R0-Resektion zu befunden. Die Abstände vom Tumor bis zum Resektionsrand liegen meist bei 0-1 mm [34, 38, 47, 319, 394, 417], in einer Publikation wird am unteren Abtragungsrand bis zum Abstand von 6 mm untersucht [181]. Die Aufarbeitung der Brotlaib-Histologie erfolgt im Paraffinschnittverfahren. Da die Untersuchung mit Brotlaibschnitten lückenhaft ist,

Konsultationsfassung

werden bei der Erstexzision eines Tumors von den Chirurgen meist eher großzügige Resektionsabstände gewählt, also die weite lokale Exzision (WLE). Das vergrößert die Defekte. Zu den Resektionsabständen für die WLE ist die Datenlage in der Literatur relativ schmal. Die wichtigste und am meisten dazu zitierte Studie ist die von Brodland 1992 [48], die besagt, dass Tumoren mit <20 mm Durchmesser mit 4 mm Resektionsabstand zu 96% R0 exzidiert werden können. Bei Tumoren mit ≥20 mm wird dies mit einem Resektionsabstand von 6 mm immer erreicht. Vergrößert man den Resektionsabstand auf 9 mm, wird eine R0-Resektion zu 100% erreicht. Eine Limitierung diese Studie ist, dass hier vorwiegend low-risk Tumoren untersucht wurden. Eine neuere, prospektive Untersuchung bestätigt diese Annahme, da hier bis zu 49% der PEK mit PNI einen Resektionsabstand von 6 mm und mehr benötigten [54]. Im Mittel werden Resektionsabstände von 6,5 mm angeben [34, 277, 319, 394]. In den anderen oben zitierten Publikationen zur WLE werden keine Angaben zum Resektionsabstand gemacht. In einigen wird auch der Frage nachgegangen, wie häufig eine R1-Resektion bei der Erstexzision stattfand. Hier werden Raten von 1 bis 16% genannt. Im Mittel liegt sie bei ca.6% [34, 38, 152, 386]. Weiter wird untersucht, ob dies die Rezidivrate beeinflusst. Die Daten hierzu sind mit 8-68% Rezidiven sehr uneinheitlich [38, 277].

Die lokalen Rezidiv-Raten nach WLE, schwanken extrem von 0-53% [143, 322]. Die Mehrheit der Publikationen nennt Raten von 2-13%. [23, 66, 70, 112, 175, 181, 277, 322, 403] Innerhalb der gleichen Publikationen können bei gleicher Therapiemethode die Raten lokaler Rezidivierung ebenfalls um das Vielfache schwanken, je nach untersuchtem Subkollektiv [38, 218, 294, 322]. Auch Hochrisiko Tumoren können mit mittels WLE mit gutem Erfolg behandelt werden [110].

Die komplette histologische Darstellung der Schnitträndер (MKC) wird meist als Kryostathistologie angewandt (Mohs-surgery). Hierzu gibt es zahlreiche Publikationen [6, 99, 322, 339] und Übersichtsarbeiten. Es gibt aber auch Daten zum Paraffinschnittverfahren [40, 46, 105, 148, 403]. Die Sensitivität, mit der kompletten Randschnitthistologie Tumorausläufer aufzudecken, ist relativ hoch und etwas besser für das Paraffinschnittverfahren, allerdings wird auch eine Übereinstimmung zwischen beiden beschrieben [175]. Da die Sensitivität, Tumorausläufer nachzuweisen, hoch ist, wird im Rahmen dieser Untersuchungsmethode meist der primäre Sicherheitsabstand klein gehalten (1-5 mm, je nach Tumordurchmesser und Lokalisation). Das ermöglicht signifikant kleinere Defekte [272]. Die Frage, wie häufig bei der primären Tumorexzision eine R1-Resektion vorliegt, wird nur bei einer der Publikationen genannt und beträgt hier 43% [54]. Dies erscheint im Vergleich zur WLE recht hoch, was bei den kleinen Exzisionsabständen aber nicht verwundert. Es wurde nicht geprüft, ob dies die Rezidivrate beeinflusst.

Die lokalen Rezidiv-Raten der MKC schwanken von 0-33% [322]. Weitere Publikationen geben Rezidivraten zwischen 2 und 8% an [40, 46, 66, 148, 169, 223, 265, 316, 322]. Je nach untersuchtem Subkollektiv [40, 46] können bei gleicher Therapiemethode die Raten lokaler Rezidive ebenfalls um das Vielfache schwanken, was den Vergleich der Therapiemethoden erheblich erschwert.

Reviews zu beiden Verfahren können schlecht bewertet werden, da die einzelnen Kollektive der unterschiedlichen Behandlungsmodalitäten meist nicht bekannt sind, und sich die Kollektive unterschiedlich zusammensetzen [198]. Nach den vorliegenden Daten sind mit „Mohs-Surgery“ eher kleinere Tumoren behandelt worden. Besonders deutlich wird dies in einer viel zitierten prospektiven Studie mit einer Lokalrezidivrate von 4% nach Mohs-Surgery, bei der bei keinem der untersuchten 1263 PEKs eine lokoregionäre Metastasierung in der Nachbeobachtung auftrat [223]. Niedrige Metastasierungsraten

Konsultationsfassung

von 0-6% nach Mohs-Surgery wurden bei [99, 169, 265, 316, 339] angegeben [23, 40, 265, 319, 403]. Auch der Anteil der Patienten mit Tod am Tumor ist mit 1% deutlich niedriger als die 4% nach WLE [218].

Die konventionelle Aufarbeitung erfolgte häufiger bei den Mund-Kiefer- und Gesichtschirurgen, die die größeren Tumore behandelten. In einer prospektiven Studie in der 277 PEKs mit WLE behandelt wurden, betrug die primäre lokale Rezidivrate 10%, die regionäre Metastasierungsrate 23% [70]. Ähnliche regionale Metastasierungsraten von 5-47% finden sich in retrospektiven Studien [143, 155, 179, 181, 271, 294, 322, 417, 439]. Einige Studien zeigen geringere Metastasierungsraten von 2-4% [112, 175, 319, 417]. Ein Vergleich dieser Studien ist kaum möglich, da zum einen oftmals die Risiko-Faktoren Tumoren nicht genannt werden [242, 298, 322] bzw. in anderen die Angaben über die Metastasierungsrate fehlen [38, 66, 126, 386]. Die Lokalrezidivraten für MKC betragen mit dem geschilderten Bias im Schnitt ca. 3-5% (0-33%) für MKC und ca. 6-9% (0-53%) für die Brotlaib-Histologie. Dennoch ist nie eine signifikante Überlegenheit der MKC nachgewiesen worden [66, 218]. Die Daten zur lokalen chirurgischen Therapie sind sehr heterogen. Es finden sich keine einheitlichen Aussagen zur Entnahme einer Probebiopsie.

Auch für die histologische Aufarbeitung gibt es keine verbindlichen Regeln. Insbesondere die „Brotlaib"-Technik ist nicht genau definiert hinsichtlich der Breite der „Brotlaibschnitte" vor allem bei großen Tumoren. Ebenfalls ungeklärt ist, ab welchem Abstand des Tumors vom Absetzungsrand als R0 gerechnet wird. Die MKC ermöglicht kleinere Defekte, ein Vorteil für Tumoren im Gesicht, in dem auch Desmoplasie und PNI sehr häufig vorkommen. Allerdings entzieht sich gerade die Desmoplasie durch Einzelzell-Infiltration oft dem histologischen Nachweis in der vom Tumor abgelegenen Peripherie.

#### 3.4.1.2.4. *Exzision von Tumoren mit Durchmesser kleiner 1 cm*

Wenn kleine Tumoren mittels Shave-Exzision entfernt werden, ist wichtig, dass für die Histopathologen genügend Material zur Verfügung gestellt wird, damit eine aussagekräftige histologische Untersuchung durchgeführt werden kann. Es gibt hierfür in der Literatur keine Studien. Der Durchmesser des Exzidates sollte dabei nicht unter 5 mm liegen. Das untere Korium oder knapp die Subkutis sollte zur Tiefe hin erreicht werden. Wurde der Tumor so in toto entfernt, führt die folgende Sekundärheilung zu sehr guten ästhetischen Ergebnissen. Bei größeren und dickeren Tumoren soll die Tiefe mindestens bis tief in die Subkutis reichen, wenn immer möglich ca. 6 mm tief. Das lässt eine Beurteilung der Tumordicke und der Differenzierung zu und somit schon eine recht genaue prognostische Einschätzung durch die Histopathologen. Hier kann nicht immer eine Desmoplasie erkannt werden, da sie in Teilarealen auftreten kann. In einer Biopsie nicht nachweisbar ist in aller Regel die PNI, da sie fast nur in der Tumorperipherie zu erkennen ist.

Für eine Probebiopsie eignet sich am besten eine Stanze mit 6 mm Durchmesser, gesetzt am höchsten Punkt des Tumors. Eine spindelförmige Exzision ist die Alternative. Bei kleinen Tumoren <10 mm eignet sich auch die Kürettage mit der scharfen 7-mm-Ringkürette oder eine tiefe Shave-Exzision.

Da auch eine Probebiopsie oftmals den Histopathologen Schwierigkeiten bereiten kann oder auch wie geschildert nicht alle notwendigen histologischen Parameter erhoben werden können, ist ein Schnitt durch den gesamten Tumor aufschlussreicher. Das gelingt am besten durch eine Tumorexzision.

Konsultationsfassung

Oft ist die Diagnose eines PEK oder zumindest eines epithelialen malignen Tumors klinisch schon sehr sicher zu stellen und somit eine Operationsindikation gegeben. In diesen Fällen wäre die Probebiopsie eine unnötige Belastung für die Patienten. Je nach Lokalisation und Tumordurchmesser kann die sparsame Exzision erfolgen oder auch eine Exzision zusammen mit dem für den Tumor adäquaten Sicherheitsabstand und der notwendigen Schnitttiefe. In letzterem Fall muss eine Markierung bei 12 Uhr, bezogen auf die Körperachse, erfolgen, damit die spätere Orientierung im Falle einer R1-Resektion möglich ist. In beiden Fällen haben die Histopathologen die Möglichkeit, eine sichere Diagnose zu stellen und auch die einer prognostischen Abschätzung (siehe oben. Bei kompletter Exzision sollte eine Aufarbeitung der Schnittränder folgen, um eine R0- oder R1-Resektion zu definieren.

Bei der primären therapeutischen Exzision von großen Tumoren (>20 mm Durchmesser, in der Literatur als high-risk Tumoren bezeichnet) mit Sicherheitsabstand entstehen naturgemäß relativ große Defekte. Damit wird der Lymphabstrom im Kopf-Hals-Bereich mit seiner komplizierten Lymphgefäßversorgung in aller Regel verändert. Das macht eine eventuell indizierte Sentinel-Lymphknoten-Biopsie möglicherweise insuffizient, denn der Ort der Injektion entspricht dann nicht mehr nahe dem Tumorzentrum. Wenn also eine Lymphabstromszintigrafie im Rahmen einer Sentinel-Lymphknoten-Biopsie geplant wird, sollte vor der Tumorexzision eine adäquate Probebiopsie erfolgen, um das Metastasierungsrisiko durch die histologischen Parameter so gut wie möglich zu bestimmen. Die Größe von >20 mm Durchmesser ist ohne Zusatzinformationen relativ unscharf und schließt noch viele low-risk Tumoren ein. Man würde dann durch eine Sentinel-Lymphknoten-Biopsie nur mit diesem einzigen Parameter bei oft alten Patienten eine Überdiagnostik riskieren.

*3.4.1.2.5. Wundverschluss nach Bestätigung der R0-Resektion*

Der histologische Befund im Paraffinschnittverfahren steht frühestens 20 Stunden nach der Exzision zur Verfügung. Dabei werden auch die Areale subtotaler Exzision mitgeteilt. Die Wahrscheinlichkeit einer subtotalen Exzision steigt proportional mit der Tumorgröße und umgekehrt proportional mit dem Exzisionsabstand. Für die WLE wurde oben ausgeführt, dass die Raten der R1-Resektionen nach der Erstexizison zwischen 1-16%, im Mittel bei 6% liegen [34, 38, 152, 386]. Nach MKC ist die Rate höher (bis 43% [54]) wegen der eher kleinen Resektionsabstände. Bei letzterem Verfahren wird meist das Kryostatschnittverfahren angewandt. Eine Nachexzision kann dann zeitnah erfolgen.
Bei ungünstiger Lokalisation oder sehr großen Tumoren empfiehlt es sich, den Defekt bis zum Nachweis tumorfreier Schnittränder noch nicht plastisch zu verschließen. Das gilt insbesondere, wenn lokale Lappenplastiken geplant werden, da durch sie die Randabschnitte des Defektes mitunter verschoben werden können, was die spätere Zuordnung einer Nachexzision erschwert.

## 3.4.2. Ist die Entfernung des Wächterlymphknotens indiziert? In welchen Fällen?

### 3.4.2.1. Wächterlymphknotenbiopsie

| 3.55. | Evidenzbasierte Empfehlung |
|---|---|
| Empfehlungsgrad<br>**0** | Es liegen keine validen Daten zur prognostischen und therapeutischen Wertigkeit der SLNB vor. |

Konsultationsfassung

| 3.55. | Evidenzbasierte Empfehlung |
|---|---|
| Level of Evidence<br>**3** | De-novo-Recherche<br>Quellen: [11, 80, 132] (Einzelstudien); [2] (Systematische Übersichstarbeit/ Metaanalyse) |
| | Starker Konsens (100%) |

**Hintergrund**
*H. Breuninger, K. Wermker*

Eine Möglichkeit zur minimalinvasiven Lymphknotendiagnostik stellt die Entfernung eines oder mehrerer Wächterlymphknoten dar (sog. Sentinel-Lymphknoten, sentinel lymph node(s) = SLN) dar. Mittels eines radioaktiven Tracers oder eines Farbstoffes, welcher peritumoral infiltriert wird, werden Lymphabfluss und SLN dargestellt, welche daraufhin operativ entfernt und histopathologisch untersucht werden (Wächterlymphknotenbiopsie, sentinel lymph node biopsy = SLNB). Die Gütekriterien (Sensitivität, Spezifität, negativer prädiktiver Wert, falsch negative Rate) der SLNB beim PEK der Haut zeigen eine Sensitivität von 79%, eine Spezifität von 100 % und einen negativ prädiktiven Wert von 96 %, so dass das Verfahren rein technisch als zuverlässig eingestuft werden kann [2, 11, 214, 321]. Vorteilhaft kann gerade im Kopf-Hals-Bereich als auch bei Rezidivtumoren oder nach Voroperationen die Möglichkeit der Darstellung auch untypischer Lymphabflusswege sein [97, 98, 141].

Nichtsdestotrotz kann eine generelle Empfehlung zur SLNB derzeit nicht ausgesprochen werden, da ausreichende und genügend valide Daten zur prognostischen und therapeutischen Wertigkeit einer SLNB fehlen [209, 225, 273, 274, 354, 373]. Bisherige Studien konnten noch keine Vorteile bei SLNB bezüglich krankheitsspezifischem und Gesamt-Überleben sowie metastasenfreiem Überleben mit statistischer Signifikanz beweisen [250].

Die meisten verfügbaren Daten befassen sich mit dem Einsatz der SLNB bei Hochrisikoprofil (siehe 3.4.1.1). Zahlreiche Studien führen einen potentiellen Nutzen (Detektion klinisch okkulter Mikrometastasen, Vermeidung unnötig umfangreicher Lymphadenektomien mit höherer Morbidität im Vergleich zur SLNB) beim high-risk PEK, bei dem mit einem Metastasierungsrisiko >10 % zu rechnen ist, an. Komplikationen der SLNB, s. Studien beim Mamma Ca und Melanom sind selten (3-5%) und beinhalten Lymphödeme, Infektionen, Hämatome, Serome, kutane Lymphfilsteln nund Nahrdehiszenzen. [129, 141, 209, 273, 311, 329, 336, 384].

### 3.4.2.2. Prophylaktische und therapeutische Lymphadenektomie

| 3.56. | Evidenzbasierte Empfehlung |
|---|---|
| Empfehlungsgrad<br>**A** | Eine prophylaktische Lymphadenektomie soll nicht durchgeführt werden. Zur Wertigkeit der regionären Lymhadenektomie bei positiver Sentinel-Lymphknotenbiopsie gibt es keine ausreichenden Daten. |
| Level of Evidence | De-novo-Recherche<br>Quellen: [104, 145, 248, 354, 452] (Einzelstudien) |

Konsultationsfassung

| 3.56. | Evidenzbasierte Empfehlung |
|---|---|
| **3** | |
| | Starker Konsens (100%) |

| 3.57. | Evidenzbasierte Empfehlung |
|---|---|
| Empfehlungsgrad<br>**B** | Eine regionäre (therapeutische) Lymphadenektomie sollte bei einer klinisch manifesten Lymphknotenmetastase erfolgen. |
| Level of Evidence<br>**3** | De-novo-Recherche<br>Quellen: [104, 145, 248, 354, 452] (Einzelstudien) |
| | Starker Konsens (100%) |

| 3.58. | Evidenzbasiertes Statement |
|---|---|
| Level of Evidence<br>**3** | Für eine regionäre therapeutische Lymphadenektomie bei nodaler Metastasierung ist eine Verbesserung der lokoregionären Tumorkontrolle beschrieben. |
| | De-novo-Recherche<br>Quellen: [104, 145, 248, 354, 452] (Einzelstudien) |
| | Starker Konsens(100%) |

**Hintergrund**
*K. Wermker*

Für das kutane PEK ist ein (prospektiver) Nutzen einer prophylaktischen (elektiven) Lymphknotendissektion in Bezug auf krankheitsspezifisches und Gesamtüberleben bisher nicht belegt [248, 278]. Ein Nutzen ist erst ab einer Metastasierungshäufigkeit von über 20% zu erwarten, für den Kopf-Hals-Bereich konnte eine Studie hier einen zu erwartenden Nutzen erarbeiten [452]. (Nutzwert „utility“ für jede Behandlung ist ein Gewichtungsschema für den erwarteten Wert jedes Gliedes des Entscheidungsbaums Utilities sind numerische Werte, die die Präferenz einer Person für unterschiedliche Gesundheitsergebnisse nach der Behandlung darstellen. Jeder Versorgungszustand hat einen Zahlenwert zwischen 0 und 1; der Tod wird traditionell mit 0 bewertet, während ein krankheitsfreier Zustand ohne signifikante Auswirkungen der Behandlung mit 1 bewertet wird.) Lediglich bei sehr fortgeschrittenen Stadien (wie z.B. einer Schädelbasisnähe oder nodaler Metastasierung im Parotisgebiet) berichten einzelne Studien (retrospektive Fallserien) über einen Benefit durch eine elektive Neck-Dissection im Kopf-Hals-Bereich [55, 165].

Konsultationsfassung

Eine therapeutische Lymphknotendissektion soll bei klinisch (cN+ im Staging, Makrometastase) oder histologisch gesicherter Metastase (pN+, Mikro- oder Makrometastase im SLN, durch Feinnadelbiopsie oder durch Lymphknotenentfernung gesicherte Metastase) erfolgen [373]. Sie umfasst in der Regel und nach Empfehlung der meisten Autoren neben der Region/ dem Level der gesicherten Metastase auch die jeweils direkt angrenzenden Level (Adaptation aus der S3-Leitlinie „Mundhöhlenkarzinom“ [278, 283]). Ausreichende Daten für eine evidenzbasierte Entscheidung zum Ausmaß (Level, Radikalität) der notwendigen therapeutischen Lymphadenektomie bei cN+/ pN+-Situation existieren nicht [103, 202]. Die Datenlage rechtfertigt eine therapeutische Lymphadenektomie bei cN+ /pN+ durch eine zu erwartende bessere lokoregionäre Tumorkontrolle und –je nach Ausmaß der nodalen Metastasierung– partiell auch des krankheitsspezifischen Überlebens, wobei eine adjuvante Radiatio bei pN+ zusätzlich durchgeführt wurde [50, 74, 102, 141, 145, 165, 207, 334, 423].

Eine therapeutische Lymphknotendissektion soll nur dann erfolgen, wenn bezüglich des Allgemeinzustandes (Operabilität) und im Rahmen des Gesamtkonzeptes ein operatives Vorgehen möglich und sinnvoll erscheint. Dieses setzt die Intention einer R0-Resektabilität der Metastase(n) voraus (lokale Operabilität). Sind allgemeine und lokale Operabilität nicht gegeben, sollte nicht-operativen Therapiemodalitäten im Rahmen einer interdisziplinären Tumorboard-Entscheidung der Vorzug gegeben werden.

### 3.4.2.3. Lymphadenektomie im Kopf-Hals-Bereich

| 3.59. | Evidenzbasiertes Statement |
|---|---|
| Level of Evidence **3** | Im Kopf-Halsbereich besteht kein allgemeiner Konsens über den notwendigen Level der Dissektion. |
| | De-novo-Recherche<br>Quellen: [104, 145, 248, 354, 452] (Einzelstudien) |
| | Starker Konsens (100%) |

**Hintergrund**
*K. Wermker*

In der Kopf-Hals-Region besteht in der Literatur keine Einigkeit über das Ausmaß einer Lymphknotenausräumung. Entscheidender Faktor ist insbesondere die Lokalisation des Primärtumors.

Für einige wenige Lokalisationen wird ein recht konstanter Lymphabflussbereich beschrieben, so z.B. für den Bereich der Unterlippe der Lymphabfluss in die submentalen und submandibulären Lymphknoten sowie hoch-zervikalen Lymphknoten (Level Ia, Ib und II nach Robbins et al. [315]) [140, 213, 416].

Die meisten Lokalisationen weisen einen sehr variablen Lymphabfluss auf. So werden allein für die Ohrregion verschiedenste Lymphdrainagewege beschrieben: nach retroaurikulär und okzipital, nach infraaurikulär, in die zervikalen Level II, III und IV sowie in die parotidealen Lymphknoten [69, 295, 404]. Auch für andere Regionen des Kopf-Hals-Bereiches trifft dieser variable Lymphabfluss, der bei mittelliniennaher Lokalisation des Tumors auch die kontralateralen Lymphabstromgebiete mit einschließen kann, zu

Konsultationsfassung

[104, 178, 248, 414, 418]. Insbesondere der Lymphabfluss in das Parotisgebiet ist auch unter klinisch-chirurgischen Gesichtspunkten von Bedeutung durch Nähe zum N. facialis, welcher wenn irgend möglich erhalten und geschont werden sollte im Rahmen einer Lymphadenektomie/ Parotidektomie [349, 377].

Wenn möglich sollte eine schonende, sog, selektiv-funktionelle Ausräumung unter Erhalt der funktionell bedeutsamen Strukturen (insbesondere Nerven, Muskeln und Gefäße) erfolgen. Nur bei ausgedehnter Metastasierung werden radikale Dissektionen empfohlen mit dann erhöhter Morbidität. In Analogie zum Mundhöhlenkarzinom sind die Ergebnisse einer selektiven Neck-Dissection bezüglich Tumorkontrolle, krankheitsspezifischem und Gesamt-Überleben denen einer modifiziert-radikalen oder radikalen Neck-Dissection nicht unterlegen (Adaptation aus der S3-Leitlinie zum Mundhöhlenkarzinom) [96, 117, 118, 283, 441].

### 3.4.3. Für welche Patienten wird eine adjuvante Strahlentherapie bzw. eine postoperative Radiatio zu empfohlen?

| 3.60. | Evidenzbasierte Empfehlung |
|---|---|
| Empfehlungsgrad<br>**B** | Bei lokal nicht in sano resezierbaren Tumoren oder inoperablen Patienten sollte eine Radiotherapie durchgeführt werden. |
| Level of Evidence<br>**3** | De-novo-Recherche<br>Quellen: [1, 72, 237, 255, 284] (Einzelstudien); [218] (Systematische Übersichtsarbeit/Metaanalyse) |
| | Starker Konsens (100%) |

**Hintergrund**
*O. Kölbl*

Prospektiv randomisierte Studien, welche die Effektivität einer primären Radiotherapie hinsichtlich lokaler Tumorkontrolle und Überleben der Patienten im Vergleich zu anderen lokalen Therapiemodalitäten vergleichen, liegen nicht vor. Retrospektive Untersuchungen zeigen jedoch eine hohe lokale Tumorkontrolle nach primärer Bestrahlung. Mendenhall berichtet für ein 245 Patienten umfassendes Kollektiv von einer Lokalrezidivrate von 6,0%/ 10,5%/ 12,8% nach 5/ 10/ 15 Jahren. Dabei war die Lokalrezidivrate abhängig von der initialen Tumorgröße. Bei T1-Tumoren lag sie nach 15 Jahren bei 1,7%, bei T2-Tumoren nach 5/ 10/ 15 Jahren bei 7,4%/ 14,2%/ 19,0% und bei T3-Tumoren nach 5/ 10 Jahren bei 25%. Mendenhall empfiehlt daher bei größeren Tumoren eine Bestrahlungsdosis von 70 Gy, bei kleineren eine von 60-70 Gy [256]. Lansbury kommt in einer 14 meist retrospektive Studien umfassenden Metaanalyse über 1018 primär bestrahlte Patienten mit kutanen PEKs zu ähnlichen Ergebnissen [218]. Für Studien mit einer mittleren Beobachtungszeit von 2 bis 5 Jahren berichtet er von einer durchschnittlichen Rezidivrate von 6,1%.

Inwieweit bei großen oder initial lymphogen metastasierten Tumoren eine simultane Chemotherapie die Effektivität einer primären Radiotherapie steigern kann, ist nicht an großen Patientenkollektiven mit kutanen PEKs geklärt.

In der Literatur ist eine Vorgehensweise in Analogie zur Behandlung fortgeschrittener mukosaler PEKs [1, 72] beschrieben. So berichtet Nottage von 21 Patienten, welche in

Konsultationsfassung

einer prospektiven Phase-II-Studie primär bestrahlt (Gesamtdosis 70 Gy, Einzeldosis 2 Gy) und simultan mit Chemotherapie (Cisplatin 40mg/ $m^2$ oder Carboplatin AUC2 wöchentlich) behandelt wurden. Von 19 auswertbaren Patienten entwickelten 10 eine komplette Remission, 2 Tumoren waren nach Radiochemotherapie operabel und konnten komplett reseziert werden [284]. Tanvetyanon et al berichteten bei 67 Patienten, dass eine adjuvante Radiochemotherapie mit Cisplatin signifikant das Risiko eines Rezidivs in einer multivariablen Analyse senkte: Hazard-Ratio (HR) 0,31. Allerdings wurde kein Unterschied im Gesamtüberleben festgestellt [389]. Für ein sehr kleines Patientenkollektiv mit rezidivierenden Tumoren berichtet Sharon von der Möglichkeit neben einer Platin-basierten Chemotherapie auch alternativ eine Therapie mit Antikörpern (Cetuximab) simultan zur Radiotherapie durchführen zu können [237]. Die Strahlentherapie mit entweder gleichzeitigem Platin oder Cetuximab scheint ähnliche klinische Ergebnisse bei Patienten mit lokal fortgeschrittenem kutanen PEK des Kopf-Hals-Bereichs zu bieten.

| 3.61. | Evidenzbasierte Empfehlung |
|---|---|
| Empfehlungsgrad<br>**B** | Eine postoperative Radiotherapie sollte durchgeführt werden bei:<br>• R1- bzw. R2-Resektion (bei fehlender Möglichkeit der Nachresektion)<br>• Ausgedehntem Lymphknotenbefall (>1 befallenem Lymphknoten, Lymphknotenmetastase >3cm, Kapseldurchbruch)<br>• intraparotidealem Lymphknotenbefall |
| Level of Evidence<br>**2** | De-novo-Rechereche<br>Quellen: [150, 255, 389, 421, 422, 429, 430] (Einzelstudien); [179, 373] (Systematische Übersichtsarbeit/Metaanalyse) |
| | Starker Konsens (100%) |

| 3.62. | Evidenzbasierte Empfehlung |
|---|---|
| Empfehlungsgrad<br>**B** | Eine adjuvante Radiotherapie sollte bei Vorliegen von Risikofaktoren durchgeführt werden:<br>• Knapper Resektionsrand (<2 mm, bei fehlender Möglichkeit der Nachresektion)<br>• Ausgedehnter Perineuralscheideninfiltration |
| Level of Evidence<br>**2** | De-novo-Recherche<br>Quellen: [150, 255, 373, 389, 421, 422, 429, 430] (Einzelstudien); [179, 373] (Systematische Übersichtsarbeiten/ Metaanalyse) |
| | Starker Konsens (100%) |

**Hintergrund**
*O. Kölbl*

Eine generelle postoperative Radiotherapie des kutanen PEK ist nicht indiziert, sondern sollte nur bei Vorliegen von Risikofaktoren für ein lokales oder lokoregionäres Rezidiv

angeboten werden. Zu den Risikofaktoren, welche in der Literatur durchaus widersprüchlich diskutiert werden, gehören R1- oder R2-Resektion, knapper Resektionsrand (<2 mm bei fehlender Option einer Nachresektion), Rezidivtumor, maximale Tumorgröße (>2 cm), maximale Eindringtiefe (>4 mm), Infiltration von Fettgewebe, perineurale Infiltration und ausgedehnter lymphogener Befall (>1 befallener Lymphknoten, Kapseldurchbruch) [110, 150, 179, 331, 353, 389, 421, 430, 433].

Eine postoperative Radiotherapie nach R1- oder R2-Resektion sowie nach knapper Resektion (<2 mm) ohne die Möglichkeit einer Nachresektion wird als obligat angesehen [179, 353, 373, 389, 421]. In einer Metaanalyse konnten für knappe oder unklare Resektionsränder zwar keine unterschiedlichen Lokalrezidivraten zwischen alleiniger Operation und Operation und postoperativer Radiotherapie festgestellt werden. Die Autoren leiten aber die Effektivität einer postoperativen Radiotherapie ab aufgrund der Tatsache, dass bei beiden Therapiemodalitäten die Rezidivraten gleich waren, obwohl die bestrahlten Patienten größere Tumore aufwiesen [179]. Daher empfiehlt Veness in dieser Situation eine Radiotherapie mit einer Gesamtdosis von 50-60 Gy [421]. Es liegt keine Literatur vor, welche die maximale Tumorgröße oder Infiltrationstiefe als obligate Indikationen für eine postoperative Radiotherapie angibt. Beide Risikofaktoren müssen daher als fakultativ angesehen werden und können gegebenenfalls im Sinne einer Individualentscheidung herangezogen werden. Obwohl keine prospektiven Studien zur PNI als Indikation für eine postoperativen Radiotherapie vorliegen, weisen 2 Reviews sowie 3 weitere Publikationen darauf hin, dass das Lokalrezidivrisiko bei PNI durch eine postoperative Radiotherapie reduziert werden kann [110, 150, 179, 373, 430, 433]. Dabei sind das Ausmaß der Infiltration und die Größe des infiltrierten Nervens von Bedeutung. Han gibt für eine mikroskopische PNI lokale Kontrollraten von 78-87%, für makroskopische PNI von 50-55% an, während nach postoperativer Radiotherapie die lokale Kontrolle bei selektierten Patienten bei 100% lag [150]. Bei Vorliegen eines ausgedehnten Befalls der zervikalen Lymphknoten (>1 befallener Lymphknoten, Lymphknotenmetastase >3cm, Kapseldurchbruch) ist eine postoperative Radiotherapie obligat [15, 60, 145, 184, 422, 423, 429]. Dadurch werden nicht nur die Lokalrezidivrate [60, 145, 184, 422, 423, 429] und das krankheitsfreie Überleben [422, 423, 429], sondern auch das Gesamtüberleben verbessert [145, 184, 422, 423, 429]. In einer 122 Patienten umfassenden retrospektiven Studie betrugen die Lokalrezidivrate, das 5-Jahres krankheitsfreie Überleben und das Gesamtüberleben für die alleinig operierten Patienten 55%, 34% und 27%, für die zusätzlich postoperativ bestrahlten 23%, 74% und 66% [429]. Die Bestrahlungsdosis lag dabei zwischen 50 und 60 Gy [145]. Eine besondere Situation liegt bei intraparotidealen Lymphknotenmetastasen vor, da hier immer eine postoperative Radiotherapie empfohlen wird [68, 89, 171]. Literaturangaben über die Vorgehensweise bei Lymphknotenmetastasen im Bereich der Axilla und der Leistenregion sind spärlich und orientieren sich im Wesentlichen an der Indikation zur postoperativen Radiotherapie in der Halsregion [68].

Bei Vorliegen von Risikofaktoren kann eine postoperative Radiotherapie mit einer Platin-basierten Chemotherapie kombiniert werden [15, 389]. In einer retrospektiven Kohortenstudie betrug für Patienten mit Risikofaktoren (>1 Lymphknotenmetastase, Kapseldurchbruch, positive Schnittränder) das mediane rezidivfreie Überleben 15,4 Monate für die alleinig postoperativ bestrahlten und 40,4 Monate für die kombiniert radiochemotherapierten Patienten [389].

Bei einem lokalen oder lokoregionären Rezidiv gelten die gleichen Kriterien für die Indikation zu einer postoperativen Radiotherapie wie in der primären Situation [372].

Konsultationsfassung

### 3.4.4. Welche Therapie des lokalen bzw. loko-regionären Rezidivs wird empfohlen?

| 3.63. | Konsensbasierte Empfehlung |
|---|---|
| **EK** | Ein lokoregionäres Rezidiv soll, wenn klinisch lokal möglich, chirurgisch entfernt werden. |
| | Starker Konsens (100%) |

| 3.64. | Evidenzbasierte Empfehlung |
|---|---|
| Empfehlungsgrad **A** | Dabei soll die Mikrographisch kontrollierte Chirurgie (MKC) zur Anwendung kommen. |
| Level of Evidence **2** | De-novo-Recherche<br>Quellen: [150, 171, 184, 255, 342, 358, 372, 373, 389, 422, 429, 430] (Einzelstudien) ; [179] (Sytematische Übersichtsarbeit/Meta-analyse) |
| | Starker Konsens (100%) |

| 3.65. | Evidenzbasierte Empfehlung |
|---|---|
| Empfehlungsgrad **B** | Falls sich im Verlauf der Resektion eine nicht weiter resektable R1- bzw. R2-Situation ergibt, sollte eine Nachbestrahlung an der R1- bzw. R2-Lokalisation erfolgen (siehe 3.4.3). |
| Level of Evidence **2** | De-novo-Recherche<br>Quellen: [171, 184, 342, 358, 372] (Einzelstudien) |
| | Starker Konsens (100%) |

| 3.66. | Evidenzbasierte Empfehlung |
|---|---|
| Empfehlungsgrad **B** | Bei interdisziplinär festgestellter Inoperabilität sollte eine Strahlentherapie erfolgen (siehe 3.4.3). |
| Level of Evidence **3** | De-novo-Recherche<br>Quellen: [171, 184, 342, 358, 372] (Einzelstudien) |
| | Starker Konsens (100%) |

| 3.67. | Konsensbasierte Empfehlung |
|---|---|
| **B** | Zur Therapie eines lokalen bzw. lokoregionären Rezidivs sollte die Indikation zur Elektrochemotherapie oder eine Systemtherapie geprüft werden, sofern keine chirurgischen oder strahlentherapeutischen Optionen zur Verfügung stehen. |
| | Konsens (93,3%) |

**Hintergrund**
*H. Breuninger*

Lokalrezidive haben oft eine ausgedehntere, irreguläre subklinische Infiltration als Primärtumoren, die mit der Brotlaib-Histologie nur unzureichend erfasst wird. Lokalrezidive im Kopf-Halsbereich sind sehr häufig vom desmoplastischen Typ, der auch bei Anwendung der MKC wiederum häufig rezidiviert [342, 358]. Tod an einer lokalen Infiltration ist bei diesem Typ nicht selten [105]. Somit ist bei Rezidiven nach MKC nach chirurgischer Therapie eine Nachbestrahlung empfehlenswert. Insgesamt wird entsprechend der Literatur bei Nachbestrahlung die Rezidivrate verringert und ein längeres Rezidivfreies Überleben zeigt, verglichen mit einer alleinigen chirurgischen Therapie (P =.001) [150, 179, 255, 373, 389, 421, 422, 429, 430].

Sollte eine Inoperabilität vorliegen und eine Radiatio nicht möglich sein, kann eine Elektrochemotherapie zur Verbesserung der lokalen Tumorkontrolle erfolgen, die overall response rate wurde mit 46% angegeben [32, 52, 211]. Des Weiteren kann geprüft werden, ob eine Systemtherapie möglich ist (siehe 3.4.5).

### 3.4.5. Welche Therapie wird für Patienten im fernmetastasierten Stadium empfohlen?

| 3.68. | Konsensbasierte Empfehlung |
|---|---|
| **EK** | Es gibt keine kontrollierten oder randomisierten Studien zum Nutzen der systemischen Therapie beim metastasierten PEK. Wenn eine systemische Therapie eingesetzt wird, sollte die Behandlung vorzugsweise im Rahmen klinischer Studien erfolgen.<br><br>Die Indikation und Festlegung der Systemtherapie sollte in einem interdisziplinären Tumorboard gestellt werden. |
| | Starker Konsens (100%) |

**Hintergrund**
*R. Gutzmer*

Ein 2011 publiziertes systematisches Review zur Systemtherapie des lokal fortgeschrittenen kutanen PEKs fasst 28 Studien mit 119 Patienten zusammen, die in den Jahren 1970-2011 publiziert wurden [26]. Dabei wurde als wichtige Limitierung klar,

Konsultationsfassung

dass es nur unkontrollierte Studien mit wenigen Patienten zu dieser Fragestellung gibt, der „Level of Evidence“ wurde mit 2-3 bewertet (2=randomized trial or (exceptionally) observational study; 3=non-randomized controlled cohort/follow-up study, Non - randomized controlled cohort/follow-up study) und entspricht einer Empfehlung B (entsprechende Level 2 oder 3 Studien) bzw. C (Level 4 Studien oder Extrapolation von Level 2 oder 3 Studien). Daher sind die Daten zur Effizienz mit (starken) Unsicherheiten behaftet. Über die verschiedenen Therapien hinweg wurde eine mittlere Zeit bis zum Ansprechen von 9 Wochen bei einer Gesamtansprechrate von 72% und einer mittleren Ansprechdauer von 42 Wochen gesehen.

**Tabelle 31: Therapiestudien zum Einsatz von Chemotherapeutika, Interferon alpha und 13-cis Retinsäure bei kutanem PEK.**

| Therapie | Linie | Studien-phase | Anzahl auswertbare Patienten | Ansprech-raten | Referenz |
|---|---|---|---|---|---|
| Cisplatin + Doxorubicin | Zum Teil neoadjuvant | 2 | 12 | 58% | Guthrie et al., 1990 [146] |
| Cisplatin + 5-Fluoro-uracil + Bleomycin | vorbehandelt | 2 | 13 | 84% | Sadek et al., 1990 [326] |
| Cisplatin + 5-Fluorouracil | 1. | 2 | 7 | 86% | Khansur et al., 1991 [200] |
| Orales 5-Fluorouracil | 1. | 2 | 15 | 14% | Cartei et al., 2000 [56] |
| Interferon alpha + 13-cis Retinsäure | 1. | 2 | 28 | 68% | Lippman et al., 1992 [232] |
| Interferon alpha+ 13-cis Retinsäure+ Cisplatin | 1. | 2 | 35 | 34% | Shin et al., 2002 [350] |
| 70 Gray Radiotherapie +Carboplatin | 1., nur lokal fortgeschritten inkl. regionäre Lymphknoten-metastasen | 2 | 19 | 100% (53% komplette Remission) | Nottage et al., 2017 [284] |

Daten größerer Fallserien und Phase II Studien zur Behandlung des lokal fortgeschrittenen und metastasierten PEK sind in Tabellen 1 bis 3 dargestellt. Mit den o.g. Limitationen stellt sich hier das PEK als chemosensitiv dar mit Ansprechraten >50% auf eine Platin-basierte Chemotherapie. Allerdings sollte hier immer ein möglicher Bias

hinsichtlich der Publikation der erfolgreichen Behandlungen berücksichtigt werden. Die Ansprechraten sind höher bei einer Poly-Chemotherapie oder einer Radiochemotherapie. Allerdings ist die Dauer des Ansprechens unklar und gerade bei den genannten Poly-Chemotherapie-Schemata (Tabelle 1) ist mit einer vermehrten Toxizität zu rechnen. Bezüglich einer Monotherapie mit EGFR-Inhibitoren (Tabelle 2) liegen die Ansprechraten zwischen 25% und 45%. Ein neuer Therapieansatz beim inoperablen PEK sind PD1-Inhibitoren. PEKs weisen eine sehr hohe Mutationslast auf [303], welche bei anderen Tumorentitäten mit einem Ansprechen auf PD1-Inhibitoren assoziiert sind (Tabelle 3). Erste Daten mit dem PD1-Antikörper Cemiplimab (Tabelle 33) zeigen Ansprechraten von 47-50%, die mediane Dauer des Ansprechens war nach einer medianen Nachbeobachtung von 7,9 Monaten noch nicht erreicht. Zu diesem Zeitpunkt waren 82% der Remissionen noch erhalten [258].

**Tabelle 32: Therapiestudien mit dem Einsatz von EGFR-Blockern beim kutanen PEK.**

| Therapie | Linie | Studien-phase | Anzahl auswertbare Patienten | Ansprech-raten | Referenz |
|---|---|---|---|---|---|
| Cetuximab | 1. | 2 | 36 | 28% | Maubec et al., 2011 [251] |
| Panitumumab | 1/2 | 2 | 16 | 31% | Foote et al., 2014 [124] |
| Gefitinib | Neoadjuvant | 2 | 22 | 45% | Lewis et al., 2012 [229] |
| Erlotinib + Strahlentherapie | T4 Primärtumoren | 1 | 15 | Nicht berichtet | Heath et al., 2013 [161] |
| Lapatinib | Neoadjuvant | 1 | 8 | 25% | Jenni et al., 2015 [182] |

Als Besonderheit ist bei Patienten mit fortgeschrittenem oder metastasiertem PEK zu beachten, dass es sich häufig um ältere Patienten mit relevanten Komorbiditäten handelt; so ist z.B. eine chronisch-lymphatische Leukämie ein Risikofaktor für eine rasche Progression des PEK. Unabhängig vom Alter sind Patienten mit Zustand nach Organtransplantation mit einer damit einhergehenden iatrogenen Immunsuppression zu erwähnen. Während bei Nierentransplantierten die Umsetzung der Immunsuppression auf ein mTOR-haltiges-Regime in mehreren Studien einen positiven Effekt in der Primär- und Sekundärprävention neuer epithelialer Hauttumoren hatte, ist der Effekt deiner Umstellung auf mTOR-Inhibitoren bei manifesten epithelialen Hauttumoren unklar [53, 114, 172, 327].

Zusammengefasst kann aktuell keine Therapieempfehlung gegeben werden. Es empfiehlt sich die Therapie im Rahmen klinisch kontrollierter Studien. Wenn das nicht möglich ist, sollte der Einsatz von Chemotherapeutika, EGFR-Inhibitoren und/ oder Immuntherapeutika unter Berücksichtigung von Komorbiditäten und Allgemeinzustand des Patienten erwogen werden. Dabei können auch Schemata in Anlehnung an Therapien

Konsultationsfassung

des mukosalen Plattenepithelkarzinoms (HNSCC) bzw. des Mundhöhlenkarzinoms Anwendung finden [167, 225, 283] wie Cetuximab plus Platinderivat [424] oder Immuncheckpointinhibitoren wie Cemiplimab [258], Pembrolizumab [344] und Nivolumab [448].

**Tabelle 33: Laufende Therapiestudien mit dem Einsatz von PD1-Blockern beim kutanen PEK.**

| Therapie | Linie | Studienphase | Anzahl auswertbare Patienten | Ansprechraten | Referenz |
|---|---|---|---|---|---|
| Cemiplimab | Jede | 1 | 26 | 50% | Migden et al., 2018 [258] |
| Cemiplimab | Jede | 2 | 59 (berichtete Kohorte mit Metastasen) | 47% | Migden et al., 2018 [258] |
| Pembrolizumab | 1. | 2 | 39 | | NCT02883556 |
| Pembrolizumab | Jede | 2 | 29 | | NCT02964559 |
| Pembrolizumab+ Strahlentherapie | Postoperativ adjuvant | 2 | 37 | | NCT03057613 |
| Pembrolizumab | 2. (nach Platin und/oder Cetuximab) | 2 | 120 | | Keynote 629 |

Konsu

# 3.5. Nachsorge und Prävention

## 3.5.1. Welche Untersuchungen sind im Rahmen der Nachsorge nach Stadien und in welchen Intervallen indiziert?

| 3.69. | Konsensbasierte Empfehlung |
|---|---|
| **EK** | Die Nachsorge von Patienten mit kutanem PEK* sollte in risikoadaptierten Intervallen nach nachfolgendem Schema angeboten werden: |

| | **Jahr 1-2** | **Jahr 3-5** | **Jahr 6-10** |
|---|---|---|---|
| Geringes bis mittleres Risiko | 6-monatlich | jährlich | - |
| Hohes Risiko | 3-monatlich | 6-monatlich | jährlich |

*für R0-resezierte Stadien

Starker Konsens (100%)

**Hintergrund**
*U. Leiter*

Die Frage, in welchen Intervallen eine Nachsorge durchgeführt werden sollte, muss differenziert im Hinblick auf die einzelnen Ziele der geregelten Nachsorge betrachtet werden.

1. Die Früherkennung von Lokalrezidiven bzw. Metastasen
2. Die Früherkennung von weiteren PEKs und seiner Vorstufen

Hierbei unterliegen die Bedingungen und Ergebnisse einer klinischen oder apparativen Metastasendiagnostik am stärksten zeitlichen und stadienabhängigen Einflüssen. Für die frühzeitige Erkennung von Zweittumoren können generelle Randbedingungen formuliert werden.

### 3.5.1.1. Untersuchungsintervalle zur Früherkennung einer Metastasierung

Bei der Frage, ob eine gezielte Metastasendiagnostik sinnvoll eingesetzt werden kann, um die Letalität, Morbidität und Lebensqualität betroffener Patienten zu verbessern, spielt die Frage angemessener Untersuchungsintervalle eine bedeutsame Rolle. Allerdings liegen keine Daten beim Plattenepithelkarzinom vor, inwieweit durch unterschiedliche Nachsorgeschemata die Outcomes beeinflußt werden können.

Hier ist bedeutend, wie hoch das Risiko eines Rezidivs eingeschätzt wird, unter dem ein Patient zu einem gegebenen Zeitpunkt steht. McCarthy et al. erstellten 1988 basierend auf ihren Daten zur Rezidivhäufigkeit eine allgemeine Modellrechnung und Berechnungsgrundlage für anzustrebende Untersuchungsintervalle [252]. Diese basieren auf zwei Annahmen:

Konsultations

1. Die relative Rate der durch Nachsorge entdeckten Rezidive beträgt mindestens 50% (gegenüber den durch den Patienten bzw. Symptome oder Zufallsbefunde entdeckten Ereignissen).

2. Die theoretische Wahrscheinlichkeit, eine Metastasierung durch eine versäumte Nachsorgeuntersuchung nicht zu entdecken, sollte 1 Prozent nicht überschreiten.

Diese Voraussetzungen führen dazu, Nachsorgeuntersuchungen auf Intervalle herunterzubrechen, in denen die kalkulierte Metastasierungswahrscheinlichkeit höchstens 2 Prozent beträgt. Die Betrachtungsweise, welche Metastasierungswahrscheinlichkeit mindestens vorliegen sollte, damit eine Nachsorgeuntersuchung noch als sinnvoll angesehen werden kann, wird nicht angestellt. Die Frage, wann das Risiko einer Metastasierung als signifikant hoch für ein intensiviertes Nachsorgeschema gelten kann, müsste im Prinzip auch auf Kosten-Nutzen-Bewertungen basieren, über die jedoch keine Publikationen vorliegen.

#### 3.5.1.2. Risikoadaptierte Intervalle nach Stadien

Die Notwendigkeit sowohl die Nachsorgeintervalle als auch Art und Umfang der empfohlenen Untersuchungen nach Stadien zu differenzieren, ergibt sich sowohl aus den kumulativen Rezidivrisiken für die einzelnen Stadien als auch aus ihrem zeitlichen Verlauf.

Um eine "Überindividualisierung" der Nachsorge zu vermeiden, zielen die meisten Empfehlungen [35, 278, 373, 431] auf zwei Risikogruppen mit niedrigem bzw. hohem Metastasierungsrisiko ab.

Grundsätzlich wird der Begriff der Nachsorge auf Patienten mit klinischer Tumorfreiheit angewandt. Dies sind in der Regel Patienten mit komplett chirurgisch resezierten Primärtumoren und/ oder lokoregionären Metastasen. Prinzipiell könnten dies aber auch resezierte oder durch andere Methoden (Bestrahlung, medikamentöse Tumortherapie) in kompletter Remission befindliche Fernmetastasen sein, was allerdings beim Plattenepithelkarzinom sehr selten vorkommt. Bei Auftreten eines erneuten PEK als Zweitmalignom beginnt die Nachsorge jedes Mal neu, so dass sie unter Umständen lebenslänglich erfolgt.

Ziel einer Einteilung in Risikogruppen ist eine konsistente und gut diskriminierende Abstufung auf dem Boden relevanter prognostischer Parameter.

Wie bei anderen soliden Tumoren enthält die Stadieneinteilung PEK gegenwärtig die vier klinischen Stadien I (frühe Primärtumoren), II (fortgeschrittene Primärtumoren), III (lokoregionäre Metastasierung) und IV (Fernmetastasierung). Die gegenwärtige Klassifikation der AJCC 2010 [24] gilt für PEK mit Ausnahme derer im Hals-Kopf-Bereich. Diese Einteilung bildet nicht das Metastasierungsrisiko ab. Risikofaktoren wie Immunsuppression, die eine deutlich schlechtere Prognose bedingen, werden nicht abgebildet:

- Tumore mit schlechter Prognose werden vorwiegend in niedrige Tumorstadien eingeteilt.
- Tumore im Stadium T4 metastasieren selten.
- T3- und T4-Tumore nach AJCC 2010 zeigen ähnliche Überlebensraten [194].
- T2-Tumore haben die schlechteste Prognose [194].

Es kommt also zu einer Überlappung der Stadien, die in der Definition der Nachsorgeempfehlung zu berücksichtigen ist.

Konsultationsfassung

Für PEK im Hals-Kopf-Bereich gibt es eine Klassifikation nach AJCC 2017, die die Risikofaktoren wie Tumordicke >6 mm und PNI besser abbildet. Diese Tumore werden als T3 klassifiziert und dem Stadium III zugeordnet.

### 3.5.1.3. Erläuterung der Empfehlung

Um Rezidive und Zweittumore des PEK frühzeitig zu erkennen, wird eine stadienadaptierte Nachsorge empfohlen.

Da ca. 80% der Rezidive innerhalb der ersten 2 Jahre nach Primärdiagnose auftreten, wird für diesen Zeitraum eine intensivierte Nachsorge befürwortet. Die meisten Rezidive (69%) fanden sich innerhalb des ersten Jahres nach Primärdiagnose, 84% innerhalb der ersten beiden Jahre und 91% in Jahr 1-3. Lokalrezidive traten zu 75% in einem Zeitraum von bis zu 2 Jahren auf und zu 83% innerhalb von 3 Jahren nach Primärdiagnose, jedoch nicht nach mehr als sechs Jahren [40, 322]. Bei PEK im Hals-Kopf-Bereich entsteht die überwiegende Mehrheit der parotidealen Metastasen innerhalb der ersten 2 Jahre nach der Diagnose. Eine engmaschige sonographische Untersuchung der parotidealen und zervikalen Lymphknoten ist bei Risikopatienten insbesondere in den ersten 2 Jahren nach Diagnose des Hautkarzinoms zur rechtzeitigen Diagnose der lokoregionären Metastasen erforderlich [35, 279, 373, 392].

Daher sollten die Patienten in den Jahren 1-2 nach Primärdiagnose engmaschig nachgesorgt werden. Diese trifft im Besonderen für Patienten mit hohem Rezidivrisiko zu wie Patienten mit Immunsuppression, Organtransplantation und Mehrfachtumoren.

Eine intensivierte Nachsorge beinhaltet dreimonatige Vorstellungsintervalle. Die einzelnen Nachsorgeuntersuchungen können dabei risikoadaptiert mit unterschiedlichen diagnostischen Methoden durchgeführt werden. Bei sich verringerndem Risiko können die Nachsorgeintervalle über ein 6-monatiges Intervall bis zu 1-jährigen Abständen verlängert werden.

Eine Aufklärung und ausführliche Anleitung zur Selbstuntersuchung ist Grundbestandteil der Nachsorge. Auch in der psychosozialen Unterstützung tumorfreier Patienten ist nach vorliegenden Daten insbesondere der rückversichernde Aspekt eines negativen Untersuchungsbefundes von Bedeutung. Hieraus werden in der Literatur keine spezifischen Intervalle einer geregelten Nachsorge abgeleitet [76]. Es erscheint plausibel, in Bezug auf die psychosoziale Unterstützung auch in Frühstadien in den ersten beiden Jahren nach Diagnosestellung mindestens vier Termine anzubieten, um dem Unterstützungsbedarf der Patienten gerecht zu werden.

### 3.5.1.4. Untersuchungsintervalle zur Früherkennung von sekundären PEKs

Es wird geschätzt, dass 30-50% der Folge-PEKs innerhalb eines Jahres nach Diagnose des Primärtumors auftreten [431], das Risiko hierfür ist innerhalb der ersten 4 Jahre nach Primärdiagnose am höchsten, aber auch noch nach einer Nachbeobachtung von 15 Jahren signifikant erhöht (SIR 3,0; 95% CI 2,5-3,6) [431]. Die Entstehung unabhängiger Zweittumore sind häufige Probleme, insbesondere bei Hochrisikopatienten. Hierzu gehören Patienten mit Feldkanzerisierung an Gesicht, Händen und Kapillitium sowie mit chronischer Immunsuppression nach Organtransplantation.

Auch dies spricht für eine engmaschige Kontrolle in den ersten Jahren nach Primärdiagnose. Ziel hierbei ist, sekundäre PEKs frühzeitig zu erkennen und zu therapieren. Zur Sekundärprävention von Plattenepithelkarzinomen gehört in der Nachsorge auch die frühzeitige Therapie von Vorläuferläsionen wie AKs.

Konsultationsfassung

### 3.5.1.5. Untersuchungsmethoden in der Nachsorge des Plattenepithelkarzinoms

#### *3.5.1.5.1. Klinische Untersuchung*

| 3.70. | Konsensbasierte Empfehlung |
|---|---|
| **EK** | Die klinische Untersuchung soll regelmäßig bei allen Patienten nach Plattenepithelkarzinom im Rahmen der Nachsorge erfolgen und eine Inspektion des gesamten Hautorgans sowie eine Inspektion und Palpation der Primärexzisionsstelle, der Intransit-strecke und der regionären Lymphknotenstation umfassen. |
| | Starker Konsens (100%) |

Soweit und solange eine Tumornachsorge im engeren Sinne erforderlich ist, wird die Ganzkörperinspektion zur Erkennung von sekundären PEKs, Lokalrezidiven und Metastasen als integraler Bestandteil der Nachsorge diese Aufgabe erfüllen. Diese umfasst eine gezielte Anamnese, die Inspektion des gesamten Integuments sowie Palpation der Primärnarbe, In-transit- und Lymphabstromgebiete und Lymphknotenstationen. Zu Beginn der Nachsorge sollte diese durch eine Anleitung zur Selbstuntersuchung und zu Präventivmaßnahmen ergänzt werden [35, 353, 373].

Durch die Früherkennung von Rezidiven im Rahmen der Nachsorge profitieren insbesondere die Patienten, bei denen eine komplette operative Entfernung der Filiae möglich ist. Lokalrezidive und sekundäre Plattenepithelkarzinome werden vorwiegend bei der körperlichen Untersuchung gefunden, zur Detektion von Lymphknotenmetastasen im Kopf-Hals-Bereich ist die klinische Untersuchung jedoch der Lymphknotensonographie unterlegen [392].

#### *3.5.1.5.2. Lymphknotensonographie*

| 3.71. | Konsensbasierte Empfehlung |
|---|---|
| **EK** | Lymphknoten-Sonographie sollte bei Patienten mit erhöhtem Metastasierungsrisiko bzw. bei unklarem Palpationsbefund erfolgen. |
| | Starker Konsens (100%) |

Die Sonographie umfasst die Sonographie der Exzisionsnarbe des Primarius, der In-transit-Straße sowie des lokoregionären Lymphknotengebietes und gegebenenfalls weitere Stationen. Metastasen des Plattenepithelkarzinoms treten in ca. 80% der Fälle lokoregionär als Satelliten-, In-transit-Metastasen oder als lokoregionäre Lymphknotenmetastasen auf, frühzeitig entdeckte lokoregionäre Filiae haben die Option einer R0-Resektion. Daher kommt der Früherkennung lokoregionaler Lymphknotenfiliae eine besondere Bedeutung zu.

Zum Staging der parotidealen und zervikalen Lymphknoten bei PEKs im Hals-Kopf-Bereich gilt die Sonographie als Methode der Wahl und ist der klinischen Untersuchung mittels Palpation zum Staging und zur rechtzeitigen Diagnose der Lymphknotenmetastasen deutlich überlegen [392]. Verglichen mit der MRT zeigt die LK-Sonographie ähnliche Werte für Sensitivität und Spezifität (66% bzw 78%) [231]. Bei sonographischem Verdacht auf das Vorliegen parotidealer und zervikaler Metastasen

Konsultationsfassung

sollte die Staginguntersuchung durch eine Feinnadelzytologie der suspekten Lymphknoten, eine CT-Untersuchung von Hals und Thorax sowie eine MRT der Glandula parotis ergänzt werden.

Im Falle von Tumoren mit erhöhtem Metastasierungsrisiko (ab Tumordicke >5 mm, Grad III Differenzierung, bei immunsupprimierten Patienten) wird eine LK-Sonographie in 3- bis 6-monatigen Abständen empfohlen. Bei lokal fortgeschrittenen Tumoren oder lokoregionären Metastasen wird eine LK-Sonographie in 3-monatigen Abständen regulär empfohlen, ansonsten bei unklaren Befunden [35, 279, 373, 392].

In einer Metaanalyse von 74 Studien war die im Vergleich zu einer Schnittbildgebung kostengünstige LK-Sonographie das Verfahren mit der höchsten Sensitivität und Spezifität zur Detektion lokoregionärer Lymphknotenfiliae beim Melanom [454]. Die LK-Sonographie ist hier der Palpation überlegen [21]. Die LK-Sonographie wird auch in der Diagnostik bei HNSCC als das effektivste Verfahren mit dem höchsten positiven prädiktiven Wert beschrieben, um lokoregionale Lymphknotenmetastasen zu erkennen bzw. zeigt eine Sensitivität von ca. 75% und Spezifität von 85% [79, 166] (siehe 3.2.7; siehe Tabelle 34).

In einer Metaanalyse zum Vergleich verschiedener bildgebender Modalitäten (US, CT, MRT, PET) in der LK-Diagnostik beim klinisch N0-HNSCC betrug der positive prädiktive Wert für die Lymphknotensonographie 25% bis 56%, der negative prädiktive Wert 95% bis 84% [231] und war den anderen Modalitäten in der Genauigkeit gleichwertig. Eine Erhöhung der diagnostischen Spezifität kann durch die US-geführte Feinnadelpunktion suspekter LK erzielt werden [79]. Auch im Vergleich mit FDG-PET/CT und Software-basiertem Fusions-PET/MRT (plus DWI) erwies sich die LK-Sonographie bei der Detektion von okkulten LK-Metastasen vom HNSCC Tumoren als mindestens gleichwertig, allerdings beziehen sich die publizierten PET-Daten häufig auf Studien mit inhomogenen Kollektiven (N-/N+) mit unterschiedlichem Evidenzlevel [166, 312, 375].

Studien zur Sensitivität und Spezifität in der Diagnostik von LK-Metastasen des kutanen PEK liegen nicht vor.

#### *3.5.1.5.3. Röntgen-Thorax und Abdomen-Sonographie*

| 3.72. | Konsensbasierte Empfehlung |
|---|---|
| **EK** | Röntgen-Thorax-Untersuchungen sollten nicht routinemäßig in der Nachsorge erfolgen. Abdomen-Sonographie sollte in der Nachsorge nicht routinemäßig durchgeführt werden. |
| | Starker Konsens (100%) |

Röntgen-Thorax-Untersuchungen sind in der Detektion kleiner pulmonaler Filiae der Thorax-Computertomographie (CT) eindeutig unterlegen [77, 121]. Problematisch bei Röntgen-Thorax-Untersuchungen ist die hohe Anzahl falsch positiver und falsch negativer Befunde. Röntgen-Thorax-Untersuchungen detektieren nur 28-60% der pulmonalen Metastasen, die im CT Thorax diagnostiziert werden.

Mithilfe der Abdomen-Sonographie können parenchymatöse Fernmetastasen und abdominelle Lymphknotenmetastasen, z.B. bei perianalen Plattenepithelkarzinomen oder Bowen-Karzinomen im Genitalbereich entdeckt werden, die diagnostische

Konsultationsfassung

Genauigkeit ist allerdings untersucher- und patientenabhängig und insgesamt niedriger als die von MRT, CT und PET/CT. Limitationen ergeben sich inbesondere bei der Diagnostik von tiefliegenden Strukturen (z.B. retroperitonealen Lymphknoten) und bei adipösen Patienten. Ein Vorteil der Abdomen-Sonographie liegt in der einfachen Praktikabilität, breiten Verfügbarkeit und fehlenden Strahlenbelastung.

*3.5.1.5.4. Schnittbildgebende Verfahren*

| 3.73. | Konsensbasierte Empfehlung |
|---|---|
| **EK** | Eine Schnittbildgebung sollte zur Abklärung von Rezidiven z.B. mit Verdacht auf Befall funktioneller Strukturen oder bei V.a. perineurales Tumorwachstum oder metastasensupekter Befunde erfolgen. |
| | Starker Konsens (100%) |

Studien zum regulären Einsatz von Schnittbildgebung in der Nachsorge des kutanen PEK existieren nicht, daher bleibt ihr Einsatz der Abklärung metastasensuspekter Befunde vorbehalten. Die Art der zu wählenden Schnittbildgebung in der Abklärung metastasensuspekter Befunde richtet sich nach praktischer und ökonomischer Verfügbarkeit und der zu untersuchenden Körperregion.

Die CT bietet neben einer hohen diagnostischen Genauigkeit die Vorteile der standardisierten Ganzkörper- (GK-) Untersuchung (Hals bis Becken), allgemeiner Verfügbarkeit sowie Patienten- und Untersucherunabhängigkeit im Vergleich zur Sonographie. Besonders in der Diagnose kleiner pulmonaler Metastasen zeigen CT-Untersuchungen die höchste Genauigkeit [160] und sollten dafür bevorzugt eingesetzt werden [77, 121]. Nachteil der CT ist die Strahlenexposition, die abhängig vom Untersuchungsprotokoll bis ca. 10–20 mSv beträgt, sowie der limitierte Weichteilkontrast. Deshalb wird zur Abklärung von perineuralem Tumorwachstum bei kutanem PEK und HNSCC von zahlreichen Autoren die MRT als Methode der Wahl empfohlen [133, 154, 257, 450]. Auch in der Diagnostik zerebraler und hepatischer Metastasen sowie bei V.a. tiefe Weichteilinfiltration ist die MRT aufgrund des hohen Weichteilkontrastes der CT überlegen. Ein weiterer Vorteil ist die fehlende Strahlenexposition.

CT und MRT zeigen hinsichtlich der Diagnostik von zervikalen LK-Metastasen vergleichbare Genauigkeiten. In einer Metaanalyse zum Vergleich verschiedener bildgebender Modalitäten (US, CT, MRT, PET) in der LK-Diagnostik beim klinisch N0-HNSCC zeigten sich ähnliche Ergebnisse in gepoolter Sensitivität und Spezifität [231].

**Tabelle 34: Sensitivität und Spezifität bildgebender Verfahren.**

| | CT | MRT | PET | LK-Sonographie |
|---|---|---|---|---|
| Sensitivität | 52% | 65% | 66% | 66% |
| Spezifität | 93% | 81% | 87% | 78% |

Die funktionelle Bildgebung mittels FDG-PET/CT und PET/MRT kann insbesondere distante Metastasen eines PEK aufgrund ihres deutlich gesteigerten Glukosestoffwechsels mit hoher Sensitivität und Spezifität erkennen [78, 333, 345].

Konsultationsfass

Mehrere Studien beim HNSCC haben gezeigt, dass eine PET/CT zusätzlich zum konventionellen Work-up die Staging-Genauigkeit erhöht; die Spezifität der LK-Diagnostik verbessert und mehr Fernmetastasen detektiert als die CT allein [233, 318]. Mikrometastasen in LK bei klinisch N0 Patienten bleiben jedoch ein diagnostisches Problem für alle bildgebenden Modalitäten. In einer Analyse von Fujiwara et al bei 26 Patienten mit high-risk PEK zeigte die PET/CT in der Detektion von Metastasen eine hohe Sensitivität (100%) und Spezifität (81%), deutlich höher als bei der konventionellen CT mit einer Sensitivität von 51% und Spezifität von 69% [131]. Bei 16% der Patienten zeigte sich ein falsch positiver Befund, der vorwiegend durch ein starkes entzündliches peritumorales Infiltrat mit mononukleären Zellen zustande kam. Dabei zeigte sich ein deutlich höherer $SUV_{max}$ der LK-Metastasen im Vergleich zur FDG-Aufnahme des umgebenden Entzündungsinfiltrat [131].

Eine retrospektive Studie, die die Bedeutung des radiologischen Stagings auf den Krankheitsverlauf bei kutanem PEK bei 108 Patienten untersuchte, zeigte, dass PEKs mit hohem Risiko (T2b, T3) die in einer medianen Nachbeobachtungszeit von 43 Monaten mehrfach Staginguntersuchungen erhalten hatten (79% CT, 21% PET/CT, 19% MRT), ein verbessertes krankheitsfreies Überleben aufwiesen (p=0,028). Kein Unterschied war hinsichtlich des fernmetastasenfreien oder des krankheitsspezifischen Überlebens festzustellen [325]. Auch ein Review von Duncan et al [94] zeigte einen möglichen Nutzen der PET/CT in der Detektion von lokoregionären bzw. Fernmetastasen bei Nichtmelanomen, ist aber aufgrund der hohen Kosten v.a. der Abklärung metastasensuspekter Befunde vorbehalten. Eine Kostenübernahme in der regulären Nachsorge durch den gesetzlichen Kostenträger ist aktuell nicht gewährleistet.

Insgesamt kann auf der derzeitigen Datenbasis keine generelle Empfehlung für die jeweilige Untersuchungsmethode ausgesprochen werden, da für das kutane PEK keine Studien vorliegen.

### 3.5.2. Welche Maßnahmen sind zur Primärprävention von PEK und AKs geeignet?

Siehe Kapitel 4 (Primäre Prävention) der Leitlinie zur Prävention von Hautkrebs [227].

### 3.5.3. Welche präventiven Maßnahmen sind speziell für Risikogruppen indiziert?

Siehe Kapitel 4 (Primäre Prävention) und 5 (Sekundäre Prävention) der Leitlinie zur Prävention von Hautkrebs [227].

Da die Stichworte „Chemoprävention“, „photodynamische Therapie“, „Retinoide“ und „Nicotinamid“ hier nicht abgedeckt sind, wird im Folgenden auf diese eingegangen. Bei Patienten, die ein erhöhtes Risiko haben, weitere AK und PEK zu entwickeln, existieren seit Jahren Versuche, diese mit Systemtherapien wie Retinoiden (Acitretin) einzudämmen [7]. Ein statistisch signifikanter Nutzen von Retinoiden zur Reduktion des Neuauftretens von sekundären NMSC konnte in einer prospektiv randomisierten Studie mit 129 Patienten gezeigt werden [7], eine andere prospektiv randomisierte Studie, bei der der primäre Endpunkt ebenfalls das Auftreten sekundärer PEK war, bestätigte diese Ergebnisse jedoch nicht, möglicherweise auch durch die geringe Fallzahl an Patienten bedingt (N=70) [191]. Die präventive Wirkung bleibt stets auf die Zeit der Einnahme beschränkt und zeigt keinen langfristigen Effekt [25, 191]. Retrospektive Studien liegen hier auch für die Risikogruppe der Organtransplantierten Patienten vor, jedoch führen die Therapieassoziierten Nebenwirkungen wie Hauttoxizität oder Mukositis in bis zu 75%

Konsultationsfassung

der Fälle zu einem Therapieabbruch [249, 289], daher werden Retinoide zur Sekundärprävention in Deuschland selten eingesetzt.

Zur topischen Anwendung von Tretionin bei 736 bzw. 324 Patienten zur Prävention von NMSC liegen keine prospektiv randomisierten Studien vor. Eine Studie zur Toxizität [434], bei der 0,1% Tretionin-Creme angewendet wurde, zeigte bei 61% innerhalb der ersten 6 Monate kutane Nebenwirkungen wie Erytheme oder Brennen, die sich in der Langzeitanwendung nach 6 Monaten jedoch den Werten der Placebo-Gruppe annäherten und danach keinen signifikanten Unterschied zeigten [137]. Toxizitäten traten vermehrt auf, wenn zeitgleich andere topische Therapeutika appliziert wurden [305].

Die Anwendung von systemisch applizierten Difluoromethylornit 500 mg/m² pro Tag ergab in einer Phase-III-Studie bei 291 Patienten keine signifikante Reduktion weiterer NMSC, was sich auch nach einer längeren Nachbeobachtung nicht änderte [22, 210].

Zur Chemoprävention mit Celecoxib wurde eine doppelblinde, Placebo-kontrollierte randomisierte Phase-III-Studie durchgeführt. Der primäre Endpunkt war die Anzahl neuer AKs nach 9-monatiger Therapie. Die Anwendung von Celecoxib 200 mg pro Tag über 9 Monate zeigte bei Patienten mit >10-40 AKs nach 11 Monaten einen präventiven Effekt und kann daher zur Prävention eingesetzt werden [109], allerdings ist eine sorgfältige Nutzen_Risiko Analyse unter Berücksichtigung der Nebenwirkungen und Interaktionen erforderlich, die Indikation ist mit Zurückhaltung zu stellen.

Im Jahr 2015 wurde eine multizentrische, doppelblinde, randomisierte, Placebo-kontrollierte Phase-III-Studie zum Einsatz von Nicotinamid bei 386 Patienten publiziert, die mindestens 2 NMSC in den letzten 5 Jahren vor Studieneinschluß entwickelt hatten. Hierzu wurde 500 mg Nicotinamid zweimal täglich über einen Zeitraum von 12 Monaten appliziert. Nach 12 Monaten war die Rate neuer NMSC im Nicotinamid-Arm um 23% geringer (Reduktion BZK um 20%, PEK um 30%) als im Placebo-Arm, kein Unterschied zeigte sich beim Auftreten von Nebenwirkungen in den Behandlungsarmen. Der präventive Effekt hielt nach Absetzen von Nicotinamid nicht an [59]. Eine Studie zum Einsatz von Nicotinamid bei 38 organtransplantierten Patienten, zeigte in dieser Gruppe ebenfalls einen präventiven Effekt [91]. Derzeit sind nur wenige Daten verfügbar, jedoch kann Nicotinamid zur Prävention eingesetzt werden.

Die PDT mit Methylaminolaevulinat zeigte in einer randomisierten, Placebo-kontrollierten Studie einen präventiven Effekt und ein verzögertes Auftreten von AKs (63% in unbehandelter vs. 28% in behandelter Haut) bei 25 Patienten [400]. Ähnliche Ergebnisse wurden in einer Fallserie von 12 organtransplantierten Patienten berichtet [449].

Systemische Verfahren zur Chemoprävention sollten stets sorgfältig im Hinblick auf Toxitzität, Wechselwirkung und Interaktionen mit bestehender Komedikation und hinsichtlich des möglichen Nutzens überprüft werden. Als präventive Maßnahmen zur Reduktion von PEKs gelten darüber hinaus alle Lokalmaßnahmen, die AKs effektiv behandeln (siehe 3.3).

Konsultationsfassung

## 3.6. Berufsbedingte Erkrankung an PEK oder/und AK

*T.L. Diepgen, A. Bauer, E. Breitbart, R. Greinert, S.M. John*

### 3.6.1. Diagnostik und Meldung bei Verdacht auf einen berufsbedingten Hautkrebs

Zum 1.1.2015 wurde die Berufskrankheitenverordnung (BKV) novelliert und es wurde die **BK-Nr. 5103: Plattenepithelkarzinome oder multiple aktinische Keratosen der Haut durch natürliche UV-Strahlung** als neue Berufskrankheit in die BK-Liste der BKV aufgenommen. Die Definition von „multipel" bedeutet dabei entweder mehr als 5 einzelne AKs innerhalb eines Zeitraums von 12 Monaten oder das Vorliegen einer Feldkanzerisierung von größer 4 $cm^2$.

Auch der Morbus Bowen und das Bowenkarzinom sind anerkennungsfähige Hautkrebsentitäten der BK-Nr. 5103. Der nicht genitale Morbus Bowen ist biologisch und versicherungsrechtlich einer AK gleichzusetzen und muss daher auch multipel oder in einer Fläche von 4 $cm^2$ auftreten. Er kann in ein sogenanntes Bowenkarzinom übergehen und ist dann versicherungsrechtlich dem PEK gleichzusetzen [83, 363]. Für das Vorliegen eines PEK muss eine histologische Sicherung der Diagnose vorliegen, nicht aber für multiple AKs, hier genügt die klinische Diagnostik. Dennoch wird empfohlen zumindest für eine der vorliegenden AKs eine Histologie durchzuführen und diese der BK-Anzeige beizulegen [83, 363].

In der nachfolgenden Tabelle 1 sind die zu prüfenden klinischen Voraussetzungen für eine Berufskrankheit nach BK 5103 der BKV dargestellt.

**Tabelle 35: Zu prüfende Voraussetzungen für eine Berufskrankheit nach BK 5103 der BKV (PEK oder multiple AKs der Haut durch natürliche UV-Strahlung).**

| Kriterium | Beschreibung |
|---|---|
| Lokalisation der Hauttumoren | Muss an beruflich der UV-Strahlung exponierten Körperstellen gegeben sein (beachte Schutzmaßnahmen wie Tragen eines Sicherheitshelms bei Hauttumoren im Bereich des Kapillitiums). |
| Klinische Diagnose gesichert | PEK (histologisch gesichert) oder mindestens 6 einzelne AKs, die innerhalb von 12 Monaten klinisch diagnostiziert wurden (histologische Sicherung einer AK wird empfohlen) oder konfluierend in einem Feld von mindestens 4 $cm^2$ (Feldkanzerisierung).<br>Ein nicht genitaler Morbus Bowen ist einer AK gleichgestellt, ein Bowenkarzinom einem PEK. |
| Zeichen einer chronischen Lichtschädigung der Haut/ an welchen Lokalisationen? | Eine chronische Lichtschädigung der Haut ist nicht notwendiger Weise eine Voraussetzung für die Anerkennung als BK.<br>Die Intensität und Verteilung der Lichtschädigung hinsichtlich beruflicher und nicht beruflicher Hautareale gibt jedoch wichtige Hinweise auf die Verursachung. |

Konsfassung

| Kriterium | Beschreibung |
|---|---|
| Hautlichttyp nach Fitzpatrick | Spielt grundsätzlich keine Rolle für die Anerkennung als BK, sollte aber immer bei der BK-Anzeige angegeben werden.<br>Der Hautlichttyp ist ein wesentlicher Risikofaktor für die Hautkrebsentstehung, der durch außerberufliche und berufliche UV-Strahlenbelastung gleichermaßen modifiziert wird, und hat Einfluss auf den möglichen Zeitpunkt des ersten Auftretens der Erkrankung. |
| Außerberufliche Risikofaktoren | Es sollte angegeben werden, ob Anhaltspunkte für das Vorliegen anderer außerberuflicher Risikofaktoren bestehen, wie z.B. Immunsuppression, Einnahme von Medikamenten, die die Lichtempfindlichkeit beeinflussen können, Phototherapien, Pigmentierungsdefekte, gestörte DNA-Reparaturmechanismen, Kontakt zu Karzinogenen u.a. |
| Zusätzliche berufliche UV-Strahlenexposition von mindestens 40% | Eine Abschätzung nach dieser Tabelle ist für den Arzt/ die Ärztin ausreichend, um eine BK-Anzeige zu erstatten. Die quantitative Feststellung der arbeitsbedingten UV-Strahlungsexposition erfolgt durch eine konkrete Berechnung des Präventionsdienstes der zuständigen Unfallversicherung. |
| Angaben zu einem von der Normalbevölkerung deutlich abweichenden Urlaubs- und Freizeitverhalten | Bei den Berechnungen des Präventionsdienstes wird grundsätzlich von der durchschnittlichen privaten UV-Strahlenbelastung der Normalbevölkerung in Höhe von jährlich 130 SED (Standard-Erythemdosis; 1 SED=100 J/m$^2$) ausgegangen. Starke Abweichungen durch ein besonderes Urlaubs- und Freizeitverhalten sollten angegeben werden. |

Zusätzlich müssen die arbeitstechnischen Voraussetzungen einer ausreichenden beruflichen Exposition gegenüber natürlichen UV-Strahlen gegeben sein. Hierzu wurde in der wissenschaftlichen Begründung zu dieser neuen Berufskrankheit festgehalten [363]: „Es kann aus der wissenschaftlichen Datenlage und der klinischen Erfahrung die Grundannahme abgeleitet werden, dass eine zusätzliche arbeitsbedingte UV-Belastung von 40 Prozent in dem Hautareal, in dem sich der Tumor entwickelt hat, für eine überwiegend arbeitsbedingte Verursachung spricht. Dieser Wert hat den Charakter einer wissenschaftlichen Konvention und kann der Kausalfeststellung im Einzelfall zugrunde gelegt werden. Die entsprechenden individuellen UV-Belastungen sind im Rahmen des Feststellungsverfahrens zu ermitteln. Dabei ist zu berücksichtigen, dass im Freien Beschäftigte einer höheren Belastung ausgesetzt waren, wenn sie beispielsweise in den Tropen oder in großer Höhe gearbeitet haben."

Dabei sind die geforderten 40% zusätzlicher arbeitsbedingter Belastung kein „Abschneidekriterium", bei der BK-Anzeige sind hierzu auch keine detaillierten Angaben zu machen. Die quantitative Feststellung der arbeitsbedingten UV-Strahlungsexposition erfolgt durch eine konkrete Berechnung des Präventionsdienstes des zuständigen Unfallversicherungsträgers. In dieser Stellungnahme geht der Präventionsdienst auf die

Konsultation

beruflichen Tätigkeiten detailliert ein, beschreibt Expositionen gegenüber natürlicher UV-Strahlung und benennt durchgeführte Schutzmaßnahmen.

Arbeitsbedingte Hautkrebserkrankungen können auch durch die arbeitsbedingte Exposition gegenüber bestimmten Karzinogenen ausgelöst werden [82, 212]. Derzeit können folgende BK-Nummern zur Anwendung kommen:

- BK-Nr. 1108: Erkrankungen durch Arsen oder seine Verbindungen

In der überarbeiteten Bamberger Empfehlung [82, 212] heißt es hierzu: „Arsen und seine Verbindungen können Basalzellkarzinome (Syn. Basaliom) und Plattenepithelkarzinome inklusive Morbus Bowen und Bowenkarzinom verursachen. Zu den pathognomonischen Erscheinungsformen gehören Palmoplantarkeratosen, die aber nicht immer vorhanden sein müssen. Die Exposition erfolgt hauptsächlich über die Atemwege, kann aber auch über den Magen-Darm-Trakt und unter besonderen Bedingungen auch über die Haut erfolgen.... Typisch für Arsen induzierte Basaliome sind multiple Rumpfhautbasaliome (superfizielle Basaliome), die auch an nicht lichtexponierten Lokalisationen vorkommen. Plattenepithelkarzinome entstehen aus Vorstufen oder auf unveränderter Haut."

- BK-Nr. 2402: Erkrankungen durch ionisierende Strahlen

In der überarbeiteten Bamberger Empfehlung [82, 212] heißt es hierzu: „Ionisierende Strahlen können in Abhängigkeit von der Dosis (siehe wissenschaftlicher Begründung zur BK-Nr. 2402) bösartige Erkrankungen der Haut auslösen, vornehmlich Plattenepithelkarzinome und in geringerer Häufigkeit Basalzellkarzinome, selten Fibrosarkome und Angiosarkome."

- BK-Nr. 5102: Hautkrebs oder zur Krebsbildung neigende Hautveränderungen durch Ruß, Rohparaffin, Teer, Anthrazen, Pech oder ähnliche Stoffe

Es handelt sich um eine der ältesten Berufskrankheiten in Deutschland, die bereits 1925 in die BKV aufgenommen wurde. In der überarbeiteten Bamberger Empfehlung [82, 212] heißt es hierzu: „Stoffe im Sinne der BK-Nr. 5102 können nach derzeitigem Kenntnisstand Plattenepithelkarzinome und Carcinomata in situ sowie Basalzellkarzinome verursachen. Ein direkter Hautkontakt spielt hierbei eine wesentliche Rolle. Die Latenzzeit von der Erstexposition bis zum Auftreten der entsprechenden Hauttumoren kann Jahre bis Jahrzehnte betragen. Häufig bestehen beim Auftreten der Hautkrebserkrankung weitere Zeichen einer so genannten „Teer- oder Pechhauterkrankung" (z. B. Follikulitiden, Akne, bräunlich diffuse Pigmentierung, Hyperkeratosen), die Tumoren können jedoch auch ohne diese Brückensymptome auftreten. Teerwarzen sind Carcinomata in situ. Die Hauttumoren sind insbesondere im Kopfbereich (u. a. Nase, Periorbitalregion, Ohren) sowie an den Handrücken und Unterarmen lokalisiert."

Bei Vorliegen eines begründeten Verdachtes auf eine Hautkrebserkrankung entsprechend den aufgeführten BK-Nummern **muss** eine BK-Anzeige erstattet werden. Für die Meldung ist es unerheblich, ob der Versicherte noch beruflich tätig ist, inzwischen einen anderen Beruf ohne UV-Strahlenbelastung ausübt oder bereits berentet ist.

### 3.6.2. Prävention bei beruflichem Hautkrebs durch UV-Strahlung

Maßnahmen der Primärprävention stehen an erster Stelle, hier ist es Aufgabe des Arbeitgebers für entsprechende Schutzmaßnahmen zu sorgen (§ 3 ArbSchG). Dies gilt nicht nur für Gefährdungen durch Arbeitsstoffe, sondern auch bei einer Gefährdung durch UV-Strahlung der Sonne. Derzeit wird auch die arbeitsmedizinische

Konsultationsfassung

Vorsorgeverordnung (ArbMedVV) überarbeitet und es soll für Personen, die regelmäßig im Freien arbeiten, eine Pflicht- und Angebotsvorsorge geben. Des Weiteren wird auch an einer Leitlinie „Prävention des berufsbedingten Hautkrebses“ gearbeitet, in der evidenz- und konsensbasierte Maßnahmen der primären, sekundären und tertiären Prävention von Hautkrebserkrankungen nach BK-Nr. 5103 dargestellt werden.

**Tabelle 36: Maßnahmen der Verhaltens- und Verhältnisprävention bei berufsbedingter Exposition gegenüber natürlicher UV-Strahlung.**

| Jeweilige Maßnahme |
|---|
| - Geeignete technische und organisatorische UV-Schutzmaßnahmen (Schattenplätze, Arbeitsorganisation, Pausenregelungen) |
| - Geeignete technische und organisatorische UV-Schutzmaßnahmen (Schattenplätze, Arbeitsorganisation, Pausenregelungen) |
| - Geeignete technische und organisatorische UV-Schutzmaßnahmen (Schattenplätze, Arbeitsorganisation, Pausenregelungen) |
| - Aufklärung über die Gefährdung durch berufliche UV-Strahlung und Motivation zur Verhaltensänderung |
| - Starke Sonnenstrahlungsexpositionen während Arbeits- und Pausenzeiten vermeiden<br>o Mittagssonne meiden<br>o Aufenthalt in der Sonne so kurz wie möglich<br>o Schatten aufsuchen<br>o Sonnenbrände vermeiden<br>o auf UV-Index achten |
| - Schützende Kleidung und Kopfbedeckung (breitkrempige Kopfbedeckung mit Nackenschutz) während der Arbeit tragen |
| - Für die berufliche Tätigkeit geeignete Sonnenschutzmittel benutzen ohne die Expositionszeit zu verlängern<br>o Individuelle Hautempfindlichkeit beachten<br>o über die verschiedenen Hauttypen informieren<br>o Arbeitsplatzfaktoren berücksichtigen |
| - Beratung über individuelle Schutzmaßnahmen in Abhängigkeit von der konkreten Arbeitsplatzexposition |

Auch bei Patienten mit einzelnen AKs besteht die Gefahr, dass sich daraus multiple AKs oder PEKs entwickeln. Patienten mit einzelnen AKs, die langjährig im Außenbereich berufstätig waren, sollten daher regelmäßig auf das Auftreten weiterer AKs untersucht werden, die auch subklinisch verlaufen können. Vor allem bei Personen, die noch im Arbeitsleben stehen, sind daher neben Maßnahmen der primären Prävention auch Maßnahmen der sekundären Prävention erforderlich, auch wenn der Versicherungsfall noch nicht eingetreten ist. Die Verhütung von Berufskrankheiten ist gesetzlicher Auftrag der Unfallversicherung (vgl. §§ 1, 14 SGB VII) und hat Vorrang vor Rehabilitation und

Entschädigung. Konkretisiert wird diese Aufgabe durch § 3 BKV, entsprechend dem gesetzlichen Auftrag in § 9 Abs. 6 SGB VII. Für weitere Einzelheiten siehe die Leitlinie zur Prävention von Hautkrebs [227].

Konsultationsfassung

# 3.7. Versorgungsstrukturen und QM

## 3.7.1. Hauttumorzentren

**C. Garbe und U. Leiter-Stöppke**

Seit Anfang 2009 werden in Deutschland Hauttumorzentren eingerichtet, das erste davon in Heidelberg, XX Zentren wurden bis Mitte 2018 zertifiziert. Die Zertifizierung erfolgt in 2 Phasen:

- Prüfung des Erhebungsbogen Hauttumorzentren (download www.onkozert.de) von zwei Fachauditoren, Rücklauf mit Angaben über Abweichungen oder Hinweisen zur Verbesserung (Bewertung des Erhebungsbogens) an das Zentrum.

- Fachaudit, das von den 2 Fachauditoren durchgeführt wird, die auch den Erhebungsbogen bewertet haben. Es werden nicht nur das Zentrum selbst, sondern auch die kooperierenden Abteilungen besucht.

Das Herzstück des Hauttumorzentrums ist die interdisziplinäre Hauttumorkonferenz. Hier sollten möglichst viele therapeutische Entscheidungen getroffen werden. Die Einrichtung einer eigenen Hauttumorkonferenz/Hauttumorboard mit den Hauptbeteiligten aus Dermatologie, internistischer Onkologie, Chirurgie, Radiologie und Strahlentherapie ist ein wesentlicher Schritt für die Etablierung des Zentrums. Es müssen schriftliche Vereinbarungen mit Hauptbehandlungspartnern und weiteren Behandlungspartnern geschlossen werden. Mindestzahlen in der Behandlung von Hauttumorpatienten werden gefordert.

Ein weiterer wichtiger Punkt ist die Tumordokumentation. Alle Hauttumoren müssen elektronisch erfasst und dokumentiert werden. Patientenpfade und SOPs (Standard Operating Procedures) für Behandlungen (Wächterlymphknoten, Chemotherapie etc.) werden vorgelegt. Eine gute Kooperation mit den Einweisern, mit der Psychoonkologie und mit dem Sozialdienst muss gewährleistet sein.

Ziel ist die Koordination der Betreuung und interdisziplinäre Versorgung von Hauttumorpatienten entsprechend dem aktuellen Stand des medizinischen Wissens. Die Implementierung der vorliegenden S3-Leitlinie spielt hier eine wesentliche Rolle.

## 3.7.2. Qualitätsindikatoren

**S. Wesselmann, H. Adam**

Qualitätsindikatoren (QI) sind Messgrößen, deren Erhebung der Beurteilung der Qualität der zugrunde liegenden Strukturen, Prozesse bzw. Ergebnisse dient. QI sind ein wichtiges Instrument des Qualitätsmanagements. Ziel ihres Einsatzes ist die stetige Verbesserung der Versorgung indem die Ergebnisse der Versorgung dargestellt, kritisch reflektiert und wenn nötig verbessert werden. Die vorliegende Auswahl von QI wurde gemäß der Methodik des Leitlinienprogramms Onkologie erstellt. Für den Ableitungsprozess konstituierte sich eine „Arbeitsgruppe Qualitätsindikatoren“. Diese erstellte das finale Set der QI auf Grundlage der starken Empfehlungen der Leitlinie (Empfehlungsstärke A, „soll“) und den Ergebnissen der Recherche nach bestehenden nationalen und internationalen QI. Die genaue Vorgehensweise und die Zusammensetzung der AG sind im Leitlinienreport dargelegt.

Konsultationsfassung

Nach einer Präsenzsitzung und einer Telefonkonferenz dieser AG wurde 1 QI in das finale Indikatorenset aufgenommen.

**Tabelle 37: Qualitätsindikator**

| Qualitätsindikator | Referenz Empfehlung | Evidenzgrundlage/ weitere Informationen |
|---|---|---|
| **QI 1: Pathologiebericht** | | |
| **Zähler:**<br>Anzahl Patienten mit folgenden Angaben im histologischen Befundbericht:<br>-histologischer Tumortyp,<br>-histologische Tiefenausdehnung (Beschreibung u Messung),<br>-perineurale Ausbreitung,<br>-Gefäßeinbruch,<br>-Differenzierungsgrad und<br>-R-Klassifikation invasiver Tumoranteil<br>**Nenner:**<br>Alle Patienten mit PEK und Exzision | Empfehlung 3.20<br>Der histologische Befund eines PEK soll neben der Diagnose zusätzlich Folgendes enthalten:<br>-histologischer Tumortyp (bei speziellen Subtypen des PEK)<br>-Beschreibung der histologischen Tiefenausdehnung in Bezug auf die anatomische Schichtung (insbesondere ab Clark-Level V, entsprechend Infiltration der Subcutis)<br>-Messung der Tiefenausdehnung ab einer Invasionstiefe von 2 mm (entspricht etwa Durchmesser eines 10x Sichtfelds)<br>-im positiven Fall Angabe zum Vorhandensein einer perineuralen Ausbreitung, eines Gefäßeinbruchs oder einer geringen Differenzierung<br>-Vollständigkeit der Resektion des invasiven Tumoranteils. | EK<br>**Qualitätsziel:**<br>Möglichst häufig vollständige Angaben in Pathologieberichten bei Exzision eines PEK. |

Der Zähler ist stets eine Teilmenge des Nenners. **Der Qualitätsindikatoren ist nicht mit dem onkologischen Basisdatensatz der Krebsregister zu dokumentieren (Stand: 10.2018).**

Konsultationsfassung

# 4. Abbildungsverzeichnis

Abbildung 1: Rohe Inzidenzraten und hochgerechnete Fallzahlen in Deutschland im Jahr 2014..... 28

Abbildung 2: Altersstandardisierte Erkrankungsraten PEK der Haut in den Niederlanden und Deutschland (Männer und Frauen) im Vergleich hierzu die Inzidenzraten für das maligne Melanom..... 28

Konsultationsfassung

# 5. Tabellenverzeichnis

Tabelle 1: Beteiligte Fachgesellschaften und Organisationen. ..... 10

Tabelle 2: Arbeitsgruppen und deren Mitglieder. ..... 12

Tabelle 3: Abkürzungsverzeichnis. ..... 15

Tabelle 4: Schema der Evidenzgraduierung nach Oxford (Version 2011). ..... 22

Tabelle 5: Schema der Empfehlungsgraduierung. ..... 23

Tabelle 6: Konsensusstärke. ..... 23

Tabelle 7: Altersstandardisierte Inzidenzraten des PEK der Haut nach Bundesländern bzw. Regionen im Zeitraum von 2005-2014 (beide Geschlechter). ..... 26

Tabelle 8: Rohe Inzidenzraten sowie hochgerechnete Fallzahlen in Deutschland im Jahr 2014 ..... 27

Tabelle 9: TNM-Klassifikation des PEK der Haut für die Lippenhaut (ohne Lippenrot), den Körperstamm, die oberen Extremitäten und Schultern, die unteren Extremitäten und die Hüfte und das Skrotum (8. Auflage, 2017). ..... 42

Tabelle 10: TNM-Klassifikation der PEK des Kopf-Hals-Bereichs nach AJCC/ UICC (8. Auflage, 2017) ... 43

Tabelle 11: Zu berücksichtigende Faktoren bei der Therapieentscheidung von AKs (in Anlehnung an [85]). ..... 57

Tabelle 12: Läsionsgerichtete und feldgerichtete Therapieverfahren bei AKs. ..... 58

Tabelle 13: Therapiedauer der Interventionen für AKs. ..... 59

Tabelle 14: Übersicht der eingeschlossenen Einzelstudien zu Kryochirurgie. ..... 61

Tabelle 15: Übersicht der eingeschlossenen Einzelstudien zu chemischen Peelings. ..... 67

Tabelle 16: Übersicht der eingeschlossenen Einzelstudien zur ablativen Lasertherapie. ..... 69

Tabelle 17: Übersicht der Einzelstudien zu Diclofenac-Natrium 3%. ..... 73

Tabelle 18: Übersicht der eingeschlossenen Einzelstudien über 5-FU (Konzentration 5%). ..... 79

Tabelle 19: Übersicht der eingeschlossenen Einzelstudien über 5-FU (Konzentration 0,5%). ..... 84

Tabelle 20: Übersicht der eingeschlossenen Einzelstudien zu 5-FU mit SA. ..... 87

Tabelle 21: Überblick der eingeschlossenen Einzelstudien zu IMB. ..... 92

Tabelle 22: Übersicht der Einzelstudien zu Imiquimod 5%. ..... 99

Tabelle 23: Übersicht der Einzelstudien zu Imiquimod 3,75%. ..... 105

Tabelle 24: Übersicht der eingeschlossenen Einzelstudien zu ALA-PDT. ..... 108

Tabelle 25: Übersicht der eingeschlossenen Einzelstudien zu MAL-PDT in konventioneller Durchführung. ..... 118

Tabelle 26: Übersicht der eingeschlossenen Einzelstudien zu Tageslicht-MAL-PDT. ..... 123

Konsultationsfassung

Tabelle 27: Übersicht der Einzelstudien zu anderen Topika. ..... 124

Tabelle 28: Übersicht der eingeschlossenen Einzelstudien zu Retinoiden. ..... 132

Tabelle 29: Übersicht der eingeschlossenen Einzelstudien für die Subgruppe immunsupprimierter Patienten. ..... 135

Tabelle 30: Zusammenfassende Darstellung der in Deutschland zugelassenen Interventionen für AKs. .....**Fehler! Textmarke nicht definiert.**

Tabelle 31: Therapiestudien zum Einsatz von Chemotherapeutika, Interferon alpha und 13-cis Retinsäure bei kutanem PEK. ..... 158

Tabelle 32: Therapiestudien mit dem Einsatz von EGFR-Blockern beim kutanen PEK. ..... 159

Tabelle 33: Laufende Therapiestudien mit dem Einsatz von PD1-Blockern beim kutanen PEK. ..... 160

Tabelle 34: Sensitivität und Spezifität bildgebender Verfahren. ..... 166

Tabelle 35: Zu prüfende Voraussetzungen für eine Berufskrankheit nach BK 5103 der BKV (PEK oder multiple AKs der Haut durch natürliche UV-Strahlung). ..... 169

Tabelle 36: Maßnahmen der Verhaltens- und Verhältnisprävention bei berufsbedingter Exposition gegenüber natürlicher UV-Strahlung. ..... 172

Tabelle 37: Qualitätsindikator ..... 175

Konsultationsfassung

# 6. Literaturverzeichnis


1. Adelstein DJ, Lavertu P, Saxton JP et al. (2000) Mature results of a phase III randomized trial comparing concurrent chemoradiotherapy with radiation therapy alone in patients with stage III and IV squamous cell carcinoma of the head and neck. Cancer 88:876-83
2. Ahmed MM, Moore BA, and Schmalbach CE (2014) Utility of head and neck cutaneous squamous cell carcinoma sentinel node biopsy: a systematic review. Otolaryngol Head Neck Surg 150:180-7
3. Akar A, Bulent Tastan H, Erbil H et al. (2001) Efficacy and safety assessment of 0.5% and 1% colchicine cream in the treatment of actinic keratoses. J Dermatolog Treat 12:199-203
4. Akarsu S, Aktan S, Atahan A et al. (2011) Comparison of topical 3% diclofenac sodium gel and 5% imiquimod cream for the treatment of actinic keratoses. Clin Exp Dermatol 36:479-84
5. Akay BN, Kocyigit P, Heper AO et al. (2010) Dermatoscopy of flat pigmented facial lesions: diagnostic challenge between pigmented actinic keratosis and lentigo maligna. Br J Dermatol 163:1212-7
6. Alam M and Ratner D (2001) Cutaneous Squamous-Cell Carcinoma. New England Journal of Medicine 344:975-983
7. Alberts D, Ranger-Moore J, Einspahr J et al. (2004) Safety and efficacy of dose-intensive oral vitamin A in subjects with sun-damaged skin. Clin Cancer Res 10:1875-80
8. Alberts DS, Dorr RT, Einspahr JG et al. (2000) Chemoprevention of human actinic keratoses by topical 2-(difluoromethyl)-dl-ornithine. Cancer Epidemiol Biomarkers Prev 9:1281-6
9. Alexiades-Armenakas MR and Geronemus RG (2003) Laser-mediated photodynamic therapy of actinic keratoses. Arch Dermatol 139:1313-20
10. Alirezai M, Dupuy P, Amblard P et al. (1994) Clinical evaluation of topical isotretinoin in the treatment of actinic keratoses. J Am Acad Dermatol 30:447-51
11. Allen JE and Stolle LB (2015) Utility of sentinel node biopsy in patients with high-risk cutaneous squamous cell carcinoma. Eur J Surg Oncol 41:197-200
12. Alomar A, Bichel J, and McRae S (2007) Vehicle-controlled, randomized, double-blind study to assess safety and efficacy of imiquimod 5% cream applied once daily 3 days per week in one or two courses of treatment of actinic keratoses on the head. Br J Dermatol 157:133-41
13. Amann PM, Merk HF, and Baron JM (2014) [Retinoids in dermatopharmacology]. Hautarzt 65:98-105
14. Amirnia M, Babaie-Ghazani A, Fakhrjou A et al. (2014) Immunohistochemical study of cyclooxygenase-2 in skin tumors. J Dermatolog Treat 25:380-7
15. Amoils M, Lee CS, Sunwoo J et al. (2017) Node-positive cutaneous squamous cell carcinoma of the head and neck: Survival, high-risk features, and adjuvant chemoradiotherapy outcomes. Head Neck 39:881-885
16. Anderson L, Schmieder GJ, Werschler WP et al. (2009) Randomized, double-blind, double-dummy, vehicle-controlled study of ingenol mebutate gel 0.025% and 0.05% for actinic keratosis. J Am Acad Dermatol 60:934-43
17. Apalla Z, Sotiriou E, Panagiotidou D et al. (2011) The impact of different fluence rates on pain and clinical outcome in patients with actinic keratoses treated with photodynamic therapy. Photodermatol Photoimmunol Photomed 27:181-5
18. Arbeitsgemeinschaft der Wissenschaftlichen Medizinischen Fachgesellschaften - Ständige Kommission L. *AWMF-Regelwerk "Leitlinien"*. 1. Auflage 2012 [cited 09.12.2013; Available from: http://www.awmf.org/leitlinien/awmf-regelwerk/awmf-regelwerk.html.
19. Askew DA, Mickan SM, Soyer HP et al. (2009) Effectiveness of 5-fluorouracil treatment for actinic keratosis--a systematic review of randomized controlled trials. Int J Dermatol 48:453-63
20. Augustin M, Stadler R, Reusch M et al. (2012) Skin cancer screening in Germany - perception by the public. J Dtsch Dermatol Ges 10:42-9
21. Bafounta ML, Beauchet A, Chagnon S et al. (2004) Ultrasonography or palpation for detection of melanoma nodal invasion: a meta-analysis. Lancet Oncol 5:673-80
22. Bailey HH, Kim K, Verma AK et al. (2010) A randomized, double-blind, placebo-controlled phase 3 skin cancer prevention study of {alpha}-difluoromethylornithine in subjects with previous history of skin cancer. Cancer Prev Res (Phila) 3:35-47
23. Baker NJ, Webb AA, and Macpherson D (2001) Surgical management of cutaneous squamous cell carcinoma of the head and neck. Br J Oral Maxillofac Surg 39:87-90
24. Balch CM, Gershenwald JE, Soong SJ et al. (2009) Final version of 2009 AJCC melanoma staging and classification. J Clin Oncol 27:6199-206
25. Bavinck JN, Tieben LM, Van der Woude FJ et al. (1995) Prevention of skin cancer and reduction of keratotic skin lesions during acitretin therapy in renal transplant recipients: a double-blind, placebo-controlled study. J Clin Oncol 13:1933-8


Konsultationsfassung

26. Behshad R, Garcia-Zuazaga J, and Bordeaux JS (2011) Systemic treatment of locally advanced nonmetastatic cutaneous squamous cell carcinoma: a review of the literature. Br J Dermatol 165:1169-77
27. Bercovitch L (1987) Topical chemotherapy of actinic keratoses of the upper extremity with tretinoin and 5-fluorouracil: a double-blind controlled study. Br J Dermatol 116:549-52
28. Berg D and Otley CC (2002) Skin cancer in organ transplant recipients: Epidemiology, pathogenesis, and management. J Am Acad Dermatol 47:1-17; quiz 18-20
29. Berman B, Goldenberg G, Hanke CW et al. (2014) Efficacy and safety of ingenol mebutate 0.015% gel 3 weeks after cryosurgery of actinic keratosis: 11-week results. J Drugs Dermatol 13:154-60
30. Berman B, Goldenberg G, Hanke CW et al. (2014) Efficacy and safety of ingenol mebutate 0.015% gel after cryosurgery of actinic keratosis: 12-month results. J Drugs Dermatol 13:741-7
31. Berman B, Nestor MS, Newburger J et al. (2014) Treatment of facial actinic keratoses with aminolevulinic acid photodynamic therapy (ALA-PDT) or ingenol mebutate 0.015% gel with and without prior treatment with ALA-PDT. J Drugs Dermatol 13:1353-6
32. Bertino G, Sersa G, De Terlizzi F et al. (2016) European Research on Electrochemotherapy in Head and Neck Cancer (EURECA) project: Results of the treatment of skin cancer. Eur J Cancer 63:41-52
33. Bilen N, Dal H, and Kaur AC (2000) Scraping cytology in the diagnosis of malignant squamous neoplasms of the skin. Acta Cytol 44:101-3
34. Bogdanov-Berezovsky A, Cohen AD, Glesinger R et al. (2005) Risk factors for incomplete excision of squamous cell carcinomas. J Dermatolog Treat 16:341-4
35. Bonerandi JJ, Beauvillain C, Caquant L et al. (2011) Guidelines for the diagnosis and treatment of cutaneous squamous cell carcinoma and precursor lesions. J Eur Acad Dermatol Venereol 25 Suppl 5:1-51
36. Boone MA, Marneffe A, Suppa M et al. (2015) High-definition optical coherence tomography algorithm for the discrimination of actinic keratosis from normal skin and from squamous cell carcinoma. J Eur Acad Dermatol Venereol 29:1606-15
37. Bourcier M, Stein Gold L, Guenther L et al. (2017) A dose-finding trial with a novel ingenol derivative (ingenol disoxate: LEO 43204) for field treatment of actinic keratosis on full face or 250 cm2 on the chest. J Dermatolog Treat:1-7
38. Bovill ES and Banwell PE (2012) Re-excision of incompletely excised cutaneous squamous cell carcinoma: histological findings influence prognosis. J Plast Reconstr Aesthet Surg 65:1390-5
39. Braakhuis BJ, Tabor MP, Kummer JA et al. (2003) A genetic explanation of Slaughter's concept of field cancerization: evidence and clinical implications. Cancer Res 63:1727-30
40. Brantsch KD, Meisner C, Schonfisch B et al. (2008) Analysis of risk factors determining prognosis of cutaneous squamous-cell carcinoma: a prospective study. Lancet Oncol 9:713-20
41. Breuninger H (1984) Histologic Control of Excised Tissue Edges in the Operative Treatment of Basal-Cell Carcinomas. The Journal of Dermatologic Surgery and Oncology 10:724-728
42. Breuninger H, Black B, and Rassner G (1990) Microstaging of squamous cell carcinomas. Am J Clin Pathol 94:624-7
43. Breuninger H, Brantsch K, Eigentler T et al. (2012) Comparison and evaluation of the current staging of cutaneous carcinomas. JDDG: Journal der Deutschen Dermatologischen Gesellschaft 10:579-586
44. Breuninger H, Eigentler T, Bootz F et al. (2013) Brief S2k guidelines – Cutaneous squamous cell carcinoma. JDDG: Journal der Deutschen Dermatologischen Gesellschaft 11:37-45
45. Breuninger H and Schaumburg-Lever G (1988) Control of excisional margins by conventional histopathological techniques in the treatment of skin tumours. An alternative to Mohs' technique. J Pathol 154:167-71
46. Breuninger H, Schaumburg-Lever G, Holzschuh J et al. (1997) Desmoplastic squamous cell carcinoma of skin and vermilion surface: a highly malignant subtype of skin cancer. Cancer 79:915-9
47. Brinkman JN, Hajder E, van der Holt B et al. (2015) The Effect of Differentiation Grade of Cutaneous Squamous Cell Carcinoma on Excision Margins, Local Recurrence, Metastasis, and Patient Survival: A Retrospective Follow-Up Study. Ann Plast Surg 75:323-6
48. Brodland DG and Zitelli JA (1992) Surgical margins for excision of primary cutaneous squamous cell carcinoma. J Am Acad Dermatol 27:241-8
49. Brougham ND, Dennett ER, Cameron R et al. (2012) The incidence of metastasis from cutaneous squamous cell carcinoma and the impact of its risk factors. J Surg Oncol 106:811-5
50. Bumpous J (2009) Metastatic cutaneous squamous cell carcinoma to the parotid and cervical lymph nodes: treatment and outcomes. Curr Opin Otolaryngol Head Neck Surg 17:122-5
51. Burg G, Hirsch RD, Konz B et al. (1975) Histographic surgery: accuracy of visual assessment of the margins of basal-cell epithelioma. J Dermatol Surg 1:21-4

Konsultationsfassung

52. Campana LG, Testori A, Curatolo P et al. (2016) Treatment efficacy with electrochemotherapy: A multi-institutional prospective observational study on 376 patients with superficial tumors. Eur J Surg Oncol 42:1914-1923
53. Campbell SB, Walker R, Tai SS et al. (2012) Randomized controlled trial of sirolimus for renal transplant recipients at high risk for nonmelanoma skin cancer. Am J Transplant 12:1146-56
54. Campoli M, Brodland DG, and Zitelli J (2014) A prospective evaluation of the clinical, histologic, and therapeutic variables associated with incidental perineural invasion in cutaneous squamous cell carcinoma. J Am Acad Dermatol 70:630-6
55. Cannon RB, Dundar Y, Thomas A et al. (2017) Elective Neck Dissection for Head and Neck Cutaneous Squamous Cell Carcinoma with Skull Base Invasion. Otolaryngol Head Neck Surg 156:671-676
56. Cartei G, Cartei F, Interlandi G et al. (2000) Oral 5-fluorouracil in squamous cell carcinoma of the skin in the aged. Am J Clin Oncol 23:181-4
57. Ch'ng S, Clark JR, Brunner M et al. (2013) Relevance of the primary lesion in the prognosis of metastatic cutaneous squamous cell carcinoma. Head Neck 35:190-4
58. Ch'ng S, Maitra A, Allison RS et al. (2008) Parotid and cervical nodal status predict prognosis for patients with head and neck metastatic cutaneous squamous cell carcinoma. J Surg Oncol 98:101-5
59. Chen AC, Martin AJ, Choy B et al. (2015) A Phase 3 Randomized Trial of Nicotinamide for Skin-Cancer Chemoprevention. N Engl J Med 373:1618-26
60. Chen AM, Grekin RC, Garcia J et al. (2007) Radiation therapy for cutaneous squamous cell carcinoma involving the parotid area lymph nodes: dose and volume considerations. Int J Radiat Oncol Biol Phys 69:1377-80
61. Chen K, Craig JC, and Shumack S (2005) Oral retinoids for the prevention of skin cancers in solid organ transplant recipients: a systematic review of randomized controlled trials. Br J Dermatol 152:518-23
62. Chen K, Yap LM, Marks R et al. (2003) Short-course therapy with imiquimod 5% cream for solar keratoses: a randomized controlled trial. Australas J Dermatol 44:250-5
63. Cheng J and Yan S (2016) Prognostic variables in high-risk cutaneous squamous cell carcinoma: a review. J Cutan Pathol 43:994-1004
64. Cherpelis BS, Marcusen C, and Lang PG (2002) Prognostic factors for metastasis in squamous cell carcinoma of the skin. Dermatol Surg 28:268-73
65. Chong JH and Koh MJA (2017) Non-topical management of recalcitrant paediatric atopic dermatitis. Archives of Disease in Childhood 102:681-686
66. Chren M-M, Linos E, Torres JS et al. (2013) Tumor Recurrence 5 Years after Treatment of Cutaneous Basal Cell Carcinoma and Squamous Cell Carcinoma. Journal of Investigative Dermatology 133:1188-1196
67. Christensen E, Bofin A, Gudmundsdottir I et al. (2008) Cytological diagnosis of basal cell carcinoma and actinic keratosis, using Papanicolaou and May-Grunwald-Giemsa stained cutaneous tissue smear. Cytopathology 19:316-22
68. Chua MS, Veness MJ, Morgan G et al. (2002) Parotid lymph-node metastases from cutaneous squamous-cell carcinomas: treatment outcome and prognostic factors following surgery and adjuvant radiotherapy. Australas Radiol 46:174-9
69. Clark RR and Soutar DS (2008) Lymph node metastases from auricular squamous cell carcinoma. A systematic review and meta-analysis. J Plast Reconstr Aesthet Surg 61:1140-7
70. Clayman GL, Lee JJ, Holsinger FC et al. (2005) Mortality risk from squamous cell skin cancer. J Clin Oncol 23:759-65
71. Coleman WP, 3rd, Yarborough JM, and Mandy SH (1996) Dermabrasion for prophylaxis and treatment of actinic keratoses. Dermatol Surg 22:17-21
72. Cooper JS, Zhang Q, Pajak TF et al. (2012) Long-term follow-up of the RTOG 9501/intergroup phase III trial: postoperative concurrent radiation therapy and chemotherapy in high-risk squamous cell carcinoma of the head and neck. Int J Radiat Oncol Biol Phys 84:1198-205
73. Criscione VD, Weinstock MA, Naylor MF et al. (2009) Actinic keratoses: Natural history and risk of malignant transformation in the Veterans Affairs Topical Tretinoin Chemoprevention Trial. Cancer 115:2523-30
74. D'Souza J and Clark J (2011) Management of the neck in metastatic cutaneous squamous cell carcinoma of the head and neck. Curr Opin Otolaryngol Head Neck Surg 19:99-105
75. Dahle DO, Grotmol T, Leivestad T et al. (2017) Association Between Pretransplant Cancer and Survival in Kidney Transplant Recipients. Transplantation 101:2599-2605
76. Dancey A, Rayatt S, Courthold J et al. (2005) Views of UK melanoma patients on routine follow-up care. Br J Plast Surg 58:245-50
77. Davis SD (1991) CT evaluation for pulmonary metastases in patients with extrathoracic malignancy. Radiology 180:1-12

Kommentierungsfassung

78. de Bree R, Haigentz M, Jr., Silver CE et al. (2012) Distant metastases from head and neck squamous cell carcinoma. Part II. Diagnosis. Oral Oncol 48:780-6
79. de Bree R, Takes RP, Castelijns JA et al. (2015) Advances in diagnostic modalities to detect occult lymph node metastases in head and neck squamous cell carcinoma. Head Neck 37:1829-39
80. Demir H, Isken T, Kus E et al. (2011) Sentinel lymph node biopsy with a gamma probe in patients with high-risk cutaneous squamous cell carcinoma: follow-up results of sentinel lymph node-negative patients. Nucl Med Commun 32:1216-22
81. Diederich S (2004) [Radiological diagnosis of pulmonary metastases: imaging findings and diagnostic accuracy]. Radiologe 44:663-70
82. Diepgen TL (2016) Neue Entwicklungen in der Berufsdermatologie. J Dtsch Dermatol Ges 14:875-90
83. Diepgen TL, Brandenburg S, Aberer W et al. (2014) Skin cancer induced by natural UV-radiation as an occupational disease-requirements for its notification and recognition. J Dtsch Dermatol Ges 12:1102-6
84. Diepgen TL, Drexler H, Elsner P et al. (2015) [UV-irradiation-induced skin cancer as a new occupational disease]. Hautarzt 66:154-9
85. Dirschka T, Gupta G, Micali G et al. (2017) Real-world approach to actinic keratosis management: practical treatment algorithm for office-based dermatology. J Dermatolog Treat 28:431-442
86. Dirschka T, Pellacani G, Micali G et al. (2017) A proposed scoring system for assessing the severity of actinic keratosis on the head: actinic keratosis area and severity index. Journal of the European Academy of Dermatology and Venereology : JEADV 31:1295-1302
87. Dirschka T, Radny P, Dominicus R et al. (2013) Long-term (6 and 12 months) follow-up of two prospective, randomized, controlled phase III trials of photodynamic therapy with BF-200 ALA and methyl aminolaevulinate for the treatment of actinic keratosis. Br J Dermatol 168:825-36
88. Dirschka T, Radny P, Dominicus R et al. (2012) Photodynamic therapy with BF-200 ALA for the treatment of actinic keratosis: results of a multicentre, randomized, observer-blind phase III study in comparison with a registered methyl-5-aminolaevulinate cream and placebo. Br J Dermatol 166:137-46
89. Dona E, Veness MJ, Cakir B et al. (2003) Metastatic cutaneous squamous cell carcinoma to the parotid: the role of surgery and adjuvant radiotherapy to achieve best outcome. ANZ J Surg 73:692-6
90. Dragieva G, Prinz BM, Hafner J et al. (2004) A randomized controlled clinical trial of topical photodynamic therapy with methyl aminolaevulinate in the treatment of actinic keratoses in transplant recipients. Br J Dermatol 151:196-200
91. Drago F, Ciccarese G, Cogorno L et al. (2017) Prevention of non-melanoma skin cancers with nicotinamide in transplant recipients: a case-control study. European Journal of Dermatology 27:382-385
92. Dreno B, Cerio R, Dirschka T et al. (2017) A Novel Actinic Keratosis Field Assessment Scale for Grading Actinic Keratosis Disease Severity. Acta dermato-venereologica 97:1108-1113
93. Drepper H (1963) [Systematic Histological Control of the Tumor Bed as an Advance in the Operative Removal of Deep Facial Skin Cancers]. Hautarzt 14:420-3
94. Duncan JR, Carr D, and Kaffenberger BH (2016) The utility of positron emission tomography with and without computed tomography in patients with nonmelanoma skin cancer. Journal of the American Academy of Dermatology 75:186-196
95. Dunn M, Morgan MB, and Beer TW (2009) Perineural invasion: identification, significance, and a standardized definition. Dermatol Surg 35:214-21
96. Dunne AA, Budach VG, Wagner W et al. (2004) Management of N0 neck in head and neck cancer: current controversies. Onkologie 27:363-7
97. Durham AB, Lowe L, Malloy KM et al. (2016) Sentinel Lymph Node Biopsy for Cutaneous Squamous Cell Carcinoma on the Head and Neck. JAMA Otolaryngol Head Neck Surg 142:1171-1176
98. Dwojak S and Emerick KS (2015) Sentinel lymph node biopsy for cutaneous head and neck malignancies. Expert Review of Anticancer Therapy 15:305-315
99. Dzubow LM, Rigel DS, and Robins P (1982) Risk factors for local recurrence of primary cutaneous squamous cell carcinomas. Treatment by microscopically controlled excision. Arch Dermatol 118:900-2
100. e.V. DGfGuG. *Interdisziplinäre S2k-Leitlinie für die Prävention, Diagnostik und Therapie der HPV-Infektion und präinvasiver Läsionen des weiblichen Genitale, AWMF Registernummer: 015/027*. 2008 28.05.2018]; Available from: https://www.zervita.de/gfx_content/Dokumente/DGGG_Leitlinie_2008.pdf.

Konsultationsfassung

101. Eberle FC, Kanyildiz M, Schnabl SM et al. (2014) Dreidimensionale (3D) Histologie im Routineverfahren: praktische Durchführung und deren Evaluation. JDDG: Journal der Deutschen Dermatologischen Gesellschaft 12:1028-1036
102. Ebrahimi A, Clark JR, Ahmadi N et al. (2013) Prognostic significance of disease-free interval in head and neck cutaneous squamous cell carcinoma with nodal metastases. Head Neck 35:1138-43
103. Ebrahimi A, Clark JR, Lorincz BB et al. (2012) Metastatic head and neck cutaneous squamous cell carcinoma: Defining a low-risk patient. Head & Neck 34:365-370
104. Ebrahimi A, Moncrieff MD, Clark JR et al. (2010) Predicting the pattern of regional metastases from cutaneous squamous cell carcinoma of the head and neck based on location of the primary. Head Neck 32:1288-94
105. Eigentler TK, Leiter U, Hafner HM et al. (2017) Survival of Patients with Cutaneous Squamous Cell Carcinoma: Results of a Prospective Cohort Study. J Invest Dermatol 137:2309-2315
106. Einspahr J, Alberts DS, Aickin M et al. (1997) Expression of p53 protein in actinic keratosis, adjacent, normal-appearing, and non-sun-exposed human skin. Cancer Epidemiol Biomarkers Prev 6:583-7
107. Eisemann N, Jansen L, Castro FA et al. (2015) Survival from non-melanoma skin cancer in Germany. Br.J.Dermatol.
108. El Ghissassi F Fau - Baan R, Baan R Fau - Straif K, Straif K Fau - Grosse Y et al. A review of human carcinogens--part D: radiation; intrinsic and extrinsic biomarkers for the assessment of risks from environmental UV radiation

Tumor evolution. High burden and pervasive positive selection of somatic mutations in normal human skin.
109. Elmets CA, Viner JL, Pentland AP et al. (2010) Chemoprevention of nonmelanoma skin cancer with celecoxib: a randomized, double-blind, placebo-controlled trial. J Natl Cancer Inst 102:1835-44
110. Erkan S, Savundra JM, Wood B et al. (2017) Clinical perineural invasion of the trigeminal and facial nerves in cutaneous head and neck squamous cell carcinoma: Outcomes and prognostic implications of multimodality and salvage treatment. Head & Neck 39:1280-1286
111. Erlendsson AM, Egekvist H, Lorentzen HF et al. (2016) Actinic keratosis: a cross-sectional study of disease characteristics and treatment patterns in Danish dermatology clinics. Int J Dermatol 55:309-16
112. Eroglu A, Berberoglu U, and Berreroglu S (1996) Risk factors related to locoregional recurrence in squamous cell carcinoma of the skin. J Surg Oncol 61:124-30
113. Euvrard S, Kanitakis J, and Claudy A (2003) Skin cancers after organ transplantation. N Engl J Med 348:1681-91
114. Euvrard S, Morelon E, Rostaing L et al. (2012) Sirolimus and Secondary Skin-Cancer Prevention in Kidney Transplantation. New England Journal of Medicine 367:329-339
115. Evans M, Kalman D, Alvarez P et al. (2014) A randomized, double-blind, placebo-controlled clinical trial evaluating Dermytol((R)) cream for the treatment of actinic keratoses. Clin Cosmet Investig Dermatol 7:215-24
116. Fachgesellschaften AdWM. *S3-Leitlinie zur Impfprävention HPV-assoziierter Neoplasien (AWMF Registernummer: 082/002)*. 2013 28.05.2018]; Available from: http://www.awmf.org/uploads/tx_szleitlinien/082-002l_Impfpr%C3%A4vention_HPV_assoziierter_Neoplasien_2013-12.pdf.
117. Ferlito A, Rinaldo A, Silver CE et al. (2006) Elective and therapeutic selective neck dissection. Oral Oncol 42:14-25
118. Ferlito A, Rinaldo A, Silver CE et al. (2006) Neck dissection: then and now. Auris Nasus Larynx 33:365-74
119. Fernandez-Figueras MT, Carrato C, Saenz X et al. (2015) Actinic keratosis with atypical basal cells (AK I) is the most common lesion associated with invasive squamous cell carcinoma of the skin. Journal of the European Academy of Dermatology and Venereology : JEADV 29:991-7
120. Figueras Nart I, Cerio R, Dirschka T et al. (2017) Defining the actinic keratosis field: a literature review and discussion. J Eur Acad Dermatol Venereol
121. Fischbach F, Knollmann F, Griesshaber V et al. (2003) Detection of pulmonary nodules by multislice computed tomography: improved detection rate with reduced slice thickness. Eur Radiol 13:2378-83
122. Flohil SC, van der Leest RJ, Dowlatshahi EA et al. (2013) Prevalence of actinic keratosis and its risk factors in the general population: the Rotterdam Study. J Invest Dermatol 133:1971-8
123. Foley P, Merlin K, Cumming S et al. (2011) A comparison of cryotherapy and imiquimod for treatment of actinic keratoses: lesion clearance, safety, and skin quality outcomes. J Drugs Dermatol 10:1432-8

Konsultationsfassung

124. Foote MC, McGrath M, Guminski A et al. (2014) Phase II study of single-agent panitumumab in patients with incurable cutaneous squamous cell carcinoma. Ann Oncol 25:2047-52
125. Freeman M, Vinciullo C, Francis D et al. (2003) A comparison of photodynamic therapy using topical methyl aminolevulinate (Metvix) with single cycle cryotherapy in patients with actinic keratosis: a prospective, randomized study. J Dermatolog Treat 14:99-106
126. Freeman RG, Knox JM, and Heaton CL (1964) The treatment of skin cancer. A statistical study of 1,341 skin tumors comparing results obtained with irradiation, surgery, and curettage followed by electrodesiccation. Cancer 17:535-538
127. Friedman NR (1993) Prognostic factors for local recurrence, metastases, and survival rates in squamous cell carcinoma of the skin, ear, and lip. J Am Acad Dermatol 28:281-2
128. Friis KBE, Themstrup L, and Jemec GBE (2017) Optical coherence tomography in the diagnosis of actinic keratosis-A systematic review. Photodiagnosis Photodyn Ther 18:98-104
129. Fu T, Aasi SZ, and Hollmig ST (2016) Management of High-Risk Squamous Cell Carcinoma of the Skin. Curr Treat Options Oncol 17:34
130. Fuchs A and Marmur E (2007) The kinetics of skin cancer: progression of actinic keratosis to squamous cell carcinoma. Dermatologic surgery : official publication for American Society for Dermatologic Surgery [et al.] 33:1099-101
131. Fujiwara M, Suzuki T, Takiguchi T et al. (2016) Evaluation of positron emission tomography imaging to detect lymph node metastases in patients with high-risk cutaneous squamous cell carcinoma. The Journal of Dermatology 43:1314-1320
132. Fukushima S, Masuguchi S, Igata T et al. (2014) Evaluation of sentinel node biopsy for cutaneous squamous cell carcinoma. J Dermatol 41:539-41
133. Galloway TJ, Morris CG, Mancuso AA et al. (2005) Impact of radiographic findings on prognosis for skin carcinoma with clinical perineural invasion. Cancer 103:1254-1257
134. Garbe C, Basset-Seguin N, Poulin Y et al. (2016) Efficacy and safety of follow-up field treatment of actinic keratosis with ingenol mebutate 0.015% gel: a randomized, controlled 12-month study. Br J Dermatol 174:505-13
135. Gebauer K, Brown P, and Varigos G (2003) Topical diclofenac in hyaluronan gel for the treatment of solar keratoses. Australas J Dermatol 44:40-3
136. Gebauer K, Shumack S, and Cowen PS (2009) Effect of dosing frequency on the safety and efficacy of imiquimod 5% cream for treatment of actinic keratosis on the forearms and hands: a phase II, randomized placebo-controlled trial. Br J Dermatol 161:897-903
137. Geng A, Weinstock MA, Hall R et al. (2009) Tolerability of high-dose topical tretinoin: the Veterans Affairs Topical Tretinoin Chemoprevention Trial. Br J Dermatol 161:918-24
138. Giehl KA, Kriz M, Grahovac M et al. (2014) A controlled trial of photodynamic therapy of actinic keratosis comparing different red light sources. Eur J Dermatol 24:335-41
139. Goldenberg G, Linkner RV, Singer G et al. (2013) An Investigator-initiated Study to Assess the Safety and Efficacy of Imiquimod 3.75% Cream When Used After Cryotherapy in the Treatment of Hypertrophic Actinic Keratoses on Dorsal Hands and Forearms. J Clin Aesthet Dermatol 6:36-43
140. Gooris PJ, Vermey A, de Visscher JG et al. (2002) Supraomohyoid neck dissection in the management of cervical lymph node metastases of squamous cell carcinoma of the lower lip. Head Neck 24:678-83
141. Gore SM, Shaw D, Martin RC et al. (2016) Prospective study of sentinel node biopsy for high-risk cutaneous squamous cell carcinoma of the head and neck. Head Neck 38 Suppl 1:E884-9
142. Green AC (2015) Epidemiology of actinic keratoses. Curr Probl Dermatol 46:1-7
143. Griffiths RW, Feeley K, and Suvarna SK (2002) Audit of clinical and histological prognostic factors in primary invasive squamous cell carcinoma of the skin: assessment in a minimum 5 year follow-up study after conventional excisional surgery. Br J Plast Surg 55:287-92
144. Gupta AK, Paquet M, Villanueva E et al. (2012) Interventions for actinic keratoses. Cochrane Database Syst Rev 12:Cd004415
145. Gurney B and Newlands C (2014) Management of regional metastatic disease in head and neck cutaneous malignancy. 1. Cutaneous squamous cell carcinoma. Br J Oral Maxillofac Surg 52:294-300
146. Guthrie TH, Jr., Porubsky ES, Luxenberg MN et al. (1990) Cisplatin-based chemotherapy in advanced basal and squamous cell carcinomas of the skin: results in 28 patients including 13 patients receiving multimodality therapy. J Clin Oncol 8:342-6
147. Hadley G, Derry S, and Moore RA (2006) Imiquimod for actinic keratosis: systematic review and meta-analysis. J Invest Dermatol 126:1251-5
148. Hafner HM, Breuninger H, Moehrle M et al. (2011) 3D histology-guided surgery for basal cell carcinoma and squamous cell carcinoma: recurrence rates and clinical outcome. Int J Oral Maxillofac Surg 40:943-8

Konsultationsfassung

149. Haisma MS, Plaat BE, Bijl HP et al. (2016) Multivariate analysis of potential risk factors for lymph node metastasis in patients with cutaneous squamous cell carcinoma of the head and neck. J Am Acad Dermatol 75:722-30
150. Han A and Ratner D (2007) What is the role of adjuvant radiotherapy in the treatment of cutaneous squamous cell carcinoma with perineural invasion? Cancer 109:1053-9
151. Hanke CW, Beer KR, Stockfleth E et al. (2010) Imiquimod 2.5% and 3.75% for the treatment of actinic keratoses: results of two placebo-controlled studies of daily application to the face and balding scalp for two 3-week cycles. J Am Acad Dermatol 62:573-81
152. Hansen C, Wilkinson D, Hansen M et al. (2009) Factors contributing to incomplete excision of nonmelanoma skin cancer by australian general practitioners. Archives of Dermatology 145:1253-1260
153. Hantash BM, Stewart DB, Cooper ZA et al. (2006) Facial resurfacing for nonmelanoma skin cancer prophylaxis. Arch Dermatol 142:976-82
154. Hao DS-P and Ng DS-H (2000) Magnetic Resonance Imaging versus Clinical Palpation in Evaluating Cervical Metastasis from Head and Neck Cancer. Otolaryngology-Head and Neck Surgery 123:324-327
155. Harris BN, Bayoumi A, Rao S et al. (2017) Factors Associated with Recurrence and Regional Adenopathy for Head and Neck Cutaneous Squamous Cell Carcinoma. Otolaryngol Head Neck Surg 156:863-869
156. Harwood CA, Mesher D, McGregor JM et al. (2013) A surveillance model for skin cancer in organ transplant recipients: a 22-year prospective study in an ethnically diverse population. Am J Transplant 13:119-29
157. Hashim PW, Nia JK, Singer S et al. (2016) An Investigator-initiated Study to Assess the Safety and Efficacy of Ingenol Mebutate 0.05% Gel When Used After Cryosurgery in the Treatment of Hypertrophic Actinic Keratosis on Dorsal Hands. J Clin Aesthet Dermatol 9:16-22
158. Hauschild A, Popp G, Stockfleth E et al. (2009) Effective photodynamic therapy of actinic keratoses on the head and face with a novel, self-adhesive 5-aminolaevulinic acid patch. Exp Dermatol 18:116-21
159. Hauschild A, Stockfleth E, Popp G et al. (2009) Optimization of photodynamic therapy with a novel self-adhesive 5-aminolaevulinic acid patch: results of two randomized controlled phase III studies. Br J Dermatol 160:1066-74
160. Hausmann D, Jochum S, Utikal J et al. (2011) Comparison of the diagnostic accuracy of whole-body MRI and whole-body CT in stage III/IV malignant melanoma. JDDG: Journal der Deutschen Dermatologischen Gesellschaft 9:212-221
161. Heath CH, Deep NL, Nabell L et al. (2013) Phase I Study of Erlotinib Plus Radiation Therapy in Patients with Advanced Cutaneous Squamous Cell Carcinoma. Int J Radiat Oncol Biol Phys 85:1275-81
162. Heerfordt IM, Nissen CV, Poulsen T et al. (2016) Thickness of Actinic Keratosis Does Not Predict Dysplasia Severity or P53 Expression. Scientific reports 6:33952
163. Heerfordt IM, Nissen CV, Poulsen T et al. (2016) Thickness of Actinic Keratosis Does Not Predict Dysplasia Severity or P53 Expression. Sci Rep 6:33952
164. Helsing P, Togsverd-Bo K, Veierod MB et al. (2013) Intensified fractional CO2 laser-assisted photodynamic therapy vs. laser alone for organ transplant recipients with multiple actinic keratoses and wart-like lesions: a randomized half-side comparative trial on dorsal hands. Br J Dermatol 169:1087-92
165. Herman MP, Amdur RJ, Werning JW et al. Elective Neck Management for Squamous Cell Carcinoma Metastatic to the Parotid-area Lymph Nodes. International Journal of Radiation Oncology · Biology · Physics 94:932
166. Heusch P, Sproll C, Buchbender C et al. (2014) Diagnostic accuracy of ultrasound, (1)(8)F-FDG-PET/CT, and fused (1)(8)F-FDG-PET-MR images with DWI for the detection of cervical lymph node metastases of HNSCC. Clin Oral Investig 18:969-78
167. Hitt R, Irigoyen A, Cortes-Funes H et al. (2012) Phase II study of the combination of cetuximab and weekly paclitaxel in the first-line treatment of patients with recurrent and/or metastatic squamous cell carcinoma of head and neck. Ann Oncol 23:1016-22
168. Hollestein LM, de Vries E, and Nijsten T (2012) Trends of cutaneous squamous cell carcinoma in the Netherlands: Increased incidence rates, but stable relative survival and mortality 1989-2008. Eur.J.Cancer 48:2046-2053
169. Holmkvist KA and Roenigk RK (1998) Squamous cell carcinoma of the lip treated with Mohs micrographic surgery: outcome at 5 years. J Am Acad Dermatol 38:960-6
170. Holzer G, Pinkowicz A, Radakovic S et al. (2017) Randomized controlled trial comparing 35% trichloroacetic acid peel and 5-aminolaevulinic acid photodynamic therapy for treating multiple actinic keratosis. Br J Dermatol 176:1155-1161

Kommunationsfassung

171. Hong TS, Kriesel KJ, Hartig GK et al. (2005) Parotid area lymph node metastases from cutaneous squamous cell carcinoma: implications for diagnosis, treatment, and prognosis. Head Neck 27:851-6
172. Hoogendijk-van den Akker JM, Harden PN, Hoitsma AJ et al. (2013) Two-year randomized controlled prospective trial converting treatment of stable renal transplant recipients with cutaneous invasive squamous cell carcinomas to sirolimus. J Clin Oncol 31:1317-23
173. Hoover WD, 3rd, Jorizzo JL, Clark AR et al. (2014) Efficacy of cryosurgery and 5-fluorouracil cream 0.5% combination therapy for the treatment of actinic keratosis. Cutis 94:255-9
174. Huerta-Brogeras M, Olmos O, Borbujo J et al. (2012) Validation of dermoscopy as a real-time noninvasive diagnostic imaging technique for actinic keratosis. Arch Dermatol 148:1159-64
175. Hutting KH, Bos PG, Kibbelaar RE et al. (2017) Effective excision of cutaneous squamous cell carcinoma of the face using analysis of intra-operative frozen sections from the whole specimen. J Surg Oncol
176. Huyke C, Laszczyk M, Scheffler A et al. (2006) [Treatment of actinic keratoses with birch bark extract: a pilot study]. J Dtsch Dermatol Ges 4:132-6
177. Huyke C, Reuter J, Rodig M et al. (2009) Treatment of actinic keratoses with a novel betulin-based oleogel. A prospective, randomized, comparative pilot study. J Dtsch Dermatol Ges 7:128-33
178. JA W (2007) Patterns of metastasis in head and neck cancer. Cancer Treat Res 135:203–207
179. Jambusaria-Pahlajani A, Miller CJ, Quon H et al. (2009) Surgical monotherapy versus surgery plus adjuvant radiotherapy in high-risk cutaneous squamous cell carcinoma: a systematic review of outcomes. Dermatol Surg 35:574-85
180. Jeffes EW, McCullough JL, Weinstein GD et al. (2001) Photodynamic therapy of actinic keratoses with topical aminolevulinic acid hydrochloride and fluorescent blue light. J Am Acad Dermatol 45:96-104
181. Jenkins G, Smith AB, Kanatas AN et al. (2014) Anatomical restrictions in the surgical excision of scalp squamous cell carcinomas: does this affect local recurrence and regional nodal metastases? Int J Oral Maxillofac Surg 43:142-6
182. Jenni D, Karpova M, Mühleisen B et al. (2016) A prospective clinical trial to assess lapatinib effects on cutaneous squamous cell carcinoma and actinic keratosis. ESMO Open 1
183. Jiyad Z, O'Rourke P, Soyer HP et al. (2017) Actinic keratosis-related signs predictive of squamous cell carcinoma in renal transplant recipients: a nested case-control study. The British journal of dermatology 176:965-970
184. Jol JA, van Velthuysen ML, Hilgers FJ et al. (2003) Treatment results of regional metastasis from cutaneous head and neck squamous cell carcinoma. Eur J Surg Oncol 29:81-6
185. Jorizzo J, Dinehart S, Matheson R et al. (2007) Vehicle-controlled, double-blind, randomized study of imiquimod 5% cream applied 3 days per week in one or two courses of treatment for actinic keratoses on the head. J Am Acad Dermatol 57:265-8
186. Jorizzo J, Stewart D, Bucko A et al. (2002) Randomized trial evaluating a new 0.5% fluorouracil formulation demonstrates efficacy after 1-, 2-, or 4-week treatment in patients with actinic keratosis. Cutis 70:335-9
187. Jorizzo J, Weiss J, Furst K et al. (2004) Effect of a 1-week treatment with 0.5% topical fluorouracil on occurrence of actinic keratosis after cryosurgery: a randomized, vehicle-controlled clinical trial. Arch Dermatol 140:813-6
188. Jorizzo J, Weiss J, and Vamvakias G (2006) One-week treatment with 0.5% fluorouracil cream prior to cryosurgery in patients with actinic keratoses: a double-blind, vehicle-controlled, long-term study. J Drugs Dermatol 5:133-9
189. Jorizzo JL, Markowitz O, Lebwohl MG et al. (2010) A randomized, double-blinded, placebo-controlled, multicenter, efficacy and safety study of 3.75% imiquimod cream following cryosurgery for the treatment of actinic keratoses. J Drugs Dermatol 9:1101-8
190. Jurk M, Heil F, Vollmer J et al. (2002) Human TLR7 or TLR8 independently confer responsiveness to the antiviral compound R-848. Nat Immunol 3:499
191. Kadakia KC, Barton DL, Loprinzi CL et al. (2012) Randomized controlled trial of acitretin versus placebo in patients at high-risk for basal cell or squamous cell carcinoma of the skin (North Central Cancer Treatment Group Study 969251). Cancer 118:2128-37
192. Kang S, Goldfarb MT, Weiss JS et al. (2003) Assessment of adapalene gel for the treatment of actinic keratoses and lentigines: a randomized trial. J Am Acad Dermatol 49:83-90
193. Karia PS, Han J, and Schmults CD (2013) Cutaneous squamous cell carcinoma: estimated incidence of disease, nodal metastasis, and deaths from disease in the United States, 2012. J.Am.Acad.Dermatol. 68:957-966
194. Karia PS, Jambusaria-Pahlajani A, Harrington DP et al. (2014) Evaluation of American Joint Committee on Cancer, International Union Against Cancer, and Brigham and Women's Hospital tumor staging for cutaneous squamous cell carcinoma. J Clin Oncol 32:327-34

Konsultationsfassung

195. Karmisholt KE and Haedersdal M (2016) Ablative fractional laser intensifies treatment outcome of scalp actinic keratoses with ingenol mebutate: a case report. J Eur Acad Dermatol Venereol 30:854-5
196. Katalinic A, Kunze U, and Schafer T (2003) Epidemiology of cutaneous melanoma and non-melanoma skin cancer in Schleswig-Holstein, Germany: incidence, clinical subtypes, tumour stages and localization (epidemiology of skin cancer). Br.J.Dermatol. 149:1200-1206
197. Kaufmann R, Spelman L, Weightman W et al. (2008) Multicentre intraindividual randomized trial of topical methyl aminolaevulinate-photodynamic therapy vs. cryotherapy for multiple actinic keratoses on the extremities. Br J Dermatol 158:994-9
198. Kauvar AN, Arpey CJ, Hruza G et al. (2015) Consensus for Nonmelanoma Skin Cancer Treatment, Part II: Squamous Cell Carcinoma, Including a Cost Analysis of Treatment Methods. Dermatol Surg 41:1214-40
199. Keim U, van der Pols JC, Williams GM et al. (2015) Exclusive development of a single type of keratinocyte skin cancer: evidence from an Australian population-based cohort study. J Invest Dermatol 135:728-33
200. Khansur T and Kennedy A (1991) Cisplatin and 5-fluorouracil for advanced locoregional and metastatic squamous cell carcinoma of the skin. Cancer 67:2030-2
201. Kiefer C, Sturtz S, and Bender R (2015) Indirect Comparisons and Network Meta-Analyses. Dtsch Arztebl Int 112:803-8
202. Kirke DN, Porceddu S, Wallwork BD et al. (2011) Pathologic occult neck disease in patients with metastatic cutaneous squamous cell carcinoma to the parotid. Otolaryngol Head Neck Surg 144:549-51
203. Ko DY, Jeon SY, Kim KH et al. (2014) Fractional erbium: YAG laser-assisted photodynamic therapy for facial actinic keratoses: a randomized, comparative, prospective study. J Eur Acad Dermatol Venereol 28:1529-39
204. Kohl E, Popp C, Zeman F et al. (2017) Photodynamic therapy using intense pulsed light for treating actinic keratoses and photoaged skin of the dorsal hands: a randomized placebo-controlled study. Br J Dermatol 176:352-362
205. Korman N, Moy R, Ling M et al. (2005) Dosing with 5% imiquimod cream 3 times per week for the treatment of actinic keratosis: results of two phase 3, randomized, double-blind, parallel-group, vehicle-controlled trials. Arch Dermatol 141:467-73
206. Kose O, Koc E, Erbil AH et al. (2008) Comparison of the efficacy and tolerability of 3% diclofenac sodium gel and 5% imiquimod cream in the treatment of actinic keratosis. J Dermatolog Treat 19:159-63
207. Kosec A, Svetina L, and Luksic I (2013) Significance of clinical stage, extent of surgery and outcome in cutaneous squamous cell carcinoma of the head and neck. Int J Oral Maxillofac Surg 42:82-8
208. Krawtchenko N, Roewert-Huber J, Ulrich M et al. (2007) A randomised study of topical 5% imiquimod vs. topical 5-fluorouracil vs. cryosurgery in immunocompetent patients with actinic keratoses: a comparison of clinical and histological outcomes including 1-year follow-up. Br J Dermatol 157 Suppl 2:34-40
209. Krediet JT, Beyer M, Lenz K et al. (2015) Sentinel lymph node biopsy and risk factors for predicting metastasis in cutaneous squamous cell carcinoma. Br J Dermatol 172:1029-36
210. Kreul SM, Havighurst T, Kim KM et al. (2012) A Phase III Skin Cancer Chemoprevention Study of DFMO: Long-term Follow-up of Skin Cancer Events and Toxicity. Cancer Prev Res (Phila) 5:1368-74
211. Kreuter A, Eijk T, Lehmann P et al. (2015) Electrochemotherapy in advanced skin tumors and cutaneous metastases – a retrospective multicenter analysis. JDDG: Journal der Deutschen Dermatologischen Gesellschaft 13:308-315
212. Krohn S and Palfner S, *Bamber Empfehlung: Empfehlung zur Begutachtung von arbeitsbedingten Hauterkrankungen und Hautkrebserkrankungen*, ed. D.G.U.e.V. (DGUV). 2017, Berlin.
213. Kuscu O, Bajin MD, Suslu N et al. (2016) The role of suprahyoid neck dissection in the treatment of squamous cell carcinoma of the lower lip: 20 years' experience at a Tertiary Center. J Craniomaxillofac Surg 44:1404-7
214. Kwon S, Dong ZM, and Wu PC (2011) Sentinel lymph node biopsy for high-risk cutaneous squamous cell carcinoma: clinical experience and review of literature. World J Surg Oncol 9:80
215. Lacour JP, Ulrich C, Gilaberte Y et al. (2015) Daylight photodynamic therapy with methyl aminolevulinate cream is effective and nearly painless in treating actinic keratoses: a randomised, investigator-blinded, controlled, phase III study throughout Europe. J Eur Acad Dermatol Venereol 29:2342-8

Konsultationsfassung

216. Lallas A, Pyne J, Kyrgidis A et al. (2015) The clinical and dermoscopic features of invasive cutaneous squamous cell carcinoma depend on the histopathological grade of differentiation. Br J Dermatol 172:1308-15
217. Lallas A, Tschandl P, Kyrgidis A et al. (2016) Dermoscopic clues to differentiate facial lentigo maligna from pigmented actinic keratosis. Br J Dermatol 174:1079-85
218. Lansbury L, Bath-Hextall F, Perkins W et al. (2013) Interventions for non-metastatic squamous cell carcinoma of the skin: systematic review and pooled analysis of observational studies. Bmj 347:f6153
219. Lapidoth M, Adatto M, and Halachmi S (2013) Treatment of actinic keratoses and photodamage with non-contact fractional 1540-nm laser quasi-ablation: an ex vivo and clinical evaluation. Lasers Med Sci 28:537-42
220. Lebwohl M, Dinehart S, Whiting D et al. (2004) Imiquimod 5% cream for the treatment of actinic keratosis: results from two phase III, randomized, double-blind, parallel group, vehicle-controlled trials. J Am Acad Dermatol 50:714-21
221. Lebwohl M, Shumack S, Stein Gold L et al. (2013) Long-term follow-up study of ingenol mebutate gel for the treatment of actinic keratoses. JAMA Dermatol 149:666-70
222. Lebwohl M, Swanson N, Anderson LL et al. (2012) Ingenol mebutate gel for actinic keratosis. N Engl J Med 366:1010-9
223. Leibovitch I, Huilgol SC, Selva D et al. (2005) Cutaneous squamous cell carcinoma treated with Mohs micrographic surgery in Australia II. Perineural invasion. J Am Acad Dermatol 53:261-6
224. Leiter U and Garbe C (2008) Epidemiology of melanoma and nonmelanoma skin cancer--the role of sunlight. Adv.Exp.Med.Biol. 624:89-103
225. Leiter U, Gutzmer R, Alter M et al. (2016) Kutanes Plattenepithelkarzinom. Der Hautarzt 67:857-866
226. Leiter U, Keim U, Eigentler T et al. (2017) Incidence, Mortality, and Trends of Nonmelanoma Skin Cancer in Germany. J Invest Dermatol
227. Leitlinienprogramm Onkologie (Deutsche Krebsgesellschaft DK, AWMF): S3-Leitlinie Prävention von Hautkrebs, Langversion 1.1, 2014, AWMF Registernummer: 032/052OL, http://leitlinienprogramm-onkologie.de/Leitlinien.7.0.html (Zugriff am 28.05.2018).
228. Levy S, Furst K, and Chern W (2001) A pharmacokinetic evaluation of 0.5% and 5% fluorouracil topical cream in patients with actinic keratosis. Clin Ther 23:908-20
229. Lewis CM, Glisson BS, Feng L et al. (2012) A phase II study of gefitinib for aggressive cutaneous squamous cell carcinoma of the head and neck. Clin Cancer Res 18:1435-46
230. Lewis KG and Weinstock MA (2007) Trends in nonmelanoma skin cancer mortality rates in the United States, 1969 through 2000. J.Invest Dermatol. 127:2323-2327
231. Liao LJ, Lo WC, Hsu WL et al. (2012) Detection of cervical lymph node metastasis in head and neck cancer patients with clinically N0 neck-a meta-analysis comparing different imaging modalities. BMC Cancer 12:236
232. Lippman SM, Parkinson DR, Itri LM et al. (1992) 13-cis-retinoic acid and interferon alpha-2a: effective combination therapy for advanced squamous cell carcinoma of the skin. J Natl Cancer Inst 84:235-41
233. Lonneux M, Hamoir M, Reychler H et al. (2010) Positron emission tomography with [18F]fluorodeoxyglucose improves staging and patient management in patients with head and neck squamous cell carcinoma: a multicenter prospective study. J Clin Oncol 28:1190-5
234. Loser CR, Rompel R, Mohrle M et al. (2015) S1 guideline: microscopically controlled surgery (MCS). J Dtsch Dermatol Ges 13:942-51
235. Lott DG, Manz R, Koch C et al. (2010) Aggressive behavior of nonmelanotic skin cancers in solid organ transplant recipients. Transplantation 90:683-7
236. Loven K, Stein L, Furst K et al. (2002) Evaluation of the efficacy and tolerability of 0.5% fluorouracil cream and 5% fluorouracil cream applied to each side of the face in patients with actinic keratosis. Clin Ther 24:990-1000
237. Lu SM and Lien WW (2015) Concurrent Radiotherapy With Cetuximab or Platinum-based Chemotherapy for Locally Advanced Cutaneous Squamous Cell Carcinoma of the Head and Neck. Am J Clin Oncol
238. Maier T, Cekovic D, Ruzicka T et al. (2015) Treatment monitoring of topical ingenol mebutate in actinic keratoses with the combination of optical coherence tomography and reflectance confocal microscopy: a case series. Br J Dermatol 172:816-8
239. Malvehy J (2015) A new vision of actinic keratosis beyond visible clinical lesions. J Eur Acad Dermatol Venereol 29 Suppl 1:3-8
240. Malvehy J, Alarcon I, Montoya J et al. (2016) Treatment monitoring of 0.5% 5-fluorouracil and 10% salicylic acid in clinical and subclinical actinic keratoses with the combination of optical coherence tomography and reflectance confocal microscopy. J Eur Acad Dermatol Venereol 30:258-65

Kommentarfassung

241. Malvehy J, Roldan-Marin R, Iglesias-Garcia P et al. (2015) Monitoring treatment of field cancerisation with 3% diclofenac sodium 2.5% hyaluronic acid by reflectance confocal microscopy: a histologic correlation. Acta Derm Venereol 95:45-50
242. Manyam BV, Garsa AA, Chin RI et al. (2017) A multi-institutional comparison of outcomes of immunosuppressed and immunocompetent patients treated with surgery and radiation therapy for cutaneous squamous cell carcinoma of the head and neck. Cancer 123:2054-2060
243. Manyam BV, Gastman B, Zhang AY et al. (2015) Inferior outcomes in immunosuppressed patients with high-risk cutaneous squamous cell carcinoma of the head and neck treated with surgery and radiation therapy. J Am Acad Dermatol 73:221-7
244. Marcil I and Stern RS (2000) Risk of developing a subsequent nonmelanoma skin cancer in patients with a history of nonmelanoma skin cancer: a critical review of the literature and meta-analysis. Arch Dermatol 136:1524-30
245. Marinescu A, Stepan AE, Margaritescu C et al. (2016) P53, p16 and Ki67 immunoexpression in cutaneous squamous cell carcinoma and its precursor lesions. Rom J Morphol Embryol 57:691-696
246. Markowitz O, Schwartz M, Feldman E et al. (2016) Defining Field Cancerization of the Skin Using Noninvasive Optical Coherence Tomography Imaging to Detect and Monitor Actinic Keratosis in Ingenol Mebutate 0.015%- Treated Patients. J Clin Aesthet Dermatol 9:18-25
247. Marks R, Rennie G, and Selwood TS (1988) Malignant transformation of solar keratoses to squamous cell carcinoma. Lancet 1:795-7
248. Martinez JC and Cook JL (2007) High-risk cutaneous squamous cell carcinoma without palpable lymphadenopathy: is there a therapeutic role for elective neck dissection? Dermatol Surg 33:410-20
249. Martinez JC, Otley CC, Euvrard S et al. (2004) Complications of systemic retinoid therapy in organ transplant recipients with squamous cell carcinoma. Dermatol Surg 30:662-6
250. Maruyama H, Tanaka R, Fujisawa Y et al. (2016) Availability of sentinel lymph node biopsy for cutaneous squamous cell carcinoma. J Dermatol
251. Maubec E, Petrow P, Scheer-Senyarich I et al. (2011) Phase II study of cetuximab as first-line single-drug therapy in patients with unresectable squamous cell carcinoma of the skin. J Clin Oncol 29:3419-26
252. McCarthy WH, Shaw HM, Thompson JF et al. (1988) Time and frequency of recurrence of cutaneous stage I malignant melanoma with guidelines for follow-up study. Surgery, gynecology & obstetrics 166:497-502
253. McEwan LE and Smith JG (1997) Topical diclofenac/hyaluronic acid gel in the treatment of solar keratoses. Australas J Dermatol 38:187-9
254. Memon AA, Tomenson JA, Bothwell J et al. (2000) Prevalence of solar damage and actinic keratosis in a Merseyside population. Br J Dermatol 142:1154-9
255. Mendenhall WM, Amdur RJ, Hinerman RW et al. (2009) Radiotherapy for cutaneous squamous and basal cell carcinomas of the head and neck. Laryngoscope 119:1994-9
256. Mendenhall WM, Amdur RJ, Hinerman RW et al. (2007) Skin cancer of the head and neck with perineural invasion. Am J Clin Oncol 30:93-6
257. Mendenhall WM, Ferlito A, Takes RP et al. (2012) Cutaneous head and neck basal and squamous cell carcinomas with perineural invasion. Oral Oncol 48:918-22
258. Migden MR, Rischin D, Schmults CD et al. (2018) PD-1 Blockade with Cemiplimab in Advanced Cutaneous Squamous-Cell Carcinoma. N Engl J Med
259. Misiewicz J, Sendagorta E, Golebiowska A et al. (1991) Topical treatment of multiple actinic keratoses of the face with arotinoid methyl sulfone (Ro 14-9706) cream versus tretinoin cream: a double-blind, comparative study. J Am Acad Dermatol 24:448-51
260. Moehrle M, Breuninger H, and Röcken M (2007) A confusing world: what to call histology of three-dimensional tumour margins? Journal of the European Academy of Dermatology and Venereology 21:591-595
261. Moggio E, Arisi M, Zane C et al. (2016) A randomized split-face clinical trial analyzing daylight photodynamic therapy with methyl aminolaevulinate vs ingenol mebutate gel for the treatment of multiple actinic keratoses of the face and the scalp. Photodiagnosis Photodyn Ther 16:161-165
262. Mohs FE (1978) Chemosurgery for the microscopically controlled excision of cutaneous cancer. Head Neck Surg 1:150-66
263. Mohs FE (1978) Chemosurgery: microscopically controlled surgery for skin cancer--past, present and future. J Dermatol Surg Oncol 4:41-54
264. Mohs FE and Guyer MF (1941) Pre-excisional Fixation of Tissues in the Treatment of Cancer in Rats. Cancer Research 1:49-51
265. Mohs FE and Snow SN (1985) Microscopically controlled surgical treatment for squamous cell carcinoma of the lower lip. Surg Gynecol Obstet 160:37-41

Konsultationsfassung

266. Moloney F, Vestergaard M, Radojkovic B et al. (2010) Randomized, double-blinded, placebo controlled study to assess the effect of topical 1% nicotinamide on actinic keratoses. Br J Dermatol 162:1138-9
267. Moloney FJ and Collins P (2007) Randomized, double-blind, prospective study to compare topical 5-aminolaevulinic acid methylester with topical 5-aminolaevulinic acid photodynamic therapy for extensive scalp actinic keratosis. Br J Dermatol 157:87-91
268. Moriarty M, Dunn J, Darragh A et al. (1982) Etretinate in treatment of actinic keratosis. A double-blind crossover study. Lancet 1:364-5
269. Morton C, Campbell S, Gupta G et al. (2006) Intraindividual, right-left comparison of topical methyl aminolaevulinate-photodynamic therapy and cryotherapy in subjects with actinic keratoses: a multicentre, randomized controlled study. Br J Dermatol 155:1029-36
270. Moskalik K, Kozlow A, Demin E et al. (2010) Powerful neodymium laser radiation for the treatment of facial carcinoma: 5 year follow-up data. Eur J Dermatol 20:738-42
271. Mourouzis C, Boynton A, Grant J et al. (2009) Cutaneous head and neck SCCs and risk of nodal metastasis - UK experience. J Craniomaxillofac Surg 37:443-7
272. Muller FM, Dawe RS, Moseley H et al. (2009) Randomized comparison of Mohs micrographic surgery and surgical excision for small nodular basal cell carcinoma: tissue-sparing outcome. Dermatol Surg 35:1349-54
273. Navarrete-Dechent C, Veness MJ, Droppelmann N et al. (2018) Cutaneous squamous cell carcinoma and the emerging role of sentinel lymph node biopsy: a review. Giornale italiano di dermatologia e venereologia : organo ufficiale, Societa italiana di dermatologia e sifilografia
274. Navarrete-Dechent C, Veness MJ, Droppelmann N et al. (2015) High-risk cutaneous squamous cell carcinoma and the emerging role of sentinel lymph node biopsy: A literature review. J Am Acad Dermatol 73:127-37
275. Neittaanmaki-Perttu N, Gronroos M, Karppinen T et al. (2016) Photodynamic Therapy for Actinic Keratoses: A Randomized Prospective Non-sponsored Cost-effectiveness Study of Daylight-mediated Treatment Compared with Light-emitting Diode Treatment. Acta Derm Venereol 96:241-4
276. Neittaanmaki-Perttu N, Karppinen TT, Gronroos M et al. (2014) Daylight photodynamic therapy for actinic keratoses: a randomized double-blinded nonsponsored prospective study comparing 5-aminolaevulinic acid nanoemulsion (BF-200) with methyl-5-aminolaevulinate. Br J Dermatol 171:1172-80
277. Nemet AY, Deckel Y, Martin PA et al. (2006) Management of periocular basal and squamous cell carcinoma: a series of 485 cases. Am J Ophthalmol 142:293-7
278. Newlands C, Currie R, Memon A et al. (2016) Non-melanoma skin cancer: United Kingdom National Multidisciplinary Guidelines. The Journal of Laryngology and Otology 130:S125-S132
279. Newlands C, Currie R, Memon A et al. (2016) Non-melanoma skin cancer: United Kingdom National Multidisciplinary Guidelines. The Journal of Laryngology & Otology 130:S125-S132
280. Nguyen BT, Gan SD, Konnikov N et al. (2015) Treatment of superficial basal cell carcinoma and squamous cell carcinoma in situ on the trunk and extremities with ablative fractional laser-assisted delivery of topical fluorouracil. J Am Acad Dermatol 72:558-60
281. Nguyen KP, Peppelman M, Hoogedoorn L et al. (2016) The current role of in vivo reflectance confocal microscopy within the continuum of actinic keratosis and squamous cell carcinoma: a systematic review. Eur J Dermatol 26:549-565
282. Nissen CV, Heerfordt IM, Wiegell SR et al. (2017) Pretreatment with 5-Fluorouracil Cream Enhances the Efficacy of Daylight-mediated Photodynamic Therapy for Actinic Keratosis. Acta Derm Venereol 97:617-621
283. Nissen CV, Heerfordt IM, Wiegell SR et al. (2017) Pretreatment with 5-fluorouracil cream enhances the efficacy of daylight-mediated photodynamic therapy for actinic keratosis. Acta Dermato-Venereologica 97:617-621
284. Nottage MK, Lin C, Hughes BG et al. (2017) Prospective study of definitive chemoradiation in locally or regionally advanced squamous cell carcinoma of the skin. Head Neck 39:679-683
285. Oddone N, Morgan GJ, Palme CE et al. (2009) Metastatic cutaneous squamous cell carcinoma of the head and neck: the Immunosuppression, Treatment, Extranodal spread, and Margin status (ITEM) prognostic score to predict outcome and the need to improve survival. Cancer 115:1883-91
286. Ooi T, Barnetson RS, Zhuang L et al. (2006) Imiquimod-induced regression of actinic keratosis is associated with infiltration by T lymphocytes and dendritic cells: a randomized controlled trial. Br J Dermatol 154:72-8
287. Ortonne JP, Gupta G, Ortonne N et al. (2010) Effectiveness of cross polarized light and fluorescence diagnosis for detection of sub-clinical and clinical actinic keratosis during imiquimod treatment. Exp Dermatol 19:641-7

Konsultationsfassung

288. Ostertag JU, Quaedvlieg PJ, van der Geer S et al. (2006) A clinical comparison and long-term follow-up of topical 5-fluorouracil versus laser resurfacing in the treatment of widespread actinic keratoses. Lasers Surg Med 38:731-9
289. Otley CC, Stasko T, Tope WD et al. (2006) Chemoprevention of Nonmelanoma Skin Cancer with Systemic Retinoids: Practical Dosing and Management of Adverse Effects. Dermatologic Surgery 32:562-568
290. Pandey S, Mercer SE, Dallas K et al. (2012) Evaluation of the prognostic significance of follicular extension in actinic keratoses. The Journal of clinical and aesthetic dermatology 5:25-8
291. Pariser D, Loss R, Jarratt M et al. (2008) Topical methyl-aminolevulinate photodynamic therapy using red light-emitting diode light for treatment of multiple actinic keratoses: A randomized, double-blind, placebo-controlled study. J Am Acad Dermatol 59:569-76
292. Pariser DM, Houlihan A, Ferdon MB et al. (2016) Randomized Vehicle-Controlled Study of Short Drug Incubation Aminolevulinic Acid Photodynamic Therapy for Actinic Keratoses of the Face or Scalp. Dermatol Surg 42:296-304
293. Pariser DM, Lowe NJ, Stewart DM et al. (2003) Photodynamic therapy with topical methyl aminolevulinate for actinic keratosis: results of a prospective randomized multicenter trial. J Am Acad Dermatol 48:227-32
294. Peat B, Insull P, and Ayers R (2012) Risk stratification for metastasis from cutaneous squamous cell carcinoma of the head and neck. ANZ J Surg 82:230-3
295. Peiffer N, Kutz JW, Jr., Myers LL et al. (2011) Patterns of regional metastasis in advanced stage cutaneous squamous cell carcinoma of the auricle. Otolaryngol Head Neck Surg 144:36-42
296. Pellacani G, Peris K, Guillen C et al. (2015) A randomized trial comparing simultaneous vs. sequential field treatment of actinic keratosis with ingenol mebutate on two separate areas of the head and body. J Eur Acad Dermatol Venereol 29:2192-8
297. Peris K, Stockfleth E, Gupta G et al. (2015) Efficacy of imiquimod 3.75% from Lmax according to the number of actinic keratosis lesions. J Eur Acad Dermatol Venereol 29:2470-3
298. Perkins W (2010) Who should have Mohs micrographic surgery? Curr Opin Otolaryngol Head Neck Surg 18:283-9
299. Petter G and Haustein UF (1999) [Histological and clinical prognostic factors in squamous cell carcinoma of the skin. A contribution to the multicenter carcinoma study of the association of surgical and oncological dermatology]. Hautarzt 50:412-7
300. Pflugfelder A, Andonov E, Weide B et al. (2015) Lack of activity of betulin-based Oleogel-S10 in the treatment of actinic keratoses: a randomized, multicentre, placebo-controlled double-blind phase II trial. Br J Dermatol 172:926-32
301. Pflugfelder A, Welter AK, Leiter U et al. (2012) Open label randomized study comparing 3 months vs. 6 months treatment of actinic keratoses with 3% diclofenac in 2.5% hyaluronic acid gel: a trial of the German Dermatologic Cooperative Oncology Group. J Eur Acad Dermatol Venereol 26:48-53
302. Piacquadio DJ, Chen DM, Farber HF et al. (2004) Photodynamic therapy with aminolevulinic acid topical solution and visible blue light in the treatment of multiple actinic keratoses of the face and scalp: investigator-blinded, phase 3, multicenter trials. Arch Dermatol 140:41-6
303. Pickering CR, Zhou JH, Lee JJ et al. (2014) Mutational landscape of aggressive cutaneous squamous cell carcinoma. Clinical Cancer Research
304. Pomerantz H, Hogan D, Eilers D et al. (2015) Long-term Efficacy of Topical Fluorouracil Cream, 5%, for Treating Actinic Keratosis: A Randomized Clinical Trial. JAMA Dermatol 151:952-60
305. Pomerantz H and Weinstock MA (2014) Predictors of local adverse effects caused by topical tretinoin cream 0.1% in the Veterans Affairs Topical Tretinoin Chemoprevention trial. Br J Dermatol 171:642-5
306. Quaedvlieg PJ, Tirsi E, Thissen MR et al. (2006) Actinic keratosis: how to differentiate the good from the bad ones? Eur J Dermatol 16:335-9
307. Raasch BA and Buettner PG (2002) Multiple nonmelanoma skin cancer in an exposed Australian population. Int.J.Dermatol. 41:652-658
308. Rahvar M, Lamel SA, and Maibach HI (2012) Randomized, vehicle-controlled trials of topical 5-fluorouracil therapy for actinic keratosis treatment: an overview. Immunotherapy 4:939-45
309. Ratushny V, Gober MD, Hick R et al. (2012) From keratinocyte to cancer: the pathogenesis and modeling of cutaneous squamous cell carcinoma. The Journal of clinical investigation 122:464-72
310. Reinhold U, Dirschka T, Ostendorf R et al. (2016) A randomized, double-blind, phase III, multicentre study to evaluate the safety and efficacy of BF-200 ALA (Ameluz((R)) ) vs. placebo in the field-directed treatment of mild-to-moderate actinic keratosis with photodynamic therapy (PDT) when using the BF-RhodoLED((R)) lamp. Br J Dermatol 175:696-705

Konsultationsfassung

311. Renzi C, Caggiati A, Mannooranparampil TJ et al. (2007) Sentinel lymph node biopsy for high risk cutaneous squamous cell carcinoma: case series and review of the literature. Eur J Surg Oncol 33:364-9
312. Richards PS and Peacock TE (2007) The role of ultrasound in the detection of cervical lymph node metastases in clinically N0 squamous cell carcinoma of the head and neck. Cancer Imaging 7:167-178
313. Rinne D, Baum RP, Hor G et al. (1998) Primary staging and follow-up of high risk melanoma patients with whole-body 18F-fluorodeoxyglucose positron emission tomography: results of a prospective study of 100 patients. Cancer 82:1664-71
314. Rivers JK, Arlette J, Shear N et al. (2002) Topical treatment of actinic keratoses with 3.0% diclofenac in 2.5% hyaluronan gel. Br J Dermatol 146:94-100
315. Robbins KT, Clayman G, Levine PA et al. (2002) Neck dissection classification update: revisions proposed by the American Head and Neck Society and the American Academy of Otolaryngology-Head and Neck Surgery. Arch Otolaryngol Head Neck Surg 128:751-8
316. Robins P, Dzubow LM, and Rigel DS (1981) Squamous-Cell Carcinoma Treated by Mohs' Surgery. The Journal of Dermatologic Surgery and Oncology 7:800-801
317. Roewert-Huber J, Stockfleth E, and Kerl H (2007) Pathology and pathobiology of actinic (solar) keratosis - an update. Br J Dermatol 157 Suppl 2:18-20
318. Rohde M, Dyrvig AK, Johansen J et al. (2014) 18F-fluoro-deoxy-glucose-positron emission tomography/computed tomography in diagnosis of head and neck squamous cell carcinoma: a systematic review and meta-analysis. Eur J Cancer 50:2271-9
319. Roozeboom MH, Lohman BG, Westers-Attema A et al. (2013) Clinical and histological prognostic factors for local recurrence and metastasis of cutaneous squamous cell carcinoma: analysis of a defined population. Acta Derm Venereol 93:417-21
320. Rosen RH, Gupta AK, and Tyring SK (2012) Dual mechanism of action of ingenol mebutate gel for topical treatment of actinic keratoses: rapid lesion necrosis followed by lesion-specific immune response. J Am Acad Dermatol 66:486-93
321. Ross AS and Schmults CD (2006) Sentinel lymph node biopsy in cutaneous squamous cell carcinoma: a systematic review of the English literature. Dermatol Surg 32:1309-21
322. Rowe DE, Carroll RJ, and Day CL, Jr. (1992) Prognostic factors for local recurrence, metastasis, and survival rates in squamous cell carcinoma of the skin, ear, and lip. Implications for treatment modality selection. J Am Acad Dermatol 26:976-90
323. Rubel DM, Spelman L, Murrell DF et al. (2014) Daylight photodynamic therapy with methyl aminolevulinate cream as a convenient, similarly effective, nearly painless alternative to conventional photodynamic therapy in actinic keratosis treatment: a randomized controlled trial. Br J Dermatol 171:1164-71
324. Rudolph C, Schnoor M, Eisemann N et al. (2015) Incidence trends of nonmelanoma skin cancer in Germany from 1998 to 2010. J.Dtsch.Dermatol.Ges. 13:788-797
325. Ruiz ES, Karia PS, Morgan FC et al. (2017) The positive impact of radiologic imaging on high-stage cutaneous squamous cell carcinoma management. J Am Acad Dermatol 76:217-225
326. Sadek H, Azli N, Wendling JL et al. (1990) Treatment of advanced squamous cell carcinoma of the skin with cisplatin, 5-fluorouracil, and bleomycin. Cancer 66:1692-6
327. Salgo R, Gossmann J, Schofer H et al. (2010) Switch to a sirolimus-based immunosuppression in long-term renal transplant recipients: reduced rate of (pre-)malignancies and nonmelanoma skin cancer in a prospective, randomized, assessor-blinded, controlled clinical trial. Am J Transplant 10:1385-93
328. Samorano LP, Torezan LA, and Sanches JA (2015) Evaluation of the tolerability and safety of a 0.015% ingenol mebutate gel compared to 5% 5-fluorouracil cream for the treatment of facial actinic keratosis: a prospective randomized trial. J Eur Acad Dermatol Venereol 29:1822-7
329. Samsanavicius D, Kaikaris V, Norvydas SJ et al. (2016) Sentinel lymph node biopsy for high-risk cutaneous squamous cell carcinoma: Analysis of recurrence-free survival. Medicina (Kaunas) 52:276-282
330. Santos-Juanes J, Esteve A, Mas-Vidal A et al. (2011) Acute renal failure caused by imiquimod 5% cream in a renal transplant patient: review of the literature on side effects of imiquimod. Dermatology 222:109-12
331. Sapijaszko M, Zloty D, Bourcier M et al. (2015) Non-melanoma Skin Cancer in Canada Chapter 5: Management of Squamous Cell Carcinoma. J Cutan Med Surg 19:249-59
332. Schafer I, Reusch M, Siebert J et al. (2014) Health care characteristics of basal cell carcinoma in Germany: the role of insurance status and socio-demographic factors. J.Dtsch.Dermatol.Ges. 12:803-811
333. Schlittenbauer T, Zeilinger M, Nkenke E et al. (2015) Positron emission tomography-computed tomography versus positron emission tomography-magnetic resonance imaging for diagnosis of oral squamous cell carcinoma: A pilot study. J Craniomaxillofac Surg 43:2129-35

Konsultationsfassung

334. Schmidt C, Martin JM, Khoo E et al. (2015) Outcomes of nodal metastatic cutaneous squamous cell carcinoma of the head and neck treated in a regional center. Head Neck 37:1808-15
335. Schmieder GJ, Huang EY, and Jarratt M (2012) A multicenter, randomized, vehicle-controlled phase 2 study of blue light photodynamic therapy with aminolevulinic acid HCl 20% topical solution for the treatment of actinic keratoses on the upper extremities: the effect of occlusion during the drug incubation period. J Drugs Dermatol 11:1483-9
336. Schmitt AR, Brewer JD, Bordeaux JS et al. (2014) Staging for cutaneous squamous cell carcinoma as a predictor of sentinel lymph node biopsy results: meta-analysis of American Joint Committee on Cancer criteria and a proposed alternative system. JAMA Dermatol 150:19-24
337. Schmitt J, Seidler A, Diepgen TL et al. (2011) Occupational ultraviolet light exposure increases the risk for the development of cutaneous squamous cell carcinoma: a systematic review and meta-analysis. Br.J.Dermatol. 164:291-307
338. Schmitz L, Kahl P, Majores M et al. (2016) Actinic keratosis: correlation between clinical and histological classification systems. J Eur Acad Dermatol Venereol 30:1303-7
339. Schmults CD, Karia PS, Carter JB et al. (2013) Factors predictive of recurrence and death from cutaneous squamous cell carcinoma: a 10-year, single-institution cohort study. JAMA Dermatol 149:541-7
340. Schuh S, Kaestle R, Sattler EC et al. (2016) Optical coherence tomography of actinic keratoses and basal cell carcinomas - differentiation by quantification of signal intensity and layer thickness. J Eur Acad Dermatol Venereol 30:1321-6
341. Schweinzer K ea Different characteristics between common and desmoplastic cutaneous SCC in local infiltration and local recurrence Not yet published
342. Schweinzer K, Kofler L, Bauer J et al. (2017) Cytokeratin AE1/AE3 immunostaining and 3D-histology: improvement of diagnosis in desmoplastic squamous cell carcinoma of the skin. Arch Dermatol Res 309:43-46
343. Segatto MM, Dornelles SI, Silveira VB et al. (2013) Comparative study of actinic keratosis treatment with 3% diclofenac sodium and 5% 5-fluorouracil. An Bras Dermatol 88:732-8
344. Seiwert TY, Burtness B, Mehra R et al. (2016) Safety and clinical activity of pembrolizumab for treatment of recurrent or metastatic squamous cell carcinoma of the head and neck (KEYNOTE-012): an open-label, multicentre, phase 1b trial. Lancet Oncol 17:956-65
345. Senft A, Hoekstra OS, Witte BI et al. (2016) Screening for distant metastases in head and neck cancer patients using FDG-PET and chest CT: validation of an algorithm. Eur Arch Otorhinolaryngol 273:2643-50
346. Serra-Guillen C, Nagore E, Hueso L et al. (2012) A randomized pilot comparative study of topical methyl aminolevulinate photodynamic therapy versus imiquimod 5% versus sequential application of both therapies in immunocompetent patients with actinic keratosis: clinical and histologic outcomes. J Am Acad Dermatol 66:e131-7
347. Seubring I, Groenewoud JMM, and Gerritsen MP (2016) Comparison of "Lesion-by-Lesion" and Field Photodynamic Therapy in the Prevention of Actinic Keratoses: A Randomized, Split-Face, Single-Blind Pilot Study. Dermatology 232:708-714
348. Shaffelburg M (2009) Treatment of actinic keratoses with sequential use of photodynamic therapy; and imiquimod 5% cream. J Drugs Dermatol 8:35-9
349. Shao A, Wong DKC, McIvor NP et al. (2014) Parotid metastatic disease from cutaneous squamous cell carcinoma: Prognostic role of facial nerve sacrifice, lateral temporal bone resection, immune status and P-stage. Head & Neck 36:545-550
350. Shin DM, Khuri FR, Glisson BS et al. (2001) Phase II study of paclitaxel, ifosfamide, and carboplatin in patients with recurrent or metastatic head and neck squamous cell carcinoma. Cancer 91:1316-23
351. Sierra H, Damanpour S, Hibler B et al. (2016) Confocal imaging of carbon dioxide laser-ablated basal cell carcinomas: An ex-vivo study on the uptake of contrast agent and ablation parameters. Lasers Surg Med 48:133-9
352. Sierra H, Yelamos O, Cordova M et al. (2017) Reflectance confocal microscopy-guided laser ablation of basal cell carcinomas: initial clinical experience. J Biomed Opt 22:1-13
353. SIGN (2014) Scottish Intercollegiate Guidelines Network (SIGN). Management of primary cutaneous squamous cell carcinoma. Edinburgh: SIGN; 2014. (SIGN publication no. 140). [June 2014] http://www.sign.ac.uk Last access November 2017
354. Silberstein E, Sofrin E, Bogdanov-Berezovsky A et al. (2015) Lymph Node Metastasis in Cutaneous Head and Neck Squamous Cell Carcinoma. Dermatol Surg 41:1126-9
355. Siller G, Gebauer K, Welburn P et al. (2009) PEP005 (ingenol mebutate) gel, a novel agent for the treatment of actinic keratosis: results of a randomized, double-blind, vehicle-controlled, multicentre, phase IIa study. Australas J Dermatol 50:16-22

Kommunikationsfassung

356. Simon JC, Dominicus R, Karl L et al. (2015) A prospective randomized exploratory study comparing the efficacy of once-daily topical 0.5% 5-fluorouracil in combination with 10.0% salicylic acid (5-FU/SA) vs. cryosurgery for the treatment of hyperkeratotic actinic keratosis. J Eur Acad Dermatol Venereol 29:881-9
357. Sinnya S, Tan JM, Prow TW et al. (2016) A randomized, phase IIa exploratory trial to assess the safety and preliminary efficacy of LEO 43204 in patients with actinic keratosis. Br J Dermatol 174:305-11
358. Skulsky SL, O'Sullivan B, McArdle O et al. (2017) Review of high-risk features of cutaneous squamous cell carcinoma and discrepancies between the American Joint Committee on Cancer and NCCN Clinical Practice Guidelines In Oncology. Head Neck 39:578-594
359. Slaughter DP, Southwick HW, and Smejkal W (1953) Field cancerization in oral stratified squamous epithelium; clinical implications of multicentric origin. Cancer 6:963-8
360. Smit P, Plomp E, Neumann HA et al. (2013) The influence of the location of the lesion on the absolute risk of the development of skin cancer in a patient with actinic keratosis. Journal of the European Academy of Dermatology and Venereology : JEADV 27:667-71
361. Smith S, Piacquadio D, Morhenn V et al. (2003) Short incubation PDT versus 5-FU in treating actinic keratoses. J Drugs Dermatol 2:629-35
362. Song HS, Jung SE, Jang YH et al. (2015) Fractional carbon dioxide laser-assisted photodynamic therapy for patients with actinic keratosis. Photodermatol Photoimmunol Photomed 31:296-301
363. Soziales BfAu. *Wissenschaftliche Begründung des Ärztlichen Sachverständigenbeirats „Berufskrankheiten“* 35 2013 671].
364. Stang A (2007) Genital and nongenital nonmelanoma skin cancer: more epidemiological studies are needed. J.Invest Dermatol. 127:2296-2299
365. Stang A and Jockel KH (2004) Declining mortality rates for nonmelanoma skin cancers in West Germany, 1968-99. Br.J.Dermatol. 150:517-522
366. Stockfleth E, Ferrandiz C, Grob JJ et al. (2008) Development of a treatment algorithm for actinic keratoses: a European Consensus. European journal of dermatology : EJD 18:651-9
367. Stockfleth E, Kerl H, Zwingers T et al. (2011) Low-dose 5-fluorouracil in combination with salicylic acid as a new lesion-directed option to treat topically actinic keratoses: histological and clinical study results. Br J Dermatol 165:1101-8
368. Stockfleth E, Meyer T, Benninghoff B et al. (2002) A randomized, double-blind, vehicle-controlled study to assess 5% imiquimod cream for the treatment of multiple actinic keratoses. Arch Dermatol 138:1498-502
369. Stockfleth E, Sibbring GC, and Alarcon I (2016) New Topical Treatment Options for Actinic Keratosis: A Systematic Review. Acta Derm Venereol 96:17-22
370. Stockfleth E, von Kiedrowski R, Dominicus R et al. (2017) Efficacy and Safety of 5-Fluorouracil 0.5%/Salicylic Acid 10% in the Field-Directed Treatment of Actinic Keratosis: A Phase III, Randomized, Double-Blind, Vehicle-Controlled Trial. Dermatol Ther (Heidelb) 7:81-96
371. Stockfleth E, Zwingers T, and Willers C (2012) Recurrence rates and patient assessed outcomes of 0.5% 5-fluorouracil in combination with salicylic acid treating actinic keratoses. Eur J Dermatol 22:370-4
372. Strassen U, Hofauer B, Jacobi C et al. (2017) Management of locoregional recurrence in cutaneous squamous cell carcinoma of the head and neck. Eur Arch Otorhinolaryngol 274:501-506
373. Stratigos A, Garbe C, Lebbe C et al. (2015) Diagnosis and treatment of invasive squamous cell carcinoma of the skin: European consensus-based interdisciplinary guideline. Eur J Cancer 51:1989-2007
374. Strunk T and Szeimies RM (2014) [Actinic keratoses. Pathogenesis, clinical aspect and modern therapeutic options]. Hautarzt 65:241-52; quiz 253-4
375. Sumi M, Ohki M, and Nakamura T (2001) Comparison of Sonography and CT for Differentiating Benign from Malignant Cervical Lymph Nodes in Patients with Squamous Cell Carcinoma of the Head and Neck. American Journal of Roentgenology 176:1019-1024
376. Swanson N, Abramovits W, Berman B et al. (2010) Imiquimod 2.5% and 3.75% for the treatment of actinic keratoses: results of two placebo-controlled studies of daily application to the face and balding scalp for two 2-week cycles. J Am Acad Dermatol 62:582-90
377. Sweeny L, Zimmerman T, Carroll WR et al. (2014) Head and neck cutaneous squamous cell carcinoma requiring parotidectomy: prognostic indicators and treatment selection. Otolaryngol Head Neck Surg 150:610-7
378. Szeimies RM, Bichel J, Ortonne JP et al. (2008) A phase II dose-ranging study of topical resiquimod to treat actinic keratosis. Br J Dermatol 159:205-10

Konsultationsfassung

379. Szeimies RM, Gerritsen MJ, Gupta G et al. (2004) Imiquimod 5% cream for the treatment of actinic keratosis: results from a phase III, randomized, double-blind, vehicle-controlled, clinical trial with histology. J Am Acad Dermatol 51:547-55
380. Szeimies RM, Karrer S, Radakovic-Fijan S et al. (2002) Photodynamic therapy using topical methyl 5-aminolevulinate compared with cryotherapy for actinic keratosis: A prospective, randomized study. J Am Acad Dermatol 47:258-62
381. Szeimies RM, Matheson RT, Davis SA et al. (2009) Topical methyl aminolevulinate photodynamic therapy using red light-emitting diode light for multiple actinic keratoses: a randomized study. Dermatol Surg 35:586-92
382. Szeimies RM, Radny P, Sebastian M et al. (2010) Photodynamic therapy with BF-200 ALA for the treatment of actinic keratosis: results of a prospective, randomized, double-blind, placebo-controlled phase III study. Br J Dermatol 163:386-94
383. Szeimies RM, Stockfleth E, Popp G et al. (2010) Long-term follow-up of photodynamic therapy with a self-adhesive 5-aminolaevulinic acid patch: 12 months data. Br J Dermatol 162:410-4
384. Takahashi A, Imafuku S, Nakayama J et al. (2014) Sentinel node biopsy for high-risk cutaneous squamous cell carcinoma. Eur J Surg Oncol 40:1256-62
385. Tan JK, Thomas DR, Poulin Y et al. (2007) Efficacy of imiquimod as an adjunct to cryotherapy for actinic keratoses. J Cutan Med Surg 11:195-201
386. Tan PY, Ek E, Su S et al. (2007) Incomplete excision of squamous cell carcinoma of the skin: a prospective observational study. Plast Reconstr Surg 120:910-6
387. Tanghetti E and Werschler P (2007) Comparison of 5% 5-fluorouracil cream and 5% imiquimod cream in the management of actinic keratoses on the face and scalp. J Drugs Dermatol 6:144-7
388. Tanghetti EA, Hamann C, and Tanghetti M (2015) A Controlled Comparison Study of Topical Fluourouracil 5% Cream Pre-Treatment of Aminolevulinic Acid/Photodynamic Therapy for Actinic Keratosis. J Drugs Dermatol 14:1241-4
389. Tanvetyanon T, Padhya T, McCaffrey J et al. (2015) Postoperative concurrent chemotherapy and radiotherapy for high-risk cutaneous squamous cell carcinoma of the head and neck. Head Neck 37:840-5
390. Tarstedt M, Rosdahl I, Berne B et al. (2005) A randomized multicenter study to compare two treatment regimens of topical methyl aminolevulinate (Metvix)-PDT in actinic keratosis of the face and scalp. Acta Derm Venereol 85:424-8
391. Taub AF and Garretson CB (2011) A randomized, blinded, bilateral intraindividual, vehicle-controlled trial of the use of photodynamic therapy with 5-aminolevulinic acid and blue light for the treatment of actinic keratoses of the upper extremities. J Drugs Dermatol 10:1049-56
392. Teymoortash A, Schultz ES, and Werner JA (2007) Klinische Bedeutung parotidealer Metastasen von Plattenepithelkarzinomen der Kopfhaut. Der Hautarzt 58:323-327
393. Themstrup L, Banzhaf CA, Mogensen M et al. (2014) Optical coherence tomography imaging of non-melanoma skin cancer undergoing photodynamic therapy reveals subclinical residual lesions. Photodiagnosis Photodyn Ther 11:7-12
394. Thomas DJ, King AR, and Peat BG (2003) Excision margins for nonmelanotic skin cancer. Plast Reconstr Surg 112:57-63
395. Thompson AK, Kelley BF, Prokop LJ et al. (2016) Risk Factors for Cutaneous Squamous Cell Carcinoma Recurrence, Metastasis, and Disease-Specific Death: A Systematic Review and Meta-analysis. JAMA Dermatol 152:419-28
396. Thompson SC, Jolley D, and Marks R (1993) Reduction of solar keratoses by regular sunscreen use. N Engl J Med 329:1147-51
397. Togsverd-Bo K, Haak CS, Thaysen-Petersen D et al. (2012) Intensified photodynamic therapy of actinic keratoses with fractional CO2 laser: a randomized clinical trial. Br J Dermatol 166:1262-9
398. Togsverd-Bo K, Lei U, Erlendsson AM et al. (2015) Combination of ablative fractional laser and daylight-mediated photodynamic therapy for actinic keratosis in organ transplant recipients - a randomized controlled trial. Br J Dermatol 172:467-74
399. Togsverd-Bo K, Lei U, Erlendsson AM et al. (2015) Combination of ablative fractional laser and daylight-mediated photodynamic therapy for actinic keratosis in organ transplant recipients - A randomized controlled trial. British Journal of Dermatology 172:467-474
400. Togsverd-Bo K, Omland SH, Wulf HC et al. (2015) Primary Prevention of Skin Dysplasia in Renal Transplant Recipients With Photodynamic Therapy: A Randomized Controlled Trial. American Journal of Transplantation 15:2986-2990
401. Tong DW and Barnetson RS (1996) Beta-1,3-D-glucan gel in the treatment of solar keratoses. Australas J Dermatol 37:137-8
402. Torres A, Storey L, Anders M et al. (2007) Microarray analysis of aberrant gene expression in actinic keratosis: effect of the Toll-like receptor-7 agonist imiquimod. Br J Dermatol 157:1132-47

Kommunikationsfassung

403. Turner RJ, Leonard N, Malcolm AJ et al. (2000) A retrospective study of outcome of Mohs' micrographic surgery for cutaneous squamous cell carcinoma using formalin fixed sections. Br J Dermatol 142:752-7
404. Turner SJ, Morgan GJ, Palme CE et al. (2010) Metastatic cutaneous squamous cell carcinoma of the external ear: a high-risk cutaneous subsite. J Laryngol Otol 124:26-31
405. Ulrich C, Bichel J, Euvrard S et al. (2007) Topical immunomodulation under systemic immunosuppression: results of a multicentre, randomized, placebo-controlled safety and efficacy study of imiquimod 5% cream for the treatment of actinic keratoses in kidney, heart, and liver transplant patients. Br J Dermatol 157 Suppl 2:25-31
406. Ulrich C, Johannsen A, Rowert-Huber J et al. (2010) Results of a randomized, placebo-controlled safety and efficacy study of topical diclofenac 3% gel in organ transplant patients with multiple actinic keratoses. Eur J Dermatol 20:482-8
407. Ulrich C, Schmook T, Nindl I et al. (2003) Cutaneous precancers in organ transplant recipients: an old enemy in a new surrounding. Br.J.Dermatol. 149 Suppl 66:40-42
408. Ulrich M, Alarcon I, Malvehy J et al. (2015) In vivo reflectance confocal microscopy characterization of field-directed 5-fluorouracil 0.5%/salicylic acid 10% in actinic keratosis. Dermatology 230:193-8
409. Ulrich M, Krueger-Corcoran D, Roewert-Huber J et al. (2010) Reflectance confocal microscopy for noninvasive monitoring of therapy and detection of subclinical actinic keratoses. Dermatology 220:15-24
410. Ulrich M, Lange-Asschenfeldt S, Skak K et al. (2016) Biological Effects of Ingenol Mebutate Gel in Moderate to Severe Actinic Fields Assessed by Reflectance Confocal Microscopy: A Phase I Study. J Drugs Dermatol 15:1181-1189
411. Ulrich M, Maltusch A, Rius-Diaz F et al. (2008) Clinical applicability of in vivo reflectance confocal microscopy for the diagnosis of actinic keratoses. Dermatol Surg 34:610-9
412. Ulrich M, Pellacani G, Ferrandiz C et al. (2014) Evidence for field cancerisation treatment of actinic keratoses with topical diclofenac in hyaluronic acid. Eur J Dermatol 24:158-167
413. Ulrich M, Reinhold U, Skov T et al. (2017) Histological examination confirms clinical clearance of actinic keratoses following treatment with ingenol mebutate 0.05% gel. Br J Dermatol 176:71-80
414. Uren RF (2004) Lymphatic drainage of the skin. Ann Surg Oncol 11:179s-85s
415. Van der Geer S and Krekels GA (2009) Treatment of actinic keratoses on the dorsum of the hands: ALA-PDT versus diclofenac 3% gel followed by ALA-PDT. A placebo-controlled, double-blind, pilot study. J Dermatolog Treat 20:259-65
416. Vartanian JG, Carvalho AL, de Araujo Filho MJ et al. (2004) Predictive factors and distribution of lymph node metastasis in lip cancer patients and their implications on the treatment of the neck. Oral Oncol 40:223-7
417. Vasconcelos L, Melo JC, Miot HA et al. (2014) Invasive head and neck cutaneous squamous cell carcinoma: clinical and histopathological characteristics, frequency of local recurrence and metastasis. An Bras Dermatol 89:562-8
418. Vauterin TJ, Veness MJ, Morgan GJ et al. (2006) Patterns of lymph node spread of cutaneous squamous cell carcinoma of the head and neck. Head Neck 28:785-91
419. Vega-Memije E, De Larios NM, Waxtein LM et al. (2000) Cytodiagnosis of cutaneous basal and squamous cell carcinoma. Int J Dermatol 39:116-20
420. Vegter S and Tolley K (2014) A network meta-analysis of the relative efficacy of treatments for actinic keratosis of the face or scalp in Europe. PLoS One 9:e96829
421. Veness MJ (2005) Treatment recommendations in patients diagnosed with high-risk cutaneous squamous cell carcinoma. Australas Radiol 49:365-76
422. Veness MJ, Morgan GJ, Palme CE et al. (2005) Surgery and adjuvant radiotherapy in patients with cutaneous head and neck squamous cell carcinoma metastatic to lymph nodes: combined treatment should be considered best practice. Laryngoscope 115:870-5
423. Veness MJ, Palme CE, Smith M et al. (2003) Cutaneous head and neck squamous cell carcinoma metastatic to cervical lymph nodes (nonparotid): a better outcome with surgery and adjuvant radiotherapy. Laryngoscope 113:1827-33
424. Vermorken JB, Mesia R, Rivera F et al. (2008) Platinum-Based Chemotherapy plus Cetuximab in Head and Neck Cancer. New England Journal of Medicine 359:1116-1127
425. Vilcea AM, Vilcea ID, Georgescu CV et al. (2012) The value of the histopathologic examination in the diagnosis and management of the actinic keratosis. Romanian journal of morphology and embryology = Revue roumaine de morphologie et embryologie 53:927-34
426. von Felbert V, Hoffmann G, Hoff-Lesch S et al. (2010) Photodynamic therapy of multiple actinic keratoses: reduced pain through use of visible light plus water-filtered infrared A compared with light from light-emitting diodes. Br J Dermatol 163:607-15

Konsultationsfassung

427. Waldmann A, Nolte S, Weinstock MA et al. (2012) Skin cancer screening participation and impact on melanoma incidence in Germany--an observational study on incidence trends in regions with and without population-based screening. Br.J.Cancer 106:970-974
428. Wallingford SC, Russell SA, Vail A et al. (2015) Actinic keratoses, actinic field change and associations with squamous cell carcinoma in renal transplant recipients in Manchester, UK. Acta dermato-venereologica 95:830-4
429. Wang JT, Palme CE, Morgan GJ et al. (2012) Predictors of outcome in patients with metastatic cutaneous head and neck squamous cell carcinoma involving cervical lymph nodes: Improved survival with the addition of adjuvant radiotherapy. Head Neck 34:1524-8
430. Warren TA, Panizza B, Porceddu SV et al. (2016) Outcomes after surgery and postoperative radiotherapy for perineural spread of head and neck cutaneous squamous cell carcinoma. Head Neck 38:824-31
431. Wassberg C, Thorn M, Yuen J et al. (1999) Second primary cancers in patients with squamous cell carcinoma of the skin: a population-based study in Sweden. Int J Cancer 80:511-5
432. Watson AB (1986) Preventative effect of etretinate therapy on multiple actinic keratoses. Cancer Detect Prev 9:161-5
433. Waxweiler W, Sigmon JR, and Sheehan DJ (2011) Adjunctive radiotherapy in the treatment of cutaneous squamous cell carcinoma with perineural invasion. J Surg Oncol 104:104-5
434. Weinstock MA, Bingham SF, Lew RA et al. (2009) Topical tretinoin therapy and all-cause mortality. Arch Dermatol 145:18-24
435. Weiss J, Menter A, Hevia O et al. (2002) Effective treatment of actinic keratosis with 0.5% fluorouracil cream for 1, 2, or 4 weeks. Cutis 70:22-9
436. Weiss J, Ulrich M, Bukhalo M et al. (2017) A seamless phase I/II dose-finding trial assessing ingenol disoxate (LEO 43204) for field treatment of actinic keratosis on the scalp. Br J Dermatol 176:1456-1464
437. Welzel J, Ulrich M, Lange-Aschenfeldt S et al. (2017) S1-Leitlinie 013-076: Konfokale Lasermikroskopie in der Dermatologie.
438. Wennberg AM, Stenquist B, Stockfleth E et al. (2008) Photodynamic therapy with methyl aminolevulinate for prevention of new skin lesions in transplant recipients: A randomized study. Transplantation 86:423-429
439. Wermker K, Belok F, Schipmann S et al. (2015) Prediction model for lymph node metastasis and recommendations for elective neck dissection in lip cancer. J Craniomaxillofac Surg 43:545-52
440. Wermker K, Kluwig J, Schipmann S et al. (2015) Prediction score for lymph node metastasis from cutaneous squamous cell carcinoma of the external ear. Eur J Surg Oncol 41:128-35
441. Werner JA, Dunne AA, and Lippert BM (2002) [Indications for neck operation in undiagnosed lymph node metastases. 2. Neck dissection in the clinical N0 neck]. Hno 50:370-8; quiz 378-9
442. Werner RN, Sammain A, Erdmann R et al. (2013) The natural history of actinic keratosis: a systematic review. Br J Dermatol 169:502-18
443. Werner RN, Stockfleth E, Connolly SM et al. (2015) Evidence- and consensus-based (S3) Guidelines for the Treatment of Actinic Keratosis - International League of Dermatological Societies in cooperation with the European Dermatology Forum - Short version. J Eur Acad Dermatol Venereol 29:2069-79
444. Wheller L and Soyer HP (2015) Clinical features of actinic keratoses and early squamous cell carcinoma. Curr Probl Dermatol 46:58-63
445. Wiegell SR, Fabricius S, Stender IM et al. (2011) A randomized, multicentre study of directed daylight exposure times of 1(1/2) vs. 2(1/2) h in daylight-mediated photodynamic therapy with methyl aminolaevulinate in patients with multiple thin actinic keratoses of the face and scalp. Br J Dermatol 164:1083-90
446. Wiegell SR, Haedersdal M, Eriksen P et al. (2009) Photodynamic therapy of actinic keratoses with 8% and 16% methyl aminolaevulinate and home-based daylight exposure: a double-blinded randomized clinical trial. Br J Dermatol 160:1308-14
447. Wiegell SR, Haedersdal M, Philipsen PA et al. (2008) Continuous activation of PpIX by daylight is as effective as and less painful than conventional photodynamic therapy for actinic keratoses; a randomized, controlled, single-blinded study. Br J Dermatol 158:740-6
448. Wiegell SR, Petersen B, and Wulf HC (2016) Pulse photodynamic therapy reduces inflammation without compromising efficacy in the treatment of multiple mild actinic keratoses of the face and scalp: A randomized clinical trial. British Journal of Dermatology 174:979-984
449. Willey A, Mehta S, and Lee PK (2010) Reduction in the incidence of squamous cell carcinoma in solid organ transplant recipients treated with cyclic photodynamic therapy. Dermatol Surg 36:652-8
450. Williams LS, Mancuso AA, and Mendenhall WM Perineural spread of cutaneous squamous and basal cell carcinoma: CT and MR detection and its impact on patient management and prognosis. International Journal of Radiation Oncology · Biology · Physics 49:1061-1069

Konsultationsfassung

451. Wolf JE, Jr., Taylor JR, Tschen E et al. (2001) Topical 3.0% diclofenac in 2.5% hyaluronan gel in the treatment of actinic keratoses. Int J Dermatol 40:709-13
452. Wong WK and Morton RP (2014) Elective management of cervical and parotid lymph nodes in stage N0 cutaneous squamous cell carcinoma of the head and neck: a decision analysis. Eur Arch Otorhinolaryngol 271:3011-9
453. Xiang F, Lucas R, Hales S et al. (2014) Incidence of nonmelanoma skin cancer in relation to ambient UV radiation in white populations, 1978-2012: empirical relationships. JAMA Dermatol. 150:1063-1071
454. Xing Y, Bronstein Y, Ross MI et al. (2011) Contemporary diagnostic imaging modalities for the staging and surveillance of melanoma patients: a meta-analysis. J Natl Cancer Inst 103:129-42
455. Xing Y, Cromwell KD, and Cormier JN (2012) Review of diagnostic imaging modalities for the surveillance of melanoma patients. Dermatol Res Pract 2012:941921
456. Yoon DY, Hwang HS, Chang SK et al. (2009) CT, MR, US,18F-FDG PET/CT, and their combined use for the assessment of cervical lymph node metastases in squamous cell carcinoma of the head and neck. Eur Radiol 19:634-42
457. Zalaudek I and Argenziano G (2015) Dermoscopy of actinic keratosis, intraepidermal carcinoma and squamous cell carcinoma. Curr Probl Dermatol 46:70-6
458. Zane C, Fabiano A, Arisi M et al. (2016) A Randomized Split-Face Clinical Trial of Photodynamic Therapy with Methyl Aminolevulinate versus Ingenol Mebutate Gel for the Treatment of Multiple Actinic Keratoses of the Face and Scalp. Dermatology 232:472-7
459. Zane C, Facchinetti E, Rossi MT et al. (2014) A randomized clinical trial of photodynamic therapy with methyl aminolaevulinate vs. diclofenac 3% plus hyaluronic acid gel for the treatment of multiple actinic keratoses of the face and scalp. Br J Dermatol 170:1143-50
460. Zane C, Facchinetti E, Rossi MT et al. (2014) Cryotherapy is preferable to ablative CO2 laser for the treatment of isolated actinic keratoses of the face and scalp: a randomized clinical trial. Br J Dermatol 170:1114-21
461. Zaravinos A, Kanellou P, Baritaki S et al. (2009) BRAF and RKIP are significantly decreased in cutaneous squamous cell carcinoma. Cell Cycle 8:1402-8
462. Zwald FO and Brown M (2011) Skin cancer in solid organ transplant recipients: advances in therapy and management: part I. Epidemiology of skin cancer in solid organ transplant recipients. J Am Acad Dermatol 65:253-61; quiz 262

Konsultationsfassung